

الجمهورية الجزائرية الديمقراطية الشعبية  
République Algérienne Démocratique et Populaire  
وزارة التعليم العالي والبحث العلمي

Ministère de l'Enseignement Supérieur et de la Recherche Scientifique



Université Constantine 1  
Institut des Sciences Vétérinaires

جامعة قسنطينة 1  
معهد العلوم البيطرية



## DEPARTEMENT DE LA PRODUCTION ANIMALE

N° d'ordre : .....

Série : .....

### Mémoire

Présenté pour l'obtention du diplôme

de Magister en médecine vétérinaire

Option: **Anatomie et Anatomie Pathologique**

Spécialité : **Anatomie et Anatomie Pathologique**

### THEME

# Etude comparative de l'innervation du membre postérieur chez la chèvre et chez la brebis

Par : M<sup>elle</sup> **GABLI ZAHRA**

Née le 22 Mai 1987 à Azzaba

Jury de soutenance

Président : **BERERHI. H** Prof **Université Constantine 1**

Rapporteur : **ALI LEMOUYS.M** M.C.A **Université Constantine 1**

Examineur : **TEKKOUK. F** M.C.A **Université Constantine 1**

Examineur : **BENHAMZA.L** M. C.A **Université Constantine 1**

**ANNEE UNIVERSITAIRE : 2012 /2013**

# Remerciements

*Je remercie Dieu le tout puissant de m'avoir donné la volonté, le courage durant toute les années de mes études, et sur lequel je compte toujours pour atteindre mon but.*

*Ce travail est pour moi l'occasion d'exprimer ma profonde reconnaissance et ma plus profonde gratitude à Monsieur Ali Lemouys Mohamed Maître de Conférences A qui a dirigé ce travail. J'ai eu le plaisir de bénéficier de son soutien moral, de son aide précieuse et de sa disponibilité. Je le remercie vivement d'avoir encadré ce travail.*

*Mes remerciements vont à Monsieur Bererhi El Hacene Professeur qui a bien voulu accepter la présidence et jurer notre travail et Madame Tekkouk Faiza Maître de Conférences A et Madame Benhamza Louiza Maître de Conférences A qui ont fait l'honneur d'accepter de participer à notre jury de mémoire.*

*Mes plus vifs remerciements s'adressent à tous les enseignants et les enseignantes qui on assuré notre formation pour leur abnégations, à tout le personnel technique et administratif, plus particulièrement à Monsieur le Directeur de l'Institut des Sciences Vétérinaires, Professeur Bererhi El Hacene.*

# Dédicace

*A mon père*

*Pour l'immense soutien qu'il m'a porté tout au long des mes études. Il a été pour moi le meilleur stimulant et le plus chaud des réconforts qu'il trouve dans ce travail l'image de ma profonde reconnaissance.*

*A la mémoire de ma très chère Maman, que Dieu tout puissant lui accorde sa clémence et l'accueille dans son vaste paradis et je n'oublierai jamais ses sacrifices et d'avoir tout donné pour que je devienne ce que je suis à présent.*

*A belle mère Ouadia Nadia avec qui j'ai eu le plaisir de partager ma vie.*

*J'exprime tous mes remerciements à mon oncle Merdja Amar qui n'a jamais cessé de prodiguer ses encouragements et ses conseils et surtout son soutien moral.*

*Je ne manquerai pas d'adresser mes plus vifs remerciements à ma grande mère Gabli Mebarka qui m'a toujours assuré de son aide et son appui.*

*A mes sœurs RIMA et AMIRA avec qui j'ai vécu des moments inoubliables qui resteront toujours gravés dans ma mémoire.*

*A mes nièces HayemChamse El Hidayya et TasnimAlaa.*

*A toute la famille Merdja et Gabli.*

*A toutes mes amies Salima, Abir, Manal, Houda et Kenza.*

# Sommaire

<b>Introduction</b> .....	1
<b>Rappels bibliographiques</b> .....	3
<b>Chapitre I : Ostéologie</b> .....	3
<b>1- Os de la cuisse</b> .....	3
<b>1-1- Conformation</b> .....	3
<b>1-1-1- Extrémité proximale</b> .....	3
<b>1-1-2- Extrémité distale</b> .....	3
<b>2- Os de la jambe</b> .....	5
<b>2-1- Rotule</b> .....	5
<b>2-1-1- Conformation</b> .....	5
<b>2-2- Tibia</b> .....	5
<b>2-2-1- Conformation</b> .....	5
<b>2-2-1-1- Partie moyenne ou corps du tibia</b> .....	5
<b>a- Face latérale</b> .....	6
<b>b- Face médiale</b> .....	6
<b>c- Face caudale</b> .....	6
<b>d- Bord crânial</b> .....	6
<b>e- Bord latéral</b> .....	6
<b>f- Bord médial</b> .....	6
<b>2-2-1-2- Extrémité proximale</b> .....	6
<b>2-2-1-3- Extrémité distale</b> .....	7
<b>2-3- Fibula</b> .....	8

<b>2-3-1- Partie moyenne</b> .....	8
<b>a- Face latérale</b> .....	8
<b>b- Face médiale</b> .....	8
<b>c- Bord crânial</b> .....	8
<b>d- Bord caudal</b> .....	8
<b>2-3-2- Extrémité proximale</b> .....	8
<b>2-3-3- Extrémité distale</b> .....	8
<b>3- Squelette du pied</b> .....	11
<b>3-1- Os du tarse</b> .....	12
<b>3-1-1- Conformation</b> .....	12
<b>3-1-1-1- Rangée proximale</b> .....	12
<b>a- Talus</b> .....	13
<b>b- Calcaneus</b> .....	13
<b>3-1-1-2- Rangée distale</b> .....	14
<b>3-1-2- Tarse dans son ensemble</b> .....	15
<b>a- Face dorsale</b> .....	15
<b>b- Face plantaire</b> .....	16
<b>c- Face latérale</b> .....	16
<b>d- Face médiale</b> .....	16
<b>e- Extrémité proximale</b> .....	16
<b>f- Extrémité distale</b> .....	16
<b>3-2- Os du métatarse</b> .....	17
<b>3-2-1- Conformation</b> .....	18
<b>3-3- Phalanges</b> .....	18

<b>Chapitre II : Myologie</b> .....	21
<b>1- Muscles de la cuisse</b> .....	21
<b>2- Muscles de la jambe</b> .....	25
<b>3- Muscles, fascias et gaines du pied</b> .....	30
<b>3-1- Muscles du pied</b> .....	30
<b>3-1-1- Muscle court extenseur des orteils</b> .....	31
<b>a- Conformation</b> .....	31
<b>b- Insertions</b> .....	31
<b>c- Rapports</b> .....	31
<b>3-1-2- Muscle court fléchisseur des orteils</b> .....	31
<b>3-1-3- Muscle carré plantaire</b> .....	31
<b>3-1-4- Muscles lombricaux</b> .....	31
<b>3-1-5- Muscles interosseux</b> .....	31
<b>3-1-6- Muscles de l'orteil I</b> .....	32
<b>3-1-7- Muscles de l'orteil II</b> .....	32
<b>3-1-8- Muscles de l'orteil V</b> .....	32
<b>3-2- Fascias et gaines du pied</b> .....	32
<b>3-2-1- Fascia dorsal du pied</b> .....	32
<b>3-2-2- Fascia et gaines plantaires</b> .....	33
<b>a- Face dorsale</b> .....	34
<b>b- Face latérale</b> .....	35
<b>c- Face médiale</b> .....	35
<b>d- Face plantaire</b> .....	35

## **Chapitre III : Arthrologie : articulation de la ceinture et du membre**

<b>pelviens</b> .....	40
<b>1- Articulation du bassin</b> .....	40
<b>1-1- Articulation sacro-iliaque</b> .....	40
<b>2- Articulation coxo-fémorale</b> .....	41
<b>3- Articulation du Genou</b> .....	43
<b>3-1- Surface articulaire</b> .....	44
<b>4- Articulation de la jambe</b> .....	45
<b>4-1- Articulation tibio-fibulaire proximale</b> .....	45
<b>4-2- Membrane interosseuse</b> .....	46
<b>4-3- Articulation tibio-fibulaire distale</b> .....	46
<b>5- Articulations tarsiennes</b> .....	48
<b>5-1- Articulation cruro-tarsienne</b> .....	48
<b>5-1-1- Moyens d'union</b> .....	48
<b>5-1-2- Ligaments collatéraux latéraux</b> .....	48
<b>5-1-3- Ligaments collatéraux médiaux</b> .....	49
<b>5-1-4- Membrane fibreuse dorsale</b> .....	49
<b>5-1-5- Membrane fibreuse plantaire</b> .....	49
<b>5-1-6- Ligament fibulo-talien plantaire</b> .....	50
<b>5-1-7- Ligament tibio-talien plantaire</b> .....	50
<b>5-2- Articulations intrinsèques</b> .....	50
<b>5-2-1- Articulation talo-calcaneenne</b> .....	50
<b>5-2-2- Articulations intertarsiennes distales</b> .....	50
<b>5-2-2-1- Moyens d'union</b> .....	51
<b>a- Ligaments dorsaux</b> .....	51

<b>b- Ligaments interosseux.....</b>	<b>51</b>
<b>5-3- Articulation médio-tarsienne.....</b>	<b>51</b>
<b>5-3-1- Moyens d'union.....</b>	<b>51</b>
<b>5-3-1-1- Ligaments dorsaux .....</b>	<b>51</b>
<b>a- Ligament talo-métatarsien.....</b>	<b>51</b>
<b>b- Ligament calcanéocuboidien.....</b>	<b>51</b>
<b>c- Ligament dorsal intermédiaire.....</b>	<b>51</b>
<b>5-3-1-2- Ligaments plantaires .....</b>	<b>51</b>
<b>a- Ligament plantaire long.....</b>	<b>51</b>
<b>b- Ligament calcanéocuboidien.....</b>	<b>52</b>
<b>c- Ligament plantaire distal.....</b>	<b>52</b>
<b>5-3-1-3- Ligament interosseux.....</b>	<b>52</b>
<b>5-4- Articulation tarso-métatarsienne .....</b>	<b>52</b>
<b>5-4-1- Moyens d'union.....</b>	<b>52</b>
<b>a- Ligaments dorsaux.....</b>	<b>53</b>
<b>b- Ligament tarso-métatarsien interosseux.....</b>	<b>53</b>
<b>c- Ligament tarso-sésamoïdien.....</b>	<b>53</b>
<b>Chapitre IV : Angiologie.....</b>	<b>54</b>
<b>1- Artères du bassin, de la queue et du membre pelvien (branches terminales de l'aorte).....</b>	<b>54</b>
<b>1-1- Artère iliaque interne.....</b>	<b>54</b>
<b>1-1-1- Origine.....</b>	<b>55</b>
<b>1-1-2- Trajet- Rapports.....</b>	<b>55</b>
<b>1-1-3- Distribution.....</b>	<b>55</b>
<b>1-1-4- Rameaux pariétaux .....</b>	<b>55</b>



<b>1-1-4-1- Artère glutéale crâniale.....</b>	<b>55</b>
<b>1-1-4-2- Artère ilio lombaire.....</b>	<b>56</b>
<b>1-1-4-3- Artère obturatrice.....</b>	<b>56</b>
<b>1-1-4-4- Artère ilio-fémorale.....</b>	<b>56</b>
<b>1-1-4-5- Artère glutéale caudale.....</b>	<b>56</b>
<b>1-2- Artère iliaque externe et artère du membre pelvien .....</b>	<b>57</b>
<b>1-2-1- Artère iliaque externe .....</b>	<b>57</b>
<b>1-2-1-1- Artère circonflexe iliaque profonde .....</b>	<b>60</b>
<b>1-2-1-2- Artère abdominale caudale.....</b>	<b>60</b>
<b>1-2-1-3- Artère profonde de la cuisse.....</b>	<b>60</b>
<b>1-2-1-4- Tronc pudendo-épigastrique.....</b>	<b>61</b>
<b>1-2-1-5- Artère épigastrique caudale .....</b>	<b>61</b>
<b>1-2-1-6- Artère honteuse externe.....</b>	<b>61</b>
<b>1-2-1-7- Artère circonflexe médiale de la cuisse.....</b>	<b>62</b>
<b>1-2-2- Artère fémorale.....</b>	<b>62</b>
<b>1-2-2-1- Artère circonflexe latérale de la cuisse.....</b>	<b>63</b>
<b>1-2-2-2- Artère saphène.....</b>	<b>64</b>
<b>1-2-2-3- Artère nourricière du fémur.....</b>	<b>64</b>
<b>1-2-2-4- Artère descendante du genou .....</b>	<b>64</b>
<b>1-2-2-5- Artère caudale de la cuisse .....</b>	<b>65</b>
<b>1-2-3- Artère de la jambe.....</b>	<b>65</b>
<b>1-2-3-1- Artère poplitée.....</b>	<b>65</b>
<b>1-2-3-2- Artère tibiale caudale.....</b>	<b>67</b>
<b>a- Trajet- Rapports .....</b>	<b>67</b>

<b>b- Distribution</b> .....	67
<b>1-2-3-3- Artère tibiale crâniale</b> .....	67
<b>a- Origine</b> .....	67
<b>b- Trajet- Rapports</b> .....	67
<b>c- Distribution</b> .....	68
<b>1-2-4- Artères du pied</b> .....	69
<b>1-2-4-1- Artères de la face plantaire</b> .....	69
<b>1-2-4-2- Artères de la face dorsales</b> .....	70
<b>1-2-4-3- Artère dorsale du pied</b> .....	70
<b>2- Veines du membre pelvien</b> .....	74
<b>2-1- Veines du pied</b> .....	74
<b>2-1-1-Veines de la face dorsale</b> .....	74
<b>2-1-2- Veines de la face plantaire</b> .....	74
<b>2-2- Veines superficielles</b> .....	75
<b>2-2-1- Veine saphène médiane</b> .....	75
<b>2-2-2- Veine saphène latérale</b> .....	76
<b>2-3- Veines profondes</b> .....	78
<b>2-3-1-Veines profondes de la jambe</b> .....	78
<b>2-2-1-1- Veine tibiale crâniale</b> .....	78
<b>2-2-1-2-Veine tibiale caudale</b> .....	78
<b>2-2-1-3- Veine poplitée</b> .....	78
<b>2-3-2- Veines de la cuisse</b> .....	78
<b>2-3-2-1- Veine fémorale</b> .....	78
<b>2-3-2-2- Veine descendante du genou</b> .....	78
<b>2-3-2-3- Veine circonflexe latérale de la cuisse</b> .....	78

<b>2-3-2-4- Veine iliaque externe.....</b>	<b>78</b>
<b>2-3-2-5- Veine profonde de la cuisse.....</b>	<b>79</b>
<b>2-3-2-6- Veine circonflexe médiale de la cuisse.....</b>	<b>79</b>
<b>2-3-2-7- Veine pudendo-épigastrique.....</b>	<b>79</b>
<b>2-3-2-8- Veine épigastrique caudale.....</b>	<b>79</b>
<b>2-3-2-9- Veine crémasterique.....</b>	<b>79</b>
<b>2-3-2-10- Veine honteuse externe.....</b>	<b>79</b>
<b>2-3-2-11- Veine abdominale caudale.....</b>	<b>79</b>
<b>2-3-2-12- Veine iliaque commune.....</b>	<b>79</b>
<b>2-3-2-13- Veine circonflexe iliaque profonde.....</b>	<b>80</b>
<b>2-3-2-14- Veine testiculaire et la veine ovarique.....</b>	<b>80</b>
<b>3- Vaisseaux et les nœuds lymphatiques du bassin et membre pelvien .....</b>	<b>82</b>
<b>3-1- Lymphocentre ilio-sacral .....</b>	<b>82</b>
<b>3-1-1- Nœuds lymphatiques iliaques médiaux .....</b>	<b>82</b>
<b>3-1-2- Nœud iliaque latéral.....</b>	<b>82</b>
<b>3-1-3- Nœuds lymphatiques sacraux.....</b>	<b>83</b>
<b>3-1-4- Nœuds lymphatiques ano-rectaux.....</b>	<b>83</b>
<b>3-2- Lymphocentre ilio-fémoral .....</b>	<b>83</b>
<b>3-2-1- Nœud lymphatique ilio-fémoral.....</b>	<b>83</b>
<b>3-2-2- Nœud lymphatique épigastrique .....</b>	<b>84</b>
<b>3-3- Lymphocentreinguino-fémoral .....</b>	<b>84</b>
<b>3-3-1- Nœuds lymphatiques scrotaux.....</b>	<b>84</b>
<b>3-3-2- Nœuds lymphatiques mammaires.....</b>	<b>84</b>
<b>3-2-3- Nœud lymphatique subiliaque.....</b>	<b>84</b>
<b>3-2-4- Nœud lymphatique coxal.....</b>	<b>84</b>

3-2-5- Nœud lymphatique de la fosse paralombaire.....	85
3-4- Lymphocentre ischiatique .....	85
3-4-1- Nœud lymphatique ischiatique.....	85
3-4-2- Nœud lymphatique glutéal.....	85
3-4-3- Nœud lymphatique tubéral.....	85
3-5- Lymphocentre poplité .....	85
3-6- Vaisseaux collecteurs de la lymphe .....	86
<b>V- Neurologie .....</b>	<b>87</b>
<b>Introduction .....</b>	<b>87</b>
<b>1 - Caractères généraux des nerfs spinaux .....</b>	<b>87</b>
<b>2- Nerfs lombaires .....</b>	<b>90</b>
2-1- Nerf iliohypogastrique .....	93
2-2- Nerf ilio-inguinal .....	93
2-3- Nerf genito-fémoral .....	94
2-4- Nerf cutané latéral de la cuisse .....	99
2-5- Nerf fémoral .....	99
2-5-1- Nerf saphène .....	100
2-6- Nerf obturateur .....	105
<b>3- Nerfs sacraux .....</b>	<b>105</b>
3-1- Nerf glutéalcrânial .....	106
3-2- Nerf glutéal caudal ou fessier caudal.....	107
3-3- Nerf cutané caudal de la cuisse.....	107
3-4- Nerf sciatique ou ischiatique .....	108
3-4-1- Trajet-rapports .....	108

<b>3-4-2- Distribution</b> .....	108
<b>3-5- Nerf fibulaire commun</b> .....	112
<b>3-5-1- Nerf fibulaire superficiel ou péronier superficiel</b> .....	112
<b>3-5-2- Nerf fibulaire profond ou péronier profond</b> .....	114
<b>3-6- Nerf tibial</b> .....	114
<b>3-6-1- Nerfs du pied</b> .....	117
<b>3-7- Nerf honteux</b> .....	125
<b>3-8- Nerfs rectaux caudaux</b> .....	126
<b>3-9- Nerfs coccygiens</b> .....	126

# Partie pratique

<b>Matériels et méthodes</b> .....	127
<b>I- Préparation des membres postérieurs</b> .....	127
1-1- Membres postérieurs .....	127
1-2- Salle d'autopsie .....	127
1-3- Abattage .....	128
1-4- Désarticulation des membres postérieurs .....	130
<b>II- Technique de remplissage du système artériel</b> .....	134
2-1- Matériels .....	134
2-2- Technique .....	136
2-2-1- Préparation des artères .....	136
2-2-2- Préparation du produit de contraste .....	137
2-2-3 -Injection du produit de contraste .....	138
<b>III-Dissection du membre postérieur chez les petits ruminants</b> .....	140
1- Plexus lombo-sacré .....	140
2- Régions du membre postérieur .....	142
2- 1- Région de la cuisse .....	143
2-1-1- Région fémorale craniale .....	143
2-1-2- Région fémorale médiale .....	146
2-1-2-1- Muscles .....	146
a- Muscle sartorius.....	146
b- Muscle gracile .....	146
c- Muscle pectiné .....	146
d- Muscles adducteurs.....	146

<b>2-1-2-2- Vaisseaux</b> .....	146
<b>a- Artère et veine circonflexes fémorales médiales</b> .....	146
<b>b-Artère et veines obturatrices</b> .....	146
<b>c- Artère et veine fémorales</b> .....	146
<b>d- Artère saphène et veine saphène médiale</b> .....	146
<b>2-1-2-3- Nerfs</b> .....	146
<b>a- Nerf fémoral (rameaux)</b> .....	146
<b>b- Nerf saphène</b> .....	146
<b>c- Nerf obturateur</b> .....	146
<b>2-1-3- Région fémorale caudale</b> .....	149
<b>2-1-3-1-Muscles</b> .....	149
<b>a- Muscle biceps fémoral (partie caudale)</b> .....	149
<b>b- Muscle semi-tendineux</b> .....	149
<b>c- Muscle semi-membraneux</b> .....	149
<b>d- Muscle biceps fémoral (partie crâniale)</b> .....	149
<b>e- Muscle abducteur caudal de la jambe</b> .....	149
<b>2-1-3-2- Vaisseaux</b> .....	149
<b>a- Artère et veine glutéales caudales</b> .....	149
<b>b- Artère et veine circonflexes fémorale, latérale et médiale</b> .....	149
<b>c- Artère et veine fémorales caudales</b> .....	149
<b>2-1-3-3- Nerfs</b> .....	149
<b>a- Nerfs moteurs</b> .....	149
<b>b- Nerfs sensitifs</b> .....	149
<b>2-2- Région de la jambe</b> .....	152
<b>2- 2-1- Région tibiale craniale</b> .....	152
<b>2-2-1-1-Muscles</b> .....	152
<b>a- Muscle tibial crânial</b> .....	152

<b>b- Muscle troisième péronier, «muscle fléchisseur du pied»</b> .....	152
<b>c- Muscle long extenseur des orteils</b> .....	152
<b>d- Muscle long péronier</b> .....	152
<b>e- Muscle extenseur latéral des orteils</b> .....	152
<b>2-2-1-2-Vaisseaux</b> .....	152
<b>a- Veine saphène médiale</b> .....	152
<b>b- Artère et veine tibiales crânielles</b> .....	152
<b>2-2-1-3- Nerfs</b> .....	152
<b>a- Nerf fibulaire commun croise latéralement le triceps sural</b> .....	152
<b>b- Nerf fibulaire superficiel</b> .....	152
<b>c- Nerf fibulaire profond</b> .....	152
<b>2-2-2- Région tibiale caudale</b> .....	155
<b>2-2-2-1-Muscles</b> .....	155
<b>a- Muscle triceps sural (gastrocnémien et soléaire)</b> .....	155
<b>b- Muscle fléchisseur superficiel des doigts</b> .....	155
<b>d- Muscle fléchisseur profond des doigts</b> .....	155
<b>2-2-2-2- Vaisseaux</b> .....	155
<b>a- Artère et veine tibiales caudales (muscles jambiers caudaux)</b> .....	155
<b>b- Veine saphène latérale et rameau caudal de la veine saphène médiale</b> .....	155
<b>2-2-2-3- Nerfs</b> .....	155
<b>a- Nerfs moteurs</b> .....	155
<b>b- Nerfs sensitifs</b> .....	155
<b>2-3-Nerfs du pied face latérale et face médiale</b> .....	158
<b>2-3-1- Nerf fibulaire commun</b> .....	158
<b>a- Rameaux collatéraux</b> .....	158
<b>b- Rameaux terminaux</b> .....	158



2-3-2-Nerf tibial .....	161
<b>IV- Résultats</b> .....	164
1- Nerfs du plexus lombo-sacral.....	164
1-1- Constitution .....	164
1-2- Disposition .....	164
1-2-1- Partie craniale du plexus lombo-sacral .....	164
1-2-1-1- Nerf cutané fémoral latéral .....	164
1-2-1-2- Nerf fémoral .....	164
a- Origine .....	164
b-Trajet et rapports .....	164
c- Distribution .....	165
d- Rôles du nerf fémoral.....	165
1-2-1-3- Nerf obturateur .....	165
a- Origine .....	165
b- Trajet et rapports.....	165
c- Distribution .....	165
d- Rôle du nerf obturateur .....	166
1-2-2- Partie caudale du plexus lombo-sacral .....	167
1-2-2-1- Nerfs glutéaux et cutané fémoral caudal.....	167
1-2-2-1-1- Nerf glutéalcrânial .....	167
a- Origine .....	167
b-Trajet et rapports .....	167
c- Distribution .....	167
d- Rôle du nerf glutéalcrânial.....	167
1-2-2-1-2- Nerf glutéal caudal .....	167
a- Origine .....	167

<b>b-Trajet et rapports</b> .....	167
<b>c- Distribution</b> .....	167
<b>d- Rôle du nerf glutéal caudal</b> .....	167
<b>1-2-2-1-3- Nerf cutané fémoral caudal</b> .....	169
<b>a- Origine</b> .....	169
<b>b-Trajet et rapports</b> .....	169
<b>c-Distribution</b> .....	169
<b>d- Rôle du nerf cutané fémoral</b> .....	169
<b>1-2-2-2 Nerf sciatique</b> .....	169
<b>a- Origine</b> .....	169
<b>b- Trajet et rapports</b> .....	169
<b>c- Distribution</b> .....	169
<b>d- Rôle du nerf sciatique</b> .....	176
<b>V- Discussion</b> .....	183
<b>VI-Etude comparative</b> .....	190
<b>VII- Etude topographique chez les deux espèces (chèvre et brebis)</b> .....	196
<b>Conclusion</b> .....	222
<b>Références bibliographiques</b> .....	223

## Liste des figures

<b>Figure 1:</b> Aspect latéral et cranial du membre gauche .....	4
<b>Figure 2:</b> Aspect cranial et caudal du tibia gauche.....	10
<b>Figure 3:</b> Aspect lateral et medial du tibia gauche.....	10
<b>Figure 4:</b> Face médiale du squelette du membre pelvien chez la brebis.....	12
<b>Figure 5:</b> Squelette du membre pelvien chez la chèvre.....	17
<b>Figure 6:</b> Aspect cranial du membre pelvien gauche .....	19
<b>Figure 7:</b> Aspect latéral du membre pelvien gauche .....	19
<b>Figure 8 :</b> Aspect médial du membre postérieur gauche .....	20
<b>Figure 9:</b> Face médio-plantaire du squelette du membre pelvien droit chez la chèvre ...	20
<b>Figure 10:</b> Muscle de la cuisse chez la chèvre.....	24
<b>Figure 11 :</b> Muscle du bassin et de la cuisse chez la chèvre .....	25
<b>Figure 12 :</b> Muscle de la face latérale de la jambe et du pied chez la chèvre.....	29
<b>Figure 13 :</b> Muscle de la face crâniale et dorsale de la jambe et du pied chez la chèvre...30	
<b>Figure 14 :</b> Muscle de la face latérale du bassin et du membre pelvien chez la brebis ...	37
<b>Figure 15 :</b> Muscle de la face médiale du bassin et du membre pelvien chez la brebis ...	38
<b>Figure 16 :</b> Muscle de la jambe et du pied chez le mouton .....	39
<b>Figure 17 :</b> Articulation du bassin .....	43
<b>Figure 18 :</b> Articulation du membre pelvien chez la chèvre .....	47
<b>Figure 19 :</b> Articulation du tarse chez la chèvre .....	54
<b>Figure 20 :</b> Artère du membre pelvien face médiale chez la brebis .....	59
<b>Figure 21 :</b> Artère de la partie distale de la face plantaire du membre pelvien chez la chèvre .....	71
<b>Figure 22 :</b> Artère de la partie distale de la face dorsale du membre pelvien chez la chèvre .....	72
<b>Figure 23 :</b> Artère de la partie distale de la face dorsale du membre pelvien	

chez la brebis .....	73
<b>Figure 24 :</b> Veine de la face latérale du membre pelvien chez le mouton .....	77
<b>Figure 25 :</b> Veine de la face médiale du membre pelvien chez le mouton .....	81
<b>Figure 26 :</b> Vaisseaux lymphatique superficielle chez la brebis .....	86
<b>Figure 27 :</b> Vaisseaux et nerfs de la région sous lombaire et de la cuisse chez la chèvre..	96
<b>Figure 28 :</b> Vaisseaux et nerfs de la face médiale du bassin et de la cuisse chez la chèvre .....	97
<b>Figure 29 :</b> Vaisseaux et nerfs de la face latérale de la croupe et la cuisse chez la chèvre. .....	98
<b>Figure 30:</b> Vaisseaux et nerfs de la face médiale du bassin et de la cuisse du membre pelvien chez la brebis .....	101
<b>Figure 31:</b> Vaisseaux et nerfs de la face médiale de la cuisse du membre pelvien chez la brebis .....	102
<b>Figure 32:</b> Vaisseaux et nerfs de la face médiale de la jambe et du pied du membre pelvien chez la chèvre .....	103
<b>Figure 33 :</b> Vaisseaux et nerfs de la face médiale (profonde A et superficielle B) de la jambe chez la brebis.....	104
<b>Figure 34 :</b> Vaisseaux et nerfs de la face latérale du bassin et de la cuisse chez la chèvre.....	110
<b>Figure 35 :</b> Vaisseaux et nerfs de la face latérale du bassin et de la cuisse chez la brebis.....	111
<b>Figure 36 :</b> Vaisseaux et nerfs de la face médiale A et latérale B du pied chez la brebis. .....	113
<b>Figure 37 :</b> Vaisseaux et nerfs de la face latérale de la jambe chez la brebis .....	115
<b>Figure 38 :</b> Vaisseaux et nerfs de la face latérale de la cuisse et de la jambe chez la chèvre .....	116
<b>Figure 39:</b> Vaisseaux et nerfs de la face latérale de la cuisse et de la jambe	

chez la brebis .....117

**Figure 40 :** Nerfs et vaisseaux de la face dorso-médiale du membre pelvien

chez la chèvre .....119

**Figure 41:** Vaisseaux et nerfs de la face médiale du membre pelvien chez la brebis ....120

**Figure 42:** Nerfs de la face plantaire chez la chèvre, brebis et vache .....122

**Figure 43:** Nerfs et vaisseaux de la face latérale du membre pelvien chez la brebis.....123

**Figure 44:** Nerfs et vaisseaux de la face latérale du membre pelvien chez la chèvre .....124

## Liste des photos

<b>Photo n°1</b> : Méthode d'euthanasie (Injection intraveineuse de thiopental sodique).....	128
<b>Photo n°2</b> : Méthode de saignement.....	129
<b>Photo n°3</b> : Eviscération chez la chèvre.....	130
<b>Photo n°4</b> : Eviscération chez la brebis.....	131
<b>Photo n°5</b> : Désarticulation des membres postérieurs chez la chèvre.....	132
<b>Photo n°6</b> : Désarticulation des membres postérieurs chez la brebis.....	133
<b>Photo n°7</b> : Instruments utilisés.....	135
<b>Photo n°8</b> : Elimination du sang dans les artères.....	136
<b>Photo n°9</b> : Préparation de produit de contraste.....	137
<b>Photo n°10</b> : Emplacement de la sonde dans l'artère iliaque externe.....	138
<b>Photo n°11</b> : Injection du produit de contraste dans l'artère iliaque externe.....	139
<b>Photo n°12</b> : Muscles, vaisseaux et nerfs de la région du plexus lombo-sacré chez la brebis.....	140
<b>Photo n°13</b> : Muscles, vaisseaux et nerfs de la région du plexus lombo-sacré chez la chèvre.....	141
<b>Photo n°14</b> : Aponévrose chez la chèvre.....	142
<b>Photo n°15</b> : Aponévrose chez la brebis.....	142
<b>Photo n°16</b> : Muscles, vaisseaux et nerfs de la région fémorale craniale chez la brebis..	144
<b>Photo n°17</b> : Muscles, vaisseaux et nerfs de la région fémorale craniale chez la chèvre.	145
<b>Photo n°18</b> : Muscles, vaisseaux et nerfs de la région fémorale médiale chez la brebis...	147
<b>Photo n°19</b> : Muscles, vaisseaux et nerfs de la région fémorale médiale chez la chèvre...	148
<b>Photo n°20</b> : Muscles, vaisseaux et nerfs de la région fémorale chez la brebis.....	150

<b>Photo n°21:</b> Muscles, vaisseaux et nerfs de la région fémorale chez la chèvre.....	151
<b>Photo n°22 :</b> Muscles, vaisseaux et nerfs de la région tibiale craniale chez la brebis.....	153
<b>Photo n°23 :</b> Muscles, vaisseaux et nerfs de la région tibiale craniale chez la chèvre.....	154
<b>Photo n°24 :</b> Muscles, vaisseaux et nerfs de la région tibiale caudale chez la brebis.....	156
<b>Photo n°25 :</b> Muscles, vaisseaux et nerfs de la région tibiale caudale chez la chèvre.....	157
<b>Photo n°26 :</b> Muscles, nerfs et vaisseaux de la face latérale du pied chez la chèvre.....	159
<b>Photo n°27 :</b> Muscles, nerfs et vaisseaux de la face latérale du pied chez la brebis.....	160
<b>Photo n°28:</b> Muscles, nerfs et vaisseaux de la face médiale du pied chez la chèvre.....	162
<b>Photo n°29 :</b> Muscles, nerfs et vaisseaux de la face médiale du pied chez la brebis.....	163
<b>Photo n° 30 :</b> Partie craniale du plexus lombo-sacral chez la chèvre.....	166
<b>Photo n° 31 :</b> Partie craniale du plexus lombo-sacral chez la brebis.....	166
<b>Photo n° 32 :</b> Nerf glutéalcrânial chèvre.....	168
<b>Photo n° 33 :</b> Nerf glutéalcrânial brebis.....	168
<b>Photo n° 34 :</b> Nerf cutané caudal fémoral chèvre .....	171
<b>Photo n° 35 :</b> Nerf cutané fémoral caudal brebis.....	171
<b>Photo n°36 :</b> Nerf fibulairechez la chèvre.....	173
<b>Photo n° 37 :</b> Nerf fibulaireChez la brebis.....	174
<b>Photo n°38 :</b> Nerf tibial chez la chèvre.....	177
<b>Photo n°39 :</b> Nerf tibial chez la brebis.....	177
<b>Photos n° : 40, 41, 42 :</b> Nerfs du pied face médiale du pied de la chèvre.....	179
<b>Photos n° : 43, 44, 45 :</b> Nerfs du pied face latérale du pied de la chèvre.....	180
<b>Photos n° 46, 47, 48:</b> Nerfs du pied face médiale du pied de la brebis.....	181
<b>Photos n° : 49, 50 :</b> Nerfs du pied face latérale du pied de la brebis.....	182
<b>Photos n°51, n°52 :</b> Nerfs de la face latérale du bassin, cuisse et de la jambe.....	184
<b>Photos n°53, n°54:</b> Nerfs de la face médiale du bassin et cuisse.....	185
<b>Photos n°55, n°56 :</b> Nerfs de la face médiale de la jambe.....	186
<b>Photos n°57, n° 58 :</b> Nerfs de la face médiale du pied.....	187

<b>Photos n°59, n°60:</b> Nerfs de la face latérale du pied.....	189
<b>Photos n°61, n°62:</b> Face médiale de la cuisse et la jambe.....	190
<b>Photos n°63, n°64 :</b> Face médiale de la cuisse et la jambe.....	191
<b>Photo n°65:</b> Face médiale du pied.....	192
<b>Photo n°66 :</b> Face latérale du pied.....	193
<b>Photo n°67:</b> Face médiale du pied.....	194
<b>Photo n°68:</b> Face latérale du pied.....	195
<b>Photo n° 69:</b> Face médiale du membre postérieur chez la chèvre.....	198
<b>Photo n°70 :</b> Face médiale du bassin et de la cuisse chez la chèvre.....	200
<b>Photo n°71 :</b> Face médio-plantaire du pied chez la chèvre.....	202
<b>Photo n°72 :</b> Face dorso-latérale de la région fessière et du membre postérieur chez la chèvre.....	204
<b>Photo n°73 :</b> Face latérale de la région fessière et la cuisse chez la chèvre.....	206
<b>Photo n°74 :</b> Face dorso-latérale du pied chez la chèvre.....	208
<b>Photo n°75 :</b> Face médiale du bassin et du membre postérieur chez la brebis.....	210
<b>Photo n°76 :</b> Face médiale du bassin et de la cuisse chez la brebis.....	212
<b>Photo n°77 :</b> Face médiale du pied chez la brebis.....	214
<b>Photo n°78 :</b> Face latéral du bassin et du membre postérieur chez la brebis.....	216
<b>Photo n°79 :</b> Face médiale du bassin et de la cuisse chez la brebis.....	218
<b>Photo n°80 :</b> Face latérale du pied chez la brebis.....	220



## Liste des schémas

<b>Schéma n°1</b> : Emplacement de vitre sur le membre postérieur entier et le dessin des muscles, artères, veines et nerfs.....	196
<b>Schéma n°2</b> : Calque les dessins sur le papier glacier.....	197
<b>Schéma topographie n°3</b> : Face médiale du membre postérieur chez la chèvre.....	199
<b>Schéma topographique n°4</b> : Face médiale du bassin et de la cuisse chez la chèvre.....	201
<b>Schéma topographique n°5</b> : Face médio-plantaire du pied chez la chèvre.....	203
<b>Schéma topographie n°6</b> : Face dorso-latérale de la région fessière et du membre postérieur chez la chèvre.....	205
<b>Schéma topographie n°7</b> : Face latérale de la région fessière et la cuisse chez la chèvre.....	207
<b>Schéma topographie n°8</b> : Face dorso-latérale du pied chez la chèvre.....	209
<b>Schéma topographie n°9</b> : Face médiale du bassin et du membre postérieur chez la brebis. ....	211
<b>Schéma topographie n°10</b> : Face médiale du bassin et de la cuisse chez la brebis.....	213
<b>Schéma topographie n°11</b> : Face médiale du pied chez la brebis.....	215
<b>Schéma topographie n°12</b> : Face latéral du bassin et du membre postérieur chez la brebis. ....	217
<b>Schéma topographie n°13</b> : Face médiale du bassin et de la cuisse chez la brebis.....	219
<b>Schéma topographie n°14</b> : Face latérale du pied chez la brebis.....	221

## Liste des tableaux

**Tableau n°1** : Répartition des membres postérieurs.....127

**Tableau N°2** : Examen de l'animal.....127

## Introduction

L'anatomie est une science descriptive étudiant la structure, la topographie et le rapport des organes entre eux. Pendant des siècles, les connaissances en anatomie furent limitées à l'observation effectuée sur des végétaux et des animaux disséqués. Aujourd'hui, on associe cette science à la physiologie, car la forme et la structure d'un organe sont intimement liées à sa fonction biologique.

L'anatomie est divisée en plusieurs branches : anatomie comparée, anatomie pathologique, anatomie descriptive (ou normale), anatomie topographique, embryologie (étude du développement des embryons), anatomie chirurgicale ou anatomie appliquée et anatomie microscopique.

La plus ancienne étude anatomique systématique se trouve dans un papyrus égyptien. Ce traité révèle une bonne connaissance des viscères les plus importants, mais une compréhension limitée de leur fonction. On retrouve le même type de description dans les écrits du médecin grec Hippocrate au cinquième siècle.

L'anatomie moderne débuta véritablement avec la publication en 1543 de l'œuvre de l'anatomiste Flamand André Vésale. Avant lui, les anatomistes se fondaient essentiellement sur la tradition : des écrits datant de plus de mille ans ; comme ceux du grec Galien, sur la dissection animale. Vésale et d'autres anatomistes de la renaissance, Leonard de Vinci en particulier fondèrent la base de l'anatomie moderne.

Le progrès scientifique du dernier siècle et le désir de production en zootechnie ont permis d'obtenir des animaux performants tant souhaités par les éleveurs. Les petits ruminants occupent une place importante par rapport à l'ensemble du cheptel dans le monde. D'ailleurs, l'élevage caprin dans le monde a une importance variable selon les pays, il peut être industriel et spécialisé comme dans certains pays européens ou élevé en grand troupeau de manière extensive comme en Asie et en Afrique où généralement associé à l'élevage ovin comme en Afrique du nord et donc très répandu dans notre pays, ou il a toujours été considéré comme un élevage subsidiaire, ne semble pas retenir l'attention ni des pouvoirs publics, ni des scientifiques. Pourtant, cette espèce, aux exigences peu importantes possède des capacités zootechniques indéniables et pourvoie de façon appréciable aux besoins en lait et en viande des populations rurales. L'élevage ovin revêt une grande importance du fait du grand nombre qu'il occupe et dont la plupart est concentrée dans la steppe.

En Algérie, les petits ruminants ont rarement été l'objet de travaux scientifiques qui en aurait fait les animaux performants tant souhaités par les éleveurs. La population caprine en Algérie

est constituée de quatre races qui sont : la Makatia, la Kabyle, la chèvre de M'Zab et enfin l'Arabia. D'autre part, le cheptel ovin est dominé par trois races principales : Ouled Djellal, Beni Ighil, Rembi. A côté de ces trois races, il existe également quatre races secondaires : Barbarine (Oued Souf), Dmen, Targuia-Sidaou et Berbère.

Notre travail expérimental est porté sur une chèvre (race Arabia) et une brebis (race Ouled Djellal). Ces deux animaux représentent un type de ruminants de petites tailles, faciles à disséquer et très démonstratives et faciles à entretenir en laboratoire. Jusqu'à ce jour, les petits ruminants domestiques n'ont été que peu étudiés sur le plan anatomique. C'est pourquoi elle a retenu notre attention pour le présent travail.

Notre travail comprend deux parties : la partie bibliographique concerne les rappels bibliographiques : l'histoire d'anatomie, l'ostéologie, la myologie, l'arthrologie, l'angiologie et la neurologie et la partie expérimentale a pour but d'étudier la vascularisation et l'innervation tout au long des membres postérieurs sur les deux faces (médiale et latérale) chez la chèvre et chez la brebis. L'étude est basée sur la mise en évidence du trajet des nerfs. Elle nécessite le remplissage des artères satellites des trajets des nerfs étudiés par un produit de contraste (mélange de bleu de méthylène et la chaux) et grâce à la technique de la dissection de l'aponévrose, la fascia et les muscles, nous détectons l'emplacement des nerfs sur les différentes régions des membres postérieurs des petits ruminants.

# I- Rappels bibliographiques

## Chapitre I : Ostéologie

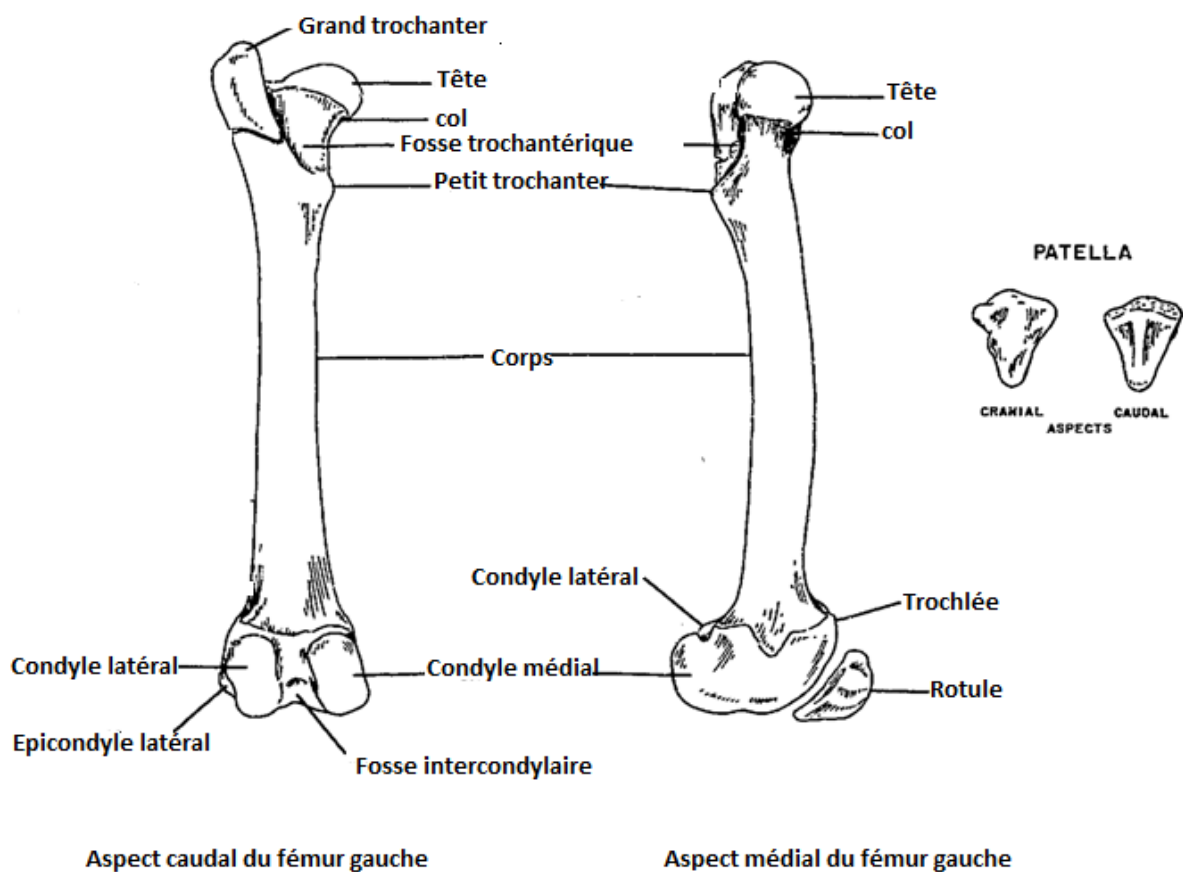
**1- Os de la cuisse :** Le squelette de la cuisse ne comporte qu'un seul os : le fémur, ce dernier est un os long, asymétrique et pair ; il est articulé par son extrémité proximale à l'acétabulum de l'os coxal et par sa partie distale aux os de la jambe, il est chez tous les mammifères domestiques fortement oblique en direction cranio-ventrale et légèrement latérale (5).

**1-1- Conformation :** chez le mouton et la chèvre le fémur est en proportion plus long et plus grêle que chez le bœuf. Son corps est cylindroïde, légèrement incurvé avec une convexité crâniale. Sa face caudale est beaucoup plus étroite et plus lisse que chez le bœuf, presque réduite à une ligne âpre à peine discernable. Il n'existe aucune trace de troisième trochanter ou même de tubérosité glutéale. Le foramen nourricier est situé à l'extrémité proximale du bord crânial et non sur le bord médial. Les tubérosités supracondylaires sont bien marquées mais la fosse supra condylaire est très peu profonde (4).

**1-1-1- Extrémité proximale :** est beaucoup moins aplatie dans le sens cranio-caudal que chez le bœuf. La tête articulaire est à peu près sphéroïdale et portée par un col beaucoup mieux marqué par rapport les autres espèces. Elle ne se prolonge pas sur le col et sa fovea capitis est en proportion plus large que chez le bœuf. Le grand trochanter ne dépasse pas de beaucoup le niveau de la tête. Il est aussi moins rétréci à sa base ; sa crête est peu marquée. Le petit trochanter est plus saillant que chez le bœuf et la ligne intertrochantérique est bien marquée à son voisinage. La fosse trochantérique est en proportion plus profonde et plus large que chez le bœuf et la crête intertrochantérique plus saillante et plus étroite (15).

**1-1-2- Extrémité distale,** le condyle latéral est un peu moins épais en proportion et moins rejeté latéralement ; ses deux fossettes d'insertion sont bien distinctes. La fosse intercondylaire ne forme pas une dépression aussi profonde sous la trochlée. Cette dernière, plus étroite et plus haute en proportion que chez le bœuf, est un peu plus oblique encore en direction disto-médiale et limitée par deux lèvres à peu près égales et peu saillantes à leur extrémité proximale. Chez la chèvre, le fémur est plus long et un peu plus incurvé que chez le mouton ; la différence de longueur apparaît mieux quand on compare le fémur au métatarse, qui est au contraire plus court chez la chèvre ; la fosse trochantérique est plus large et moins profonde. La trochlée, plus allongée et plus étroite chez la chèvre, est bordée dans cette espèce par une lèvre latérale un peu plus haute que l'autre ; elle est en outre pourvue en

principe d'une fossette synoviale, habituellement absente ou peu marquée chez le mouton (15) figure 1 (16).



**Figure 1:** aspects cranial et lateral du fémur gauche (16).

**2- Os de la jambe** : le squelette de la jambe est homologue de celui de l'avant-bras. Comme celui-ci, il est constitué en principe par deux os : l'un médial, le tibia et l'autre latéral, nommé fibula- anciennement « péroné ». A ces deux os s'ajoute la rotule, qui complète du côté crânial l'articulation fémoro-tibiale et qui joue vis-à-vis de la jambe un rôle comparable à celui de l'olécrane pour l'avant-bras. Les os de la jambe n'effectuent l'un sur l'autre aucun mouvement comparable à la pronation ou à la supination. En conséquence, ils restent à peu près parallèles l'un à l'autre ; le tibia devient ainsi prépondérant et volumineux, tandis que la fibula se réduit, de façon d'ailleurs très variable avec les espèces (10).

**2-1- Rotule** : est un os court, situé au-devant de la trochlée du fémur, à laquelle elle s'articule. Elle reçoit la terminaison de tous les muscles crâniens de la cuisse (extenseurs de la jambe) et transmet leur action au tibia par un ou plusieurs ligaments puissants (15).

**2-1-1- Conformation** : complétée à l'état frais par des formations fibro-cartilagineuses discrètes chez les petits ruminants, la rotule répond au fémur par une face articulaire lisse et revêtue de cartilage ; cette face est moulée sur la trochlée fémorale et présente à cet effet deux facettes un peu excavées séparées par un relief médian épais et longitudinal. La face opposée ou face craniale est au contraire rugueuse, plus ou moins convexe en tous sens et destinée à des attaches d'aponévroses ou de ligaments. Ces faces se raccordent sur un pourtour de conformation variable. Dans les grands ongulés, la partie proximale de la rotule s'élargit et s'épaissit pour donner une plus grande surface d'attache au tendon terminal du muscle quadriceps fémoral ; elle constitue la base de cet os, alors que le sommet ou apex se loge entre les lèvres de la trochlée du fémur. La rotule présente ainsi une forme irrégulièrement pyramidale à sommet distal. Sa base forme de chaque côté une saillie obtuse ou angle ; l'un médial et l'autre latéral, ces derniers donnent attache aux fibrocartilages parapatellaires, dont la fonction mécanique est importante (5).

**2-2- Os de tibia** : est l'os principal de la jambe. C'est un os long, pair, articulé par sa partie proximale avec les condyles du fémur, latéralement avec la fibula et par son extrémité distale avec la première rangée des os du tarse, essentiellement avec le talus. A peu près vertical chez l'homme en station normale, il est tous les mammifères domestiques fortement oblique en direction disto-caudale (21).

**2-2-1- Conformation** : le tibia présente à l'étude une partie moyenne ou corps et deux extrémités.

**2-2-1-1- Partie moyenne ou corps du tibia** : a une forme prismatique à trois faces (latéral, médiale et caudal). Ces trois faces sont toujours très nettes dans la moitié proximale, où elle est séparées par trois bords bien marqués. Elles se confondent plus ou moins en allant vers

l'extrémité distale, où les bords s'effacent et où le corps du tibia devient cylindroïde ou un peu aplati dans le sens cranio-caudal.

**a-** La face latérale est à peu près lisse. Elle est excavée à sa partie proximale, qu'on nomme parfois fosse du tibia ; elle devient planiforme ou convexe d'un côté à l'autre dans sa partie distale, qui s'oriente plus nettement du côté crânial.

**b-** La face médiale est large dans sa partie proximale, qui est légèrement convexe et rugueuse, et se rétrécit distalement en se confondant plus ou moins avec la précédente.

**c-** La face caudale est la plus large et la mieux délimitée. Elle est diversement marquée selon les espèces ; ces crêtes s'effacent dans la partie distale. Au voisinage de la ligne poplitée se trouve le foramen nourricier principal de l'os, tous reporté vers le bord latéral chez les Ruminants et le porc.

**d-** Bord crânial est le plus saillant mais le plus court, car il s'efface dans la moitié distale de l'os et même dès le tiers proximal dans beaucoup d'espèces. Sa saillie, plus ou moins aigue, constitue la crête du tibia.

**e-** Bord latéral, encore qualifié d'interosseux, est concave dans sa longueur, surtout sous l'extrémité proximale ; il concourt à délimiter avec la fibula un vaste espace interosseux, très diversement conformé selon les espèces.

**f-** Bord médial est le plus épais. A peu près rectiligne, il présente quelques empreintes d'insertion dans sa partie proximale et devient plus large et arrondi vers l'extrémité distale (11).

**2-2-1-2- Extrémité proximale** : cette extrémité est toujours bien plus volumineuse que l'autre et subdivisible en trois grosses tubérosités, dont chacune surmonte le bord correspondant du corps. Les tubérosités latérale et médiale répondent aux condyles du fémur par une vaste surface articulaire planiforme.

La tubérosité craniale est la plus petite et n'a pas de surface articulaire. Elle constitue la tubérosité du tibia, qui se constitue par le bord crânial. Elle est toujours un peu rejetée latéralement et séparée de la tubérosité latérale par une dépression qui, chez les animaux domestiques, s'approfondit et se garnit de cartilage pour donner passage au tendon du muscle long extenseur des orteils et de ses muscles associés c'est le sillon de l'extenseur. Chez les Equidés, la tubérosité du tibia présente un large sillon vertical destiné à l'attache du ligament patellaire intermédiaire. Cette dépression fait défaut dans les autres espèces. La tubérosité latérale, un peu plus forte que la précédente, est garnie sa face proximale par une surface articulaire presque plane, légèrement convexe dans le sens cranio-caudal, ce qui lui vaut le nom de condyle latéral. Elle est toujours nettement délimitée, du côté crânial par le sillon de



l'extenseur et caudalement par une échancrure plus ou moins profonde destinée au glissement du muscle poplité : l'incisure poplitée. En outre, cette tubérosité porte son revers latéral une petite surface articulaire destinée à répondre à la fibula. Toutefois, cette facette fait défaut chez les ruminants, où elle est remplacée par un tubercule : cette disposition résulte de la disparition de la partie moyenne de la fibula et de l'annexion de la partie proximale de cet os au condyle latéral du tibia. Quant à la tubérosité médiale, elle est nettement plus épaisse mais un peu moins saillante que la précédente. Comme celle-ci, elle porte à sa face proximale une surface articulaire un peu convexe dans le sens cranio-caudal pour répondre au fémur, ce qui lui vaut le nom de condyle médial.

La surface articulaire proximale du tibia, portée par les deux condyles, est planiforme dans son ensemble ; c'est pourquoi elle est parfois qualifiée de « plateau du tibia ». Elle est constituée par deux larges surfaces encroutées de cartilage, l'une latérale et l'autre médiale, dont chacune est très légèrement concave en travers et convexe dans le sens cranio-caudal. La surface latérale, toujours un peu plus large que l'autre, se prolonge caudalement dans l'incisure poplitée. Les deux surfaces sont séparées par des aires intercondylaires irrégulières et rugueuses, l'une craniale et l'autre caudale. La première de celles-ci est large, un peu déprimée, destinée en grande partie à recevoir l'attache craniale des ménisques articulaire fémoro-tibiaux ; elle se poursuit jusque sur la tubérosité du tibia par une surface onduleuse sur laquelle s'ouvrent un ou plusieurs orifices vasculaires. L'aire caudale est plus étroite et plus profondément excavée ; elle reçoit l'attache caudale du ménisque médial et celle du ligament croisé caudal de l'articulation fémoro-tibiale. Entre ces deux dépressions et séparant également les deux surfaces articulaires, s'élève un fort relief : l'éminence intercondyalaire, anciennement « épine tibiale », qui s'engage dans la fosse intercondyalaire du fémur et sur les flancs de laquelle se relèvent les surfaces articulaires. Cette éminence est elle-même subdivisée par une profonde dépression rugueuse, dite aire intercondyalaire centrale, destinée à l'attache du ligament croisé crânial de l'articulation fémoro-tibiale. On donne encore le nom de tubercule intercondyalaire, médial ou latéral (Tuberculum intercondyalaire, médiale, latérale) à chacune des deux élevures séparées par cette échancrure et contre lesquelles se relèvent les surfaces articulaires (5).

**2-2-1-3- Extrémité distale** : plus petite que la précédente, cette extrémité est un peu aplatie dans le sens cranio-caudal. Elle présente une large surface articulaire répondant au talus, encadrée par deux tubérosités ou malléoles, l'une médiale et l'autre latérale. Cette dernière est portée par la fibula mais annexée au tibia dans certaines espèces. La surface articulaire distale est formée de deux gorges parallèles, séparées par un tenon plus ou moins saillant selon les

espèces. Ces gorges sont allongées dans un sens presque sagittal, plus ou moins oblique en direction cranio-latérale. Leur aspect est si régulièrement spiroïde que leur ensemble est qualifié de cochlée du tibia. Elles sont plus profondes et leur tenon intermédiaire plus saillant chez les ongulés que chez les carnivores et surtout que chez l'homme ; l'obliquité latérale est beaucoup plus grande chez les équidés que dans toutes les autres espèces. Le relief intermédiaire est dans beaucoup d'espèces échanuré par une fossette synoviale, particulièrement nette chez les ongulés. La malléole médiale : est plus volumineuse. Elle est parcourue par un sillon de passage tendineux nommé sillon malléolaire, longitudinal et légèrement oblique en direction caudale. Elle est rugueuse dans le reste de son étendue. La malléole latérale : appartient en réalité à la fibula, dont elle constitue l'extrémité distale. Dans les espèces où la fibula reste distincte du tibia à sa partie distale, ce dernier os ne porte pas de malléole latérale, mais une large incisure fibulaire, dans laquelle vient s'articuler la fibula (20).

**2-3- Fibula** : anciennement « péroné » est l'os latéral et accessoire de la jambe. Articulé par ses extrémités au tibia, dont il longe le bord latéral, et distalement avec le tarse, cet os est très atrophié dans certaines espèces, voire absent en apparence.

Conformation : quand il est bien développé et complet, cet os est aussi long mais bien plus grêle que le tibia. C'est le cas chez l'homme, les carnivores et les porcins, chez lesquels il présente une partie moyenne et deux extrémités (10).

**2-3-1- Partie moyenne** : ou corps figure une sorte de lame étroite et allongée, aplatie d'un côté à l'autre, ce qui permet de lui reconnaître :

**a-** Une face latérale, planiforme ou excavée sur une plus ou moins grande longueur ;

**b-** Une face médiale, parcourue chez l'homme d'une longue crête, dite « crête interosseuse » ou bord interosseux. Chez les animaux, cette crête est très faible (porc) ou se confond avec le bord crânial (carnivores) ;

**c-** Un bord crânial, mince et tranchant dans sa plus grande partie ;

**d-** Un bord caudal qui, chez l'homme et dans sa partie proximale chez le porc, s'élargit en une véritable face caudale, limitée alors par deux bords, l'un médial et l'autre latéral (43).

**2-3-2- Extrémité proximale** : cette extrémité, assez improprement qualifiée de tête, est large, souvent spatulée, plus ou moins aplatie d'un côté à l'autre. Elle porte à sa face médiale (porc, équidés) ou à son bord proximal (carnivore) une surface articulaire planifère, destinée à répondre au tibia. Dans le reste de son étendue, elle est couverte de rugosités d'insertions musculaires ou ligamentaires (17).

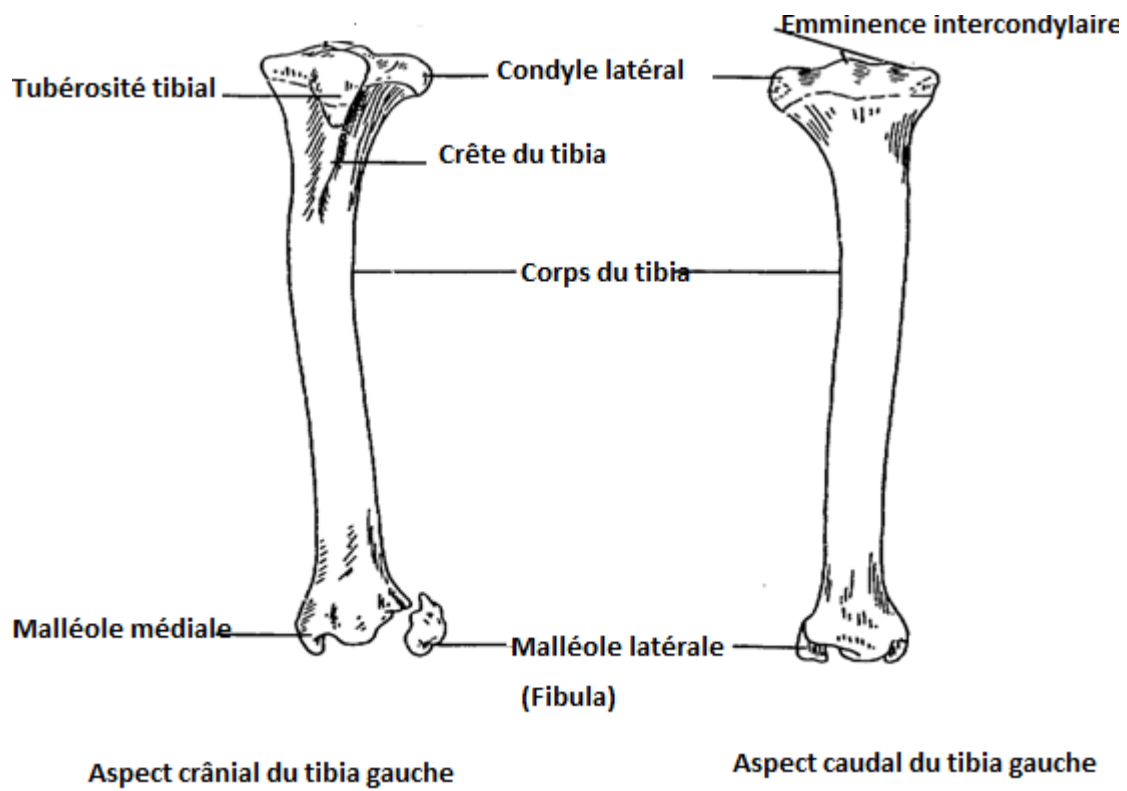
**2-3-3- Extrémité distale** : c'est elle qui constitue la malléole latérale. Elle est pourvue en

principe de deux surfaces articulaires dont l'une, médiale, répond à l'incisure fibulaire du tibia et l'autre, distale, s'articule au calcaneus, par sa marge médiale, au talus. Elle porte d'autre part un fort sillon de glissement tendineux : le sillon malléolaire. Dans le reste de son étendue, la malléole latérale est couverte de rugosités d'insertion ligamentaires.

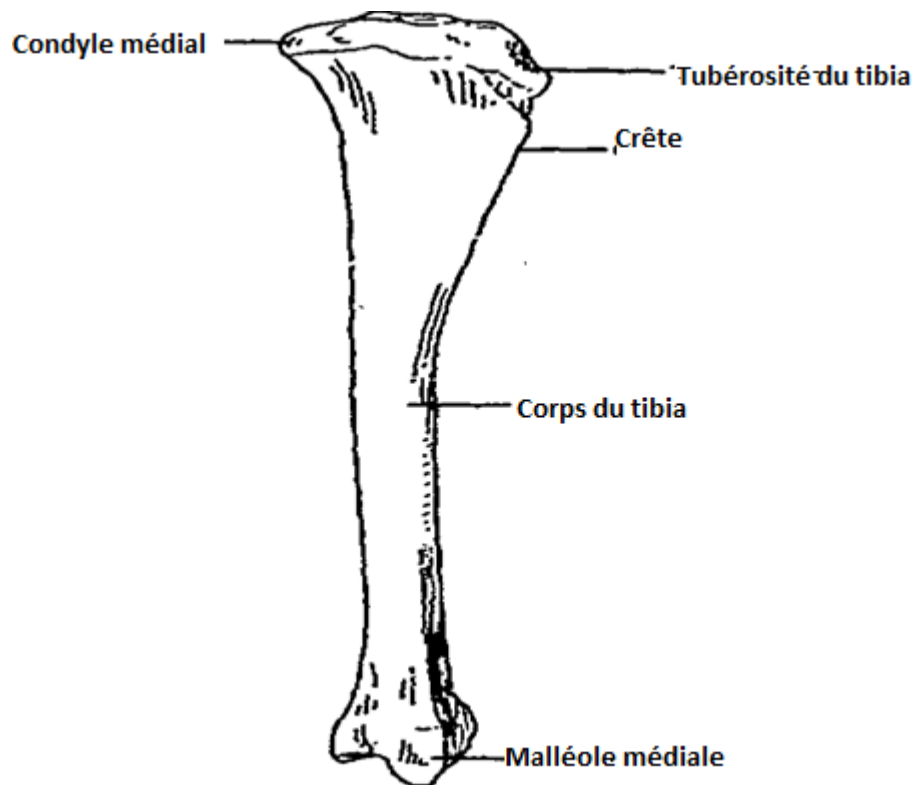
Les variations régressives : chez les ruminants, la plus grande partie du corps fibulaire est grêle et fibreuse et n'apparaît donc plus sur les squelettes préparés. Les deux extrémités sont alors complètement disjointes et leur évolution est différente. Chez les ruminants, chez lesquels l'extrémité proximale, précocement soudée au condyle latéral du tibia, n'est représentée sur cet os que par un petit relief styloïde, tandis que l'extrémité distale reste constamment libre et forme un petit os caractéristique, l'os malléolaire, d'apparence surnuméraire, situé latéralement à la rangée proximale des os du tarse.

Chez le mouton : la rotule est en proportion plus étroite et plus allongée que chez le bœuf, avec un apex plus étiré distalement.

Le tibia est relativement long (égal au fémur chez le bœuf, cet os est toujours nettement plus long que lui chez le mouton) ; il est arqué, avec une nette convexité médiale. Le corps est presque cylindroïde, la crête étant basse et courte. La ligne poplitée et les lignes d'insertion de la face caudale sont presque indiscernables. A l'extrémité proximale, l'éminence intercondyloïde est relativement effacée et saillie représentant la partie proximale de la fibula plus marquée et plus pointue que chez le bœuf. A l'extrémité distale, le relief qui sépare les deux gorges articulaires est peu saillant. La fibula n'est distincte que par un os malléolaire comparable à celui du bœuf. Chez la chèvre : les os de la jambe ressemblent beaucoup à ceux du mouton, mais la rotule présente une surface articulaire dont le relief médian est plus marqué figure 2 (16), 3 (16). Le tibia est nettement plus long encore que chez le mouton et légèrement incurvé en S, la convexité étant médiale à la partie proximale et latérale à la partie distale. La crête est plus courte en proportion que chez le mouton et le corps un peu plus cylindroïde. Le fibula présente plus souvent que chez le mouton un corps fibreux partiellement ossifié (5).



**Figure 2:** Aspect cranial et caudal du tibia gauche (16).

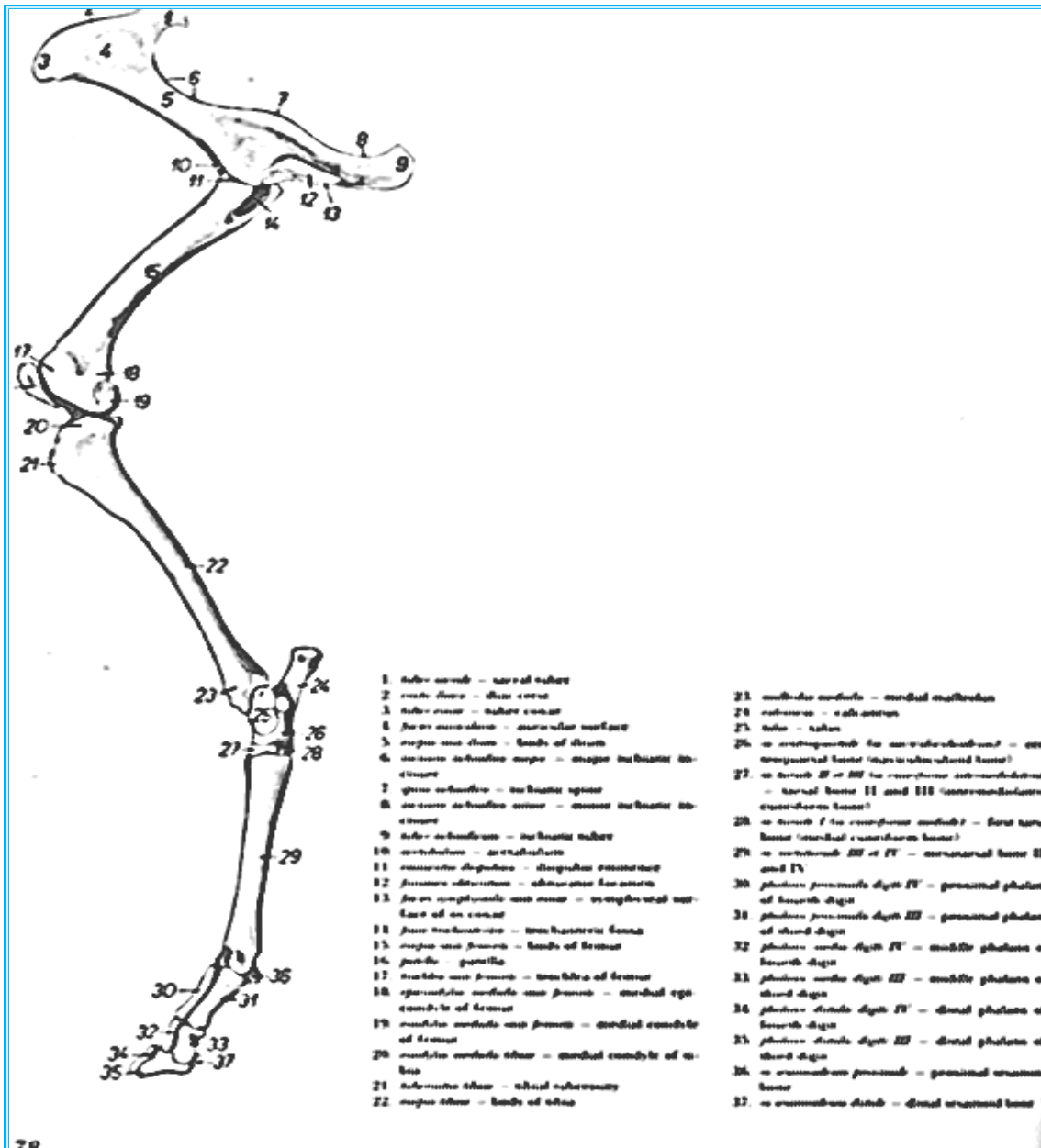


**Figure 3:** Aspect medial du tibia gauche (16).

**3- Squelette du pied :** le pied est l'autopode du membre pelvien. Son squelette comprend trois parties, homologues de celles de la main : 1. Le tarse, formé de deux rangées d'os courts ; 2. Le métatarse, formé d'os métatarsiens, os longs placés parallèlement les uns aux autres ; 3. Les doigts ou orteils, placés dans le prolongement des os métatarsiens et constitués chacun en principe de trois phalanges, le plus souvent complétées de petits os sésamoïdes. L'archétype du pied est pentadactyle et on convient d'en numéroter les doigts de I (pouce) à V, du côté tibial au côté fibulaire.

Le pied est beaucoup plus étroitement consacré à la locomotion terrestre que la main.

Pourtant, bien qu'il n'y ait au niveau de la jambe rien de comparable à la pronation et à la supination, les variations morphologiques du pied sont semblables à celles de la main. A une marche dressée ou semi-dressée, qui correspond à une libération relative ou absolue de la main (laquelle est alors complète), le pied apporte le support de la plantigrade. Il prend alors contact avec le sol par tous ses segments et il est complet, pourvu de cinq doigts, dont un pouce bien développé. A une main palmigrade correspond donc un pied plantigrade. Lorsque la marche s'effectue au contraire toujours sur les quatre membres, la main et pied remplissent des fonctions de plus en plus similaires. La digitigradie et surtout l'onguligradie affectent en même temps la main et le pied, dont les segments distaux deviennent semblables. Dans le pied l'onguligradie, on retrouve toutes les modalités déjà décrites de la réduction du nombre de doigts (5), figure 4 (35).



**Figure 4:** Face médiale du squelette du membre pelvien chez la brebis (35).

**3-1- Os du tarse :** le tarse constitue le premier segment ou basipode du pied. Il est formé de pièces multiples, dont celles de la rangée proximale sont moins nombreuses mais beaucoup plus volumineuses que dans la main (25).

**3-1-1- Conformation :** les os du tarse sont, comme ceux de la main, disposés en deux rangées superposées, entre lesquelles existe une pièce intercalaire. Cette dernière (os central) reste totalement distincte dans la plupart des espèces, alors qu'une coalescence réduit à deux os la rangée proximale. Le nombre des os de la rangée distale diminue en général avec celui des doigts (26).

**3-1-1-1- Rangée proximale :** cette rangée répond aux os de la jambe et ne comprend que

deux os, relativement volumineux. L'un de ceux-ci est médial, principalement articulé au tibia : c'est le talus, pièce tibio-intermédiaire, qui a pour équivalents dans le carpe à la fois l'os radial et l'os intermédiaire. La pièce latérale est le calcanéus, os fibulaire, qui semble équivaloir à la fois à l'os ulnaire du carpe et, par son sommet, à l'os accessoire (28).

**a- Talus :** autre fois nommé « astragale », cet os assure la plus grande partie de l'articulation entre la jambe et le tarse. A cet effet, sa connexion caractéristique est la cochlée du tibia. Il répond d'autre part caudo-latéralement au calcaneus et distalement aux os naviculaire et cuboïde. Son aspect est fort variable avec les espèces. Fondamentalement, on peut lui reconnaître un corps, épais, massif et plus ou moins cuboïde, articulé du côté proximal avec le tibia et du côté latéral et un peu plantaire avec le calcanéus (accessoirement avec l'extrémité de la fibula). La partie distale peut répondre par une faible surface à l'os cuboïde ; mais elle est toujours largement articulée à l'os naviculaire, en principe par une tête portée par un col plus ou moins distinct. La surface qui répond au tibia est toujours une trochlée formée d'une gorge médiane (qui reçoit le relief intermédiaire de la surface tibiale), limitée par deux lèvres obliques dont chacune répond à l'une des gorges du tibia. Comme ces dernières, la trochlée du talus est plus ou moins oblique en direction cranio-latérale et ses reliefs beaucoup mieux marqués chez les mammifères domestiques et surtout chez les ongulés.

Dans la plupart des espèces, le revers externe de la lèvre latérale de cette trochlée répond en outre à une petite surface de la fibula. L'articulation avec le calcanéus s'effectue par plusieurs surfaces calcanéennes, qu'une forte dépression proximale, dite sillon du talus sépare du rebord de la trochlée. Dans la plupart des espèces, il s'agit de facettes planiformes, séparées les unes des autres par une excavation irrégulière qui sert à des insertions ligamentaires et qui concourt à former, avec une dépression analogue du calcanéus, le sinus du tarse. Chez les ruminants et les porcins, l'une de ces surfaces devient prépondérante et constitue une sorte de trochlée à gorge fort peu profonde et longitudinale. Du côté médial, le corps du talus présente une face libre, irrégulière et rugueuse, pourvue de reliefs d'insertions ligamentaires dont l'un, constant et volumineux, constitue le tubercule du talus. La tête du talus se modifie considérablement chez les ongulés par rapport les autres espèces. Chez les ruminants la surface articulaire pour l'os naviculaire ou surface naviculaire devient fortement convexe dans le sens dorso-plantaire mais déprimée en son milieu, de façon à constituer une véritable trochlée distale (33).

**b- Calcaneus :** autrefois nommé « calcanéum », cet os est situé latéralement et caudalement au précédent, auquel il est uni par de puissants ligaments. Il est articulé proximale avec la fibula et distalement avec l'os cuboïde. Il porte toujours un fort prolongement proximo-

latéral qui sert de bras de levier pour l'action des muscles extenseurs du pied. Ce prolongement forme la pointe du jarret chez les animaux domestique. Allongé et aplati d'un côté à l'autre, le calcaneus présente deux faces, deux bords et deux extrémités. La face latérale est légèrement excavée, à peu près lisse ; près de l'extrémité distale, elle renflée en un tubercule rugueux et peu saillant contourné dans beaucoup d'espèces par un faible sillon tendineux pour le muscle long péronier. La face médiale est plus réduite parce que la surface articulaire de l'extrémité distale se développe à ses dépens. Sa partie distale porte une forte saillie osseuse qui borde la surface articulaire pour le talus et semble supporter ce dernier, d'où son nom de sustentaculum tali. Le revers plantaire de ce relief est largement excavé en un sillon tendineux important. Le bord dorsal est le plus court. Il est épais, lisse et convexe d'un côté à l'autre, souvent un peu concave en long. Il se termine distalement en une saillie qui se relève contre le talus et constitue le processus coracoïde, anciennement « bec du calcaneus ». Le bord plantaire est toujours beaucoup plus long que le précédent et en général plus étroit. Il est rectiligne ou légèrement concave en long, à peu près lisse ou pourvu de quelques rugosités d'insertions ligamentaires. L'extrémité proximale est renflée, tubéreuse et non articulaire. Elle constitue le sommet de tubérosité du calcaneus, plus ou moins nettement subdivisé en deux lobes, l'un plantaire et l'autre dorsal. Le premier de ceux-ci, le plus épais, est rugueux, destiné à l'attache de la corde du jarret ou tendon d'Achille, principalement constitué par le tendon terminal du muscle triceps sural ; il est plus ou moins excavé d'un côté à l'autre et renflé de part et d'autre de cette dépression. L'autre est en général lisse, destiné au glissement préterminal du tendon du muscle triceps sural. L'extrémité distale est beaucoup plus volumineuse que la précédente, élargie et irrégulière. Elle est subdivisible en deux parties articulaires, angulairement raccordées. La partie dorsales, la plus large et la plus accidentée, répond au talus ; elle est constituée de plusieurs facettes taliennes ; de forme et d'étendue variables avec les espèces et dont les proximales appartiennent respectivement au processus coracoïde et au sustentaculum tali. Dans beaucoup d'espèces en particulier les ruminants, une facette articulaire particulière se développe au bord latéral de cette partie pour répondre à la fibula : c'est la surface articulaire malléolaire. Sous le processus coracoïde s'étend une dépression dite sillon calcanéen, qui se continue par une excavation rugueuse et large séparant les diverses facettes taliennes, excavation qui concourt à former le sinus du tarse avec la dépression similaire du talus. Une autre surface articulaire, coupée à l'extrémité du grand axe calcanéen, occupe le revers distal de cette région : c'est la surface articulaire cuboïdienne, qui répond à l'os cuboïde (10).



**3-1-1-2- Rangée distale** : cette rangée répond distalement aux os métatarsiens. Du côté médial, elle présente toutefois deux rangées et presque toujours distinct. Les autres os, appartenant en propre à la rangée, devraient être en nombre égal à celui des os métatarsiens ; mais comme dans la main, une pièce unique correspond aux os métatarsiens IV et V. Il n'en existe donc que quatre au maximum : ce sont les os tarseaux, numérotés de 1 à 4 du côté fibulaire. Les trois premiers sont qualifiés d'os cunéiformes et distingués en médial (os tarsale I), intermédiaire (os tarsale II) et latéral (os tarsale III). Ils répondent proximement à l'os central. Le quatrième (os tarsale IV) a seul une articulation proximale avec la première rangée : c'est l'os cuboïde. L'os naviculaire, anciennement « os scaphoïde du tarse » représente l'os central de l'archétype. Il est plat et large, fortement excavé à sa face proximale pour recevoir la tête du talus, planiforme à sa face distale, qui s'articule par autant de facettes avec les os cunéiformes. Son bord latéral répond par une ou plus souvent deux facettes à l'os cuboïde ; il se soude à l'os cuboïde ; il se soude à ce dernier chez le bœuf, le mouton et la chèvre. Ses bords dorsal et médial sont convexes et rugueux ; le bord plantaire est irrégulier, renflé dans sa partie médiale en une saillie d'insertion diversement développée : le tubercule de l'os naviculaire. Il concourt à délimiter avec les os cuboïde et cunéiforme latéral un canal vasculaire dit canal perforant du tarse. Sa surface articulaire proximale présente chez les ongulés des variations concomitantes de celles de la surface qui lui répond sur le talus. L'os cuboïde est le plus latéral et le plus épais des os de la rangée distale. Il occupe à lui seul la même hauteur que les os naviculaire et cunéiformes du côté médial. Il est parallélipédique et nettement plus volumineux que les autres os de la même rangée. Sa face proximale répond par une large facette au calcaneus. Sa face distale répond en principe aux deux os métatarsiens les plus latéraux. La face médiale s'articule par deux facettes respectivement à l'os naviculaire (auquel elle se soude chez le bœuf, le mouton et la chèvre) et à l'os cunéiforme latéral. Les faces dorsale et latérale sont rugueuses et convexes. La face plantaire est très irrégulière et porte un relief épais, dit tubérosité de l'os cuboïde, contourné dans la plupart des espèces par un sillon tendineux pour le muscle long péronier. Chaque os cunéiforme est en principe développé de façon proportionnelle à l'os métatarsien et au doigt qui lui correspondent. Chez les ruminants, l'os cunéiforme intermédiaire fusionne avec le cunéiforme latéral. Chez divers animaux, il n'existe donc plus que deux os cunéiformes, dont le latéral est de loin le plus large (4).

**3-1-2- Tarse dans son ensemble** : considéré dans son ensemble, le massif tarsien est plus allongé et plus irrégulier que celui du carpe. Il présente :

**a-** Une face dorsale, convexe d'un côté à l'autre et rugueuse. Couverte à l'état frais par une

vaste expansion fibreuse, cette face correspond chez les animaux au « pli du jarret » ; elle est surmontée par la trochlée du talus. A la jonction des os naviculaire, cuboïde et cunéiforme latéral, s'ouvre le canal perforant du tarse.

**b-** Une face plantaire, très irrégulière et anfractueuse. Le large sillon tendineux qui contourne le sustentaculum tali se prolonge par une dépression complexe de la rangée distale. Cette face est bordée latéralement par un fort relief longitudinal constitué par le bord plantaire du calcaneus et la tubérosité de l'os cuboïde.

**c-** Une face latérale très étendue, prolongée jusqu'au sommet du calcaneus et formée distalement par l'os cuboïde ; cette face est pourvue d'un ou plusieurs sillons diversement marqués selon les espèces, pour les tendons des muscles péroniers.

**d-** Une face médiale bien moins étendue, rugueuses, formée par la face correspondante du talus, l'extrémité du sustentaculum tali, l'os naviculaire et l'os cunéiformes.

**e-** Une extrémité proximale qui montre du côté dorsal la vaste trochlée du talus, dominée du côté plantaire et latéral par le tuber calcanei.

**f-** Une extrémité distale ou base, rétrécie chez les ongulés. Cette base répond à la surface articulaire proximale du métatarse. Elle est constituée par les faces distales de l'os cuboïde et des os cunéiformes, qui présentent à cet effet des facettes planiformes séparées par des dépressions destinées à des insertions ligamentaires figure 5 (14).

Chez le mouton et la chèvre, le tarse est disposé comme chez le bœuf et comporte le même nombre d'os. Toutefois, l'os naviculo-cuboïde porte du côté plantaire une pointe latéro-distale qui fait défaut chez le bœuf ou n'y est représentée que par une faible tubérosité. Le calcaneus de la chèvre est proportionnellement plus long que celui du mouton et un peu incurvé du côté plantaire (11).

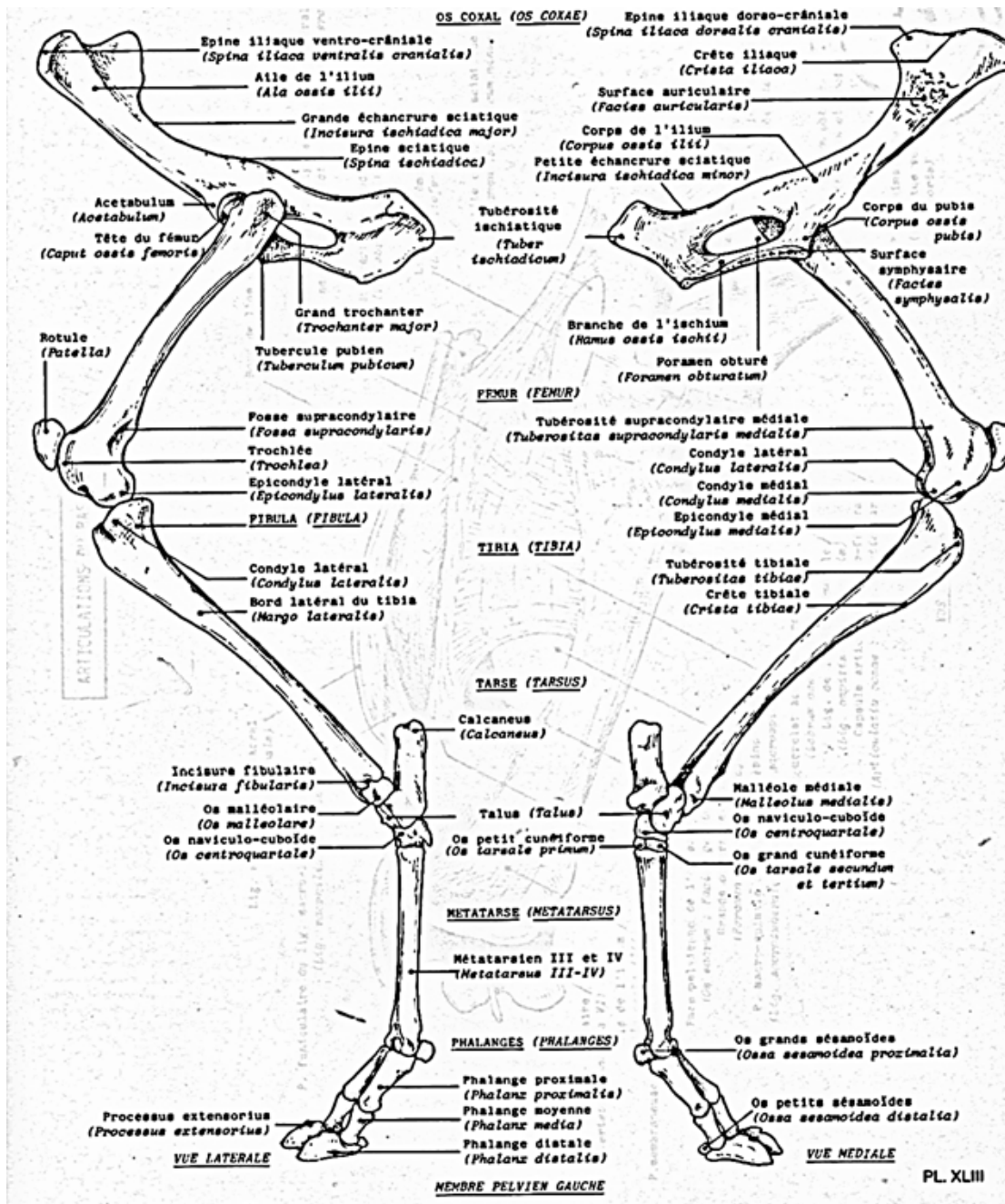
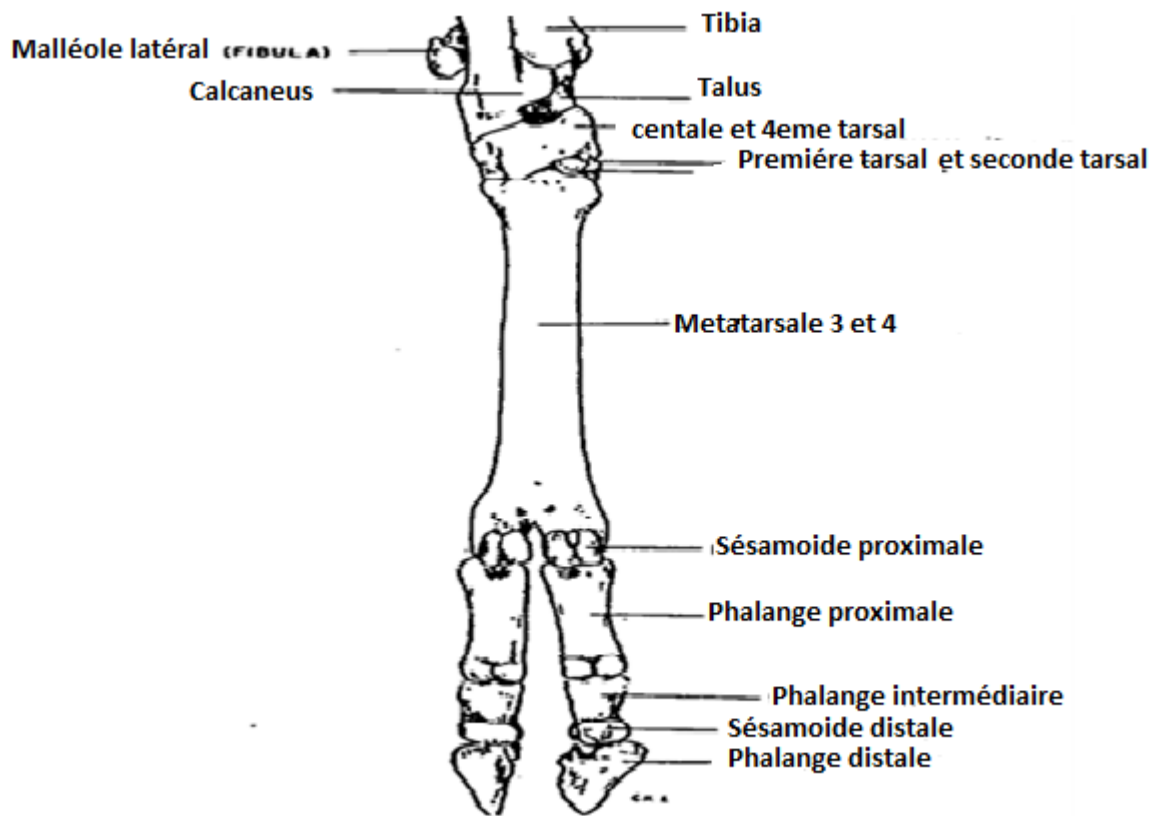


Figure 5: Squelette du membre pelvien chez la chèvre (14).

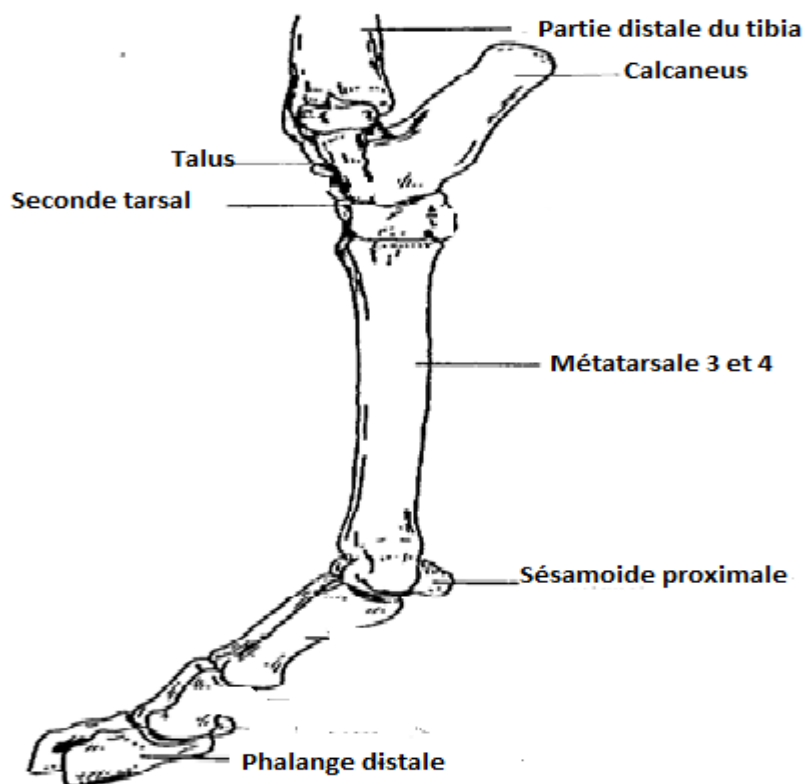
**3-2- Métatarse :** second segment ou métapode du pied, le métatarse est formé des os métatarsiens, os longs dont chacun répond en principe par son extrémité proximale à l'une des pièces de la rangée distale du tarse et porte un doigt ou orteil à l'extrémité opposée. L'évolution du pied étant très généralement parallèle à celle de la main, la réduction du nombre de doigts s'accompagne d'une évolution des os métatarsiens comparable à celle des métacarpiens. Toutefois, le pouce est en général moins bien conservé dans le pied que dans la main ; a fortiori chez les ongulés (15).

**3-2-1- Conformation** : les os métatarsiens présentent chez les mammifères domestiques de grandes analogies avec les métacarpiens. Comme ces derniers, ce sont des os longs et asymétriques, disposés à peu près parallèlement les uns aux autres et articulés entre eux par leur extrémité proximale ou base. Ils sont également numérotés de 1 à 5 en allant du côté médial au côté latéral. L'os métatarsien I est absent ou rudimentaire comme le pouce lui-même chez les mammifères domestiques. Chacun de ces os présente un corps et deux extrémités, dont la morphologie est fort comparable à celle des métacarpiens. Toutefois, les os métatarsiens sont, d'une façon générale, plus étroits d'un côté à l'autre et nettement plus épais dans le sens dorso-plantaire que les os métacarpiens, surtout à leur extrémité proximale. De la sorte, les bords sont remplacés par de véritables faces, ce qui porte à quatre le nombre de celles-ci (dorsale, plantaire, médiale et latérale). Ces caractères sont particulièrement manifestes chez les grands ongulés, dont les coupes transversales des os métatarsiens sont plus ou moins circulaires ou quadrangulaire, alors que celles des os métacarpiens sont fortement aplaties à leur face palmaire. Les surfaces articulaires des extrémités, surtout distales, ressemblent à celles des os métacarpiens et présentent les mêmes variations. Enfin, à rang égal, les os métatarsiens sont en général nettement plus longs que les métacarpiens. Le métatarse du mouton et de la chèvre est constitué comme celui du bœuf. Toutefois l'os canon est très élargi à son extrémité distale, sa surface articulaire proximale est dépourvue du trou vasculaire et le canal du métatarse est absent. Les surfaces articulaires distales présentent les mêmes particularités que dans le métacarpe. L'os canon de la chèvre est proportionnellement un peu plus court que celui du mouton, ce qui peut être mis en évidence en comparant sa longueur à celle du métacarpe (5).

**3-3- Phalanges** : les doigts du pied ou orteils ont comme ceux de la main trois phalanges chacun, sauf le pouce qui, lorsqu'il existe, n'a que deux phalanges, ce dernier absent chez presque tous les mammifères domestiques. Chez les ruminants, les phalanges sont seulement un peu plus fortes et plus longues dans la main. On trouve le même nombre d'os sésamoïdes. Les différences interspécifiques sont du même ordre qu'à la main (19), figure 6 (16), 7 (16), 8 (16), 9 (35).



**Figure 6:** Aspect cranial du membre pelvien gauche (16).



**Figure 7:** Aspect lateral du membre pelvien gauche (16).

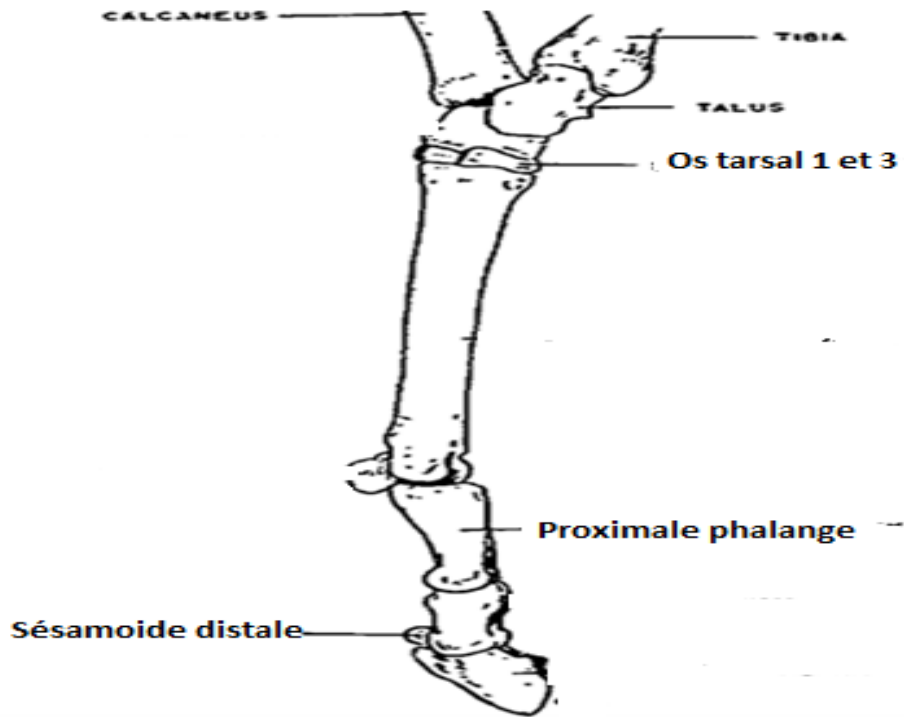


Figure 8 : Aspect médial du membre pelvien gauche (16).

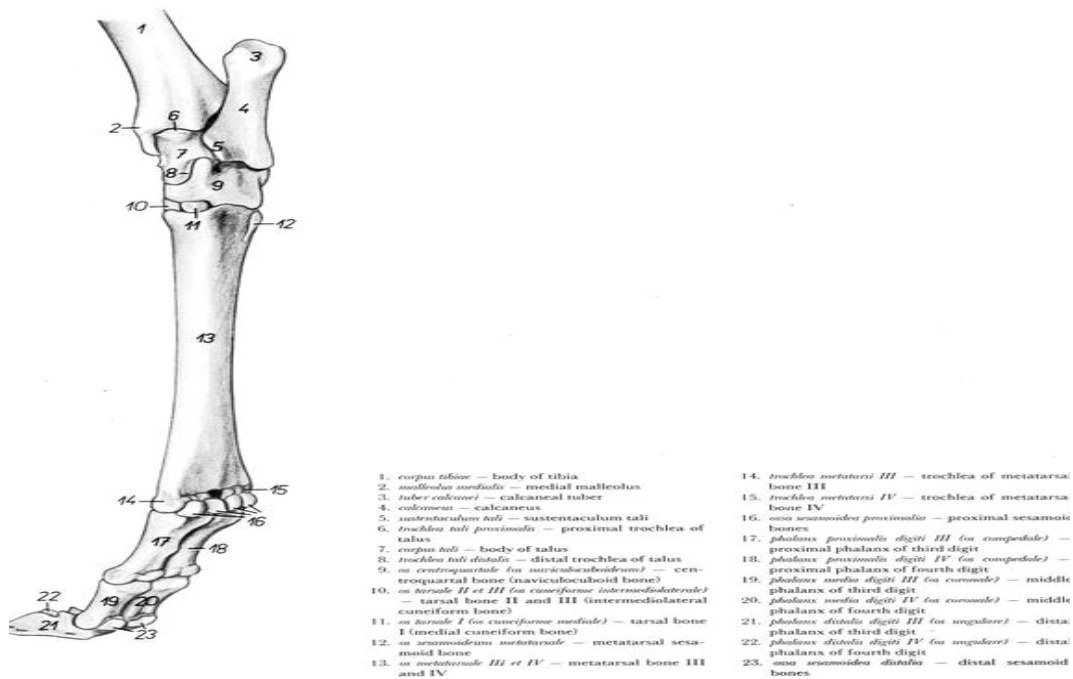


Figure 9: Face médio-plantaire du squelette du membre pelvien droit chez la chèvre (35).

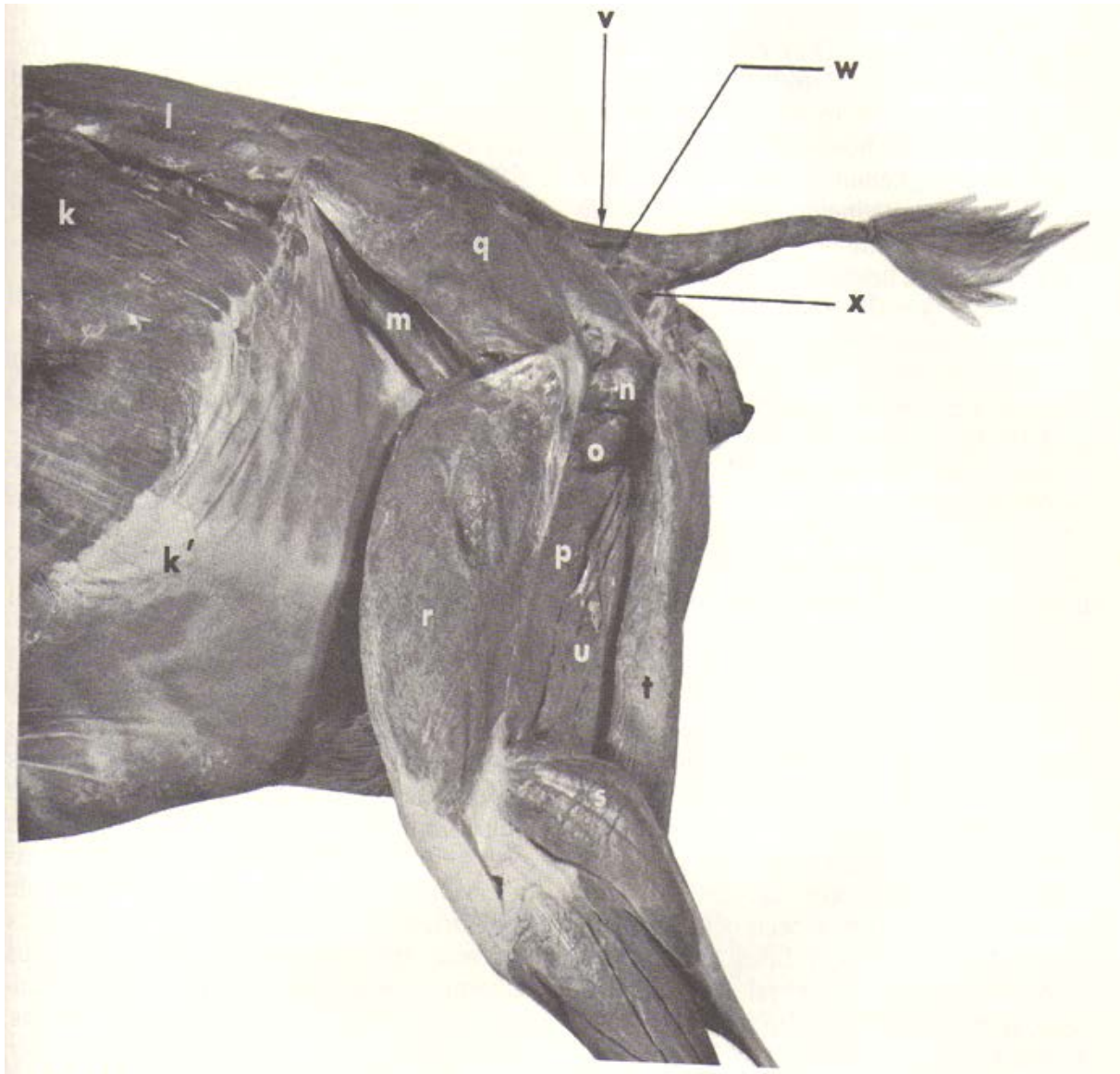
## Chapitre II : Myologie

**1- Muscles de la cuisse :** sont groupés autour du fémur. En principe, ils prennent origine sur cet os ou sur l'os coxal, se terminent à la partie proximale de la jambe et sont donc moteurs de l'articulation du genou. Toutefois, quelques-uns d'entre eux, attachés à la face ventrale de l'os pubis ou de l'ischium, n'atteignent pas les os de la jambe et s'arrêtent sur l'extrémité distale du fémur, voire sur le corps de cet os. Bien qu'ils ne puissent agir que sur l'articulation coxo-fémorale, ils appartiennent topographiquement à la cuisse, dans laquelle ils sont situés en totalité. Les muscles de cette région constituent trois groupes, dont la topographie correspond à des fonctions différentes. La région fémorale crâniale comporte les muscles extenseurs de la jambe ; la région caudale groupe les fléchisseurs de la jambe ; la région médiale est formée par les abducteurs de la jambe et de la cuisse. L'ensemble est enveloppé par un solide manchon fibreux, auquel on reconnaît une partie médiale, le fascia fémoral, et une partie latérale beaucoup plus vaste et continue avec le fascia glutéal : le fascia lata. Ce système contentif sera décrit après les trois groupes de muscles. Le muscle tenseur du fascia lata est très large, renforcé à sa profondeur par une forte lame aponévrotique. Il semble avoir annexé une partie du fessier superficiel. Le muscle droit de la cuisse est volumineux, un peu aplati d'un côté à l'autre. Son tendon proximal, prismatique à section triangulaire, est bifide : une branche médiale, forte et courte, s'attache sur la profonde empreinte qui surmonte crânialement l'acétabulum ; l'autre, réfléchie et plus plate, glisse dans l'incisure dorso-crâniale de l'acétabulum et contourne le bord dorsal de celui-ci pour s'unir au bourrelet acétabulaire et à la bordure osseuse. Le tendon distal se termine sur la forte tubérosité crâniale qui occupe le milieu de la base de la rotule. Le muscle vaste latéral est fort, mais un peu plus plat. Son insertion proximale remonte jusqu'à la crête du grand trochanter. Le muscle vaste médial est un peu plus faible, mais son insertion proximale vient jusqu'à la ligne intertrochantérique, qu'elle couvre. Le muscle vaste intermédiaire est nettement divisé en deux parties, dont la médiale est la plus volumineuse. Recouvert d'une forte aponévrose superficielle, il est mieux isolable que chez les équidés, bien qu'il adhère encore aux deux autres vastes, surtout au vaste médial. Chacune de ses parties se termine par un tendon qui glisse à la rotule sur une petite bourse séreuse pour se terminer à la face crâniale de cet os. Le muscle articulaire du genou est également formé de deux faisceaux musculaires ; ceux-ci sont grêles, placés parallèlement entre les tendons des deux parties du vaste intermédiaire. Ils adhèrent à la synoviale fémoro-patellaire et leurs fibres s'étalent jusque vers le tiers distal du fémur. Le muscle glutéobiceps est constitué par l'union très intime des muscles biceps et glutéofémoral. Mais ce dernier s'est en outre annexé une grande partie du fessier superficiel,

qui n'est signalée que par une orientation un peu différente de ses faisceaux. Il en résulte que le muscle glutéobiceps des ruminants est particulièrement large, bien plus étendu. Les deux parties sont un moins distinctes, surtout près de leur extrémité distale. La démarcation est formée par une lame fibro-élastique longitudinale. Le muscle glutéofémoral est ourlé à son bord crânial par une forte lame fibreuse qui revêt sa face profonde et à partir de laquelle les faisceaux charnus se portent très obliquement en direction disto-caudale jusqu'à la lame fibro-élastique précitée. Le muscle biceps fémoral, très élargi distalement, n'est pas penniforme : ses fibres sont à peu près longitudinales, divergentes vers la jambe. Il prend naissance à la face ventrale de la tubérosité ischiatique, alors que le glutéofémoral s'attache à toute la crête sacrale médiane, aux ligaments sacroischiatique, ainsi qu'à la face profonde du fascia glutéal et du fascia lata. La terminaison se fait d'abord par un épais renforcement fibro-cartilagineux sur le bord latéral de la rotule et le ligament patellaire latéral, puis par une forte aponévrose sur la face latérale de la jambe et le fascia jambier. Il n'y a pas d'insertion de trajet à la face caudale du fémur mais l'ensemble du muscle est très adhérent au fascia lata par sa face superficielle et au septum intermusculaire latéral par sa face profonde. Il en résulte que le muscle glutéobiceps est étroitement solidarisé au fascia lata et à son muscle tenseur ; il arrive que le fascia lata, à la suite d'un accident, se rompe en regard du grand trochanter, alors cette saillie osseuse passe dans la brèche et le muscle glutéobiceps se trouve bloqué caudalement au fémur, le membre étant ainsi maintenu en extension. On est parfois obligé d'inciser le bord crânial du muscle et sa bordure fibreuse pour rétablir la liberté du membre. Enfin, on notera l'importance des bourses séreuses qui permettent le glissement de la face profonde du muscle d'une part sur le grand trochanter et d'autre part sur le condyle latéral du fémur. La bourse distale, haute de sept ou huit centimètre, s'adosse par son bord crânial à la synoviale fémoro-patellaire et par son bord distal à la synoviale fémoro-tibiale latérale. Le muscle semi-tendineux est cylindroïde, de texture serrée et de couleur pâle. Il est dépourvu de tout prolongement sacral et prend origine sur le tubercule latéral de la tubérosité ischiatique, ainsi qu'à la face ventrale de cette dernière et de l'os ischium, où une forte lame fibreuse le sépare de l'origine du biceps fémoral. Le tendon terminal est large, renforcé à sa partie crâniale, prolongé caudalement par la lanière de renforcement de la corde du jarret. Il glisse sur une bourse séreuse bien développée à la face médiale du tibia. Le muscle semi membraneux est énorme, très épais, également dépourvu de prolongement supra ischiatique. Il se divise en deux branches à sa partie distale. La branche la plus courte, épaisse et très forte, se termine sur l'épicondyle médial, le condyle médial et la tubérosité supracondyalaire du fémur, par un tendon que couvre en partie d'origine du ligament fémoro-tibial médial. L'autre branche,

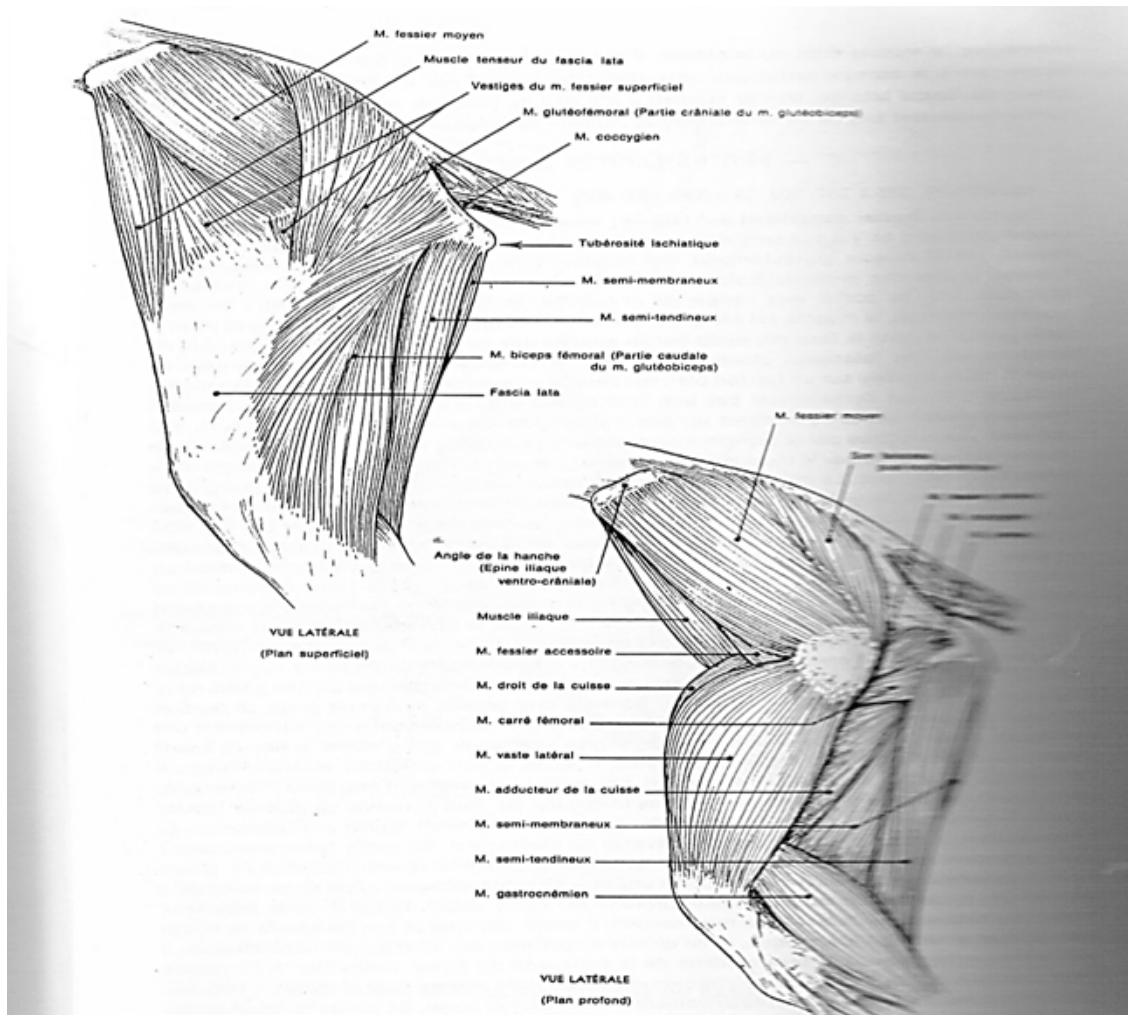


beaucoup plus grêle, se prolonge par un tendon qui passe sous le ligament fémoro-tibial médial et gagne le condyle médial du tibia. Le muscle sartorius est compris à son origine entre l'arcade inguinale et le muscle iliaque. Mais son extrémité proximale est divisée en deux branches entre lesquelles passent les artères et veines fémorales. Il prend origine sur le fascia iliaca et la crête ilio-pubienne et la terminaison des muscles grand psoas et iliaque. Le muscle gracile est relativement court mais très large ; il est constitué la base anatomique de la région du « plat de la cuisse », son corps charnu est tapissé en surface par une aponévrose nacrée, qui se continue à l'extrémité proximale par la forte lame médiane commune aux muscles des deux côtés. Cette dernière prend attache sur toute la longueur de la symphyse pelvienne et se confond crânialement avec le tendon prépubien et le ligament accessoire de l'articulation coxo-fémorale. L'extrémité distale se continue par une large aponévrose qui s'unit à celle du tibia après avoir délégué un renforcement à la lanière calcanéenne du muscle semi-tendineux. Le muscle pectiné, épais et fort, est simple à son origine, qui s'attache au bord crânial de l'os pubis et au tendon prépubien. Son extrémité opposée est divisée en deux branches, dont l'une, épaisse et courte, s'arrête à la surface âpre du fémur, un peu en dessus du sillon vasculaire de cet os, tandis que l'autre, grêle, pâle et plus longue, se porte jusqu'à la base du condyle médial du fémur. Il n'ya qu'un seul muscle abducteur de la cuisse, qui résume le court et le grand abducteurs. C'est un muscle épais à sa partie proximale, aminci à l'extrémité distale, qui porte le hiatus tendineux pour les vaisseaux fémoraux. Il n'atteint pas le condyle médial du fémur, mais se termine sur la plus grande longueur de la surface âpre, jusqu'au voisinage de l'origine du chef médial du muscle gastrocnémien figure 10 (21), 11 (6). Le triangle fémoral est constitué à peu près comme chez les équidés, il est relativement court, en grande partie caché au fond du pli de l'aîne, mais il est vide : les vaisseaux fémoraux passent à la face profonde du muscle sartorius et il n'y a pas de nœud lymphatique à cet endroit (6), (29).



- k-** Muscle abdominale oblique externe
- k'-** Aponévrose du muscle oblique externe
- l-** Muscle longissimus des lombes
- n-** Muscle jumeau
- o-** Muscle quadriceps fémoral
- p-** Muscle adducteur
- q-** Muscle fessier moyen
- r-** Muscle vaste latéral
- s-** Chef gastrocnémien latéral
- t-** Muscle demi-tendineux
- u-** Muscle semi-membraneux
- v-** Muscle sacro-coccygien dorsal médial
- w-** Muscle sacro-coccygien dorsal latéral
- x-** Muscle coccygien

**Figure 10:** Muscles de la cuisse chez la chèvre (21).



**Figure 11** : Muscles du bassin et de la cuisse chez la chèvre (6).

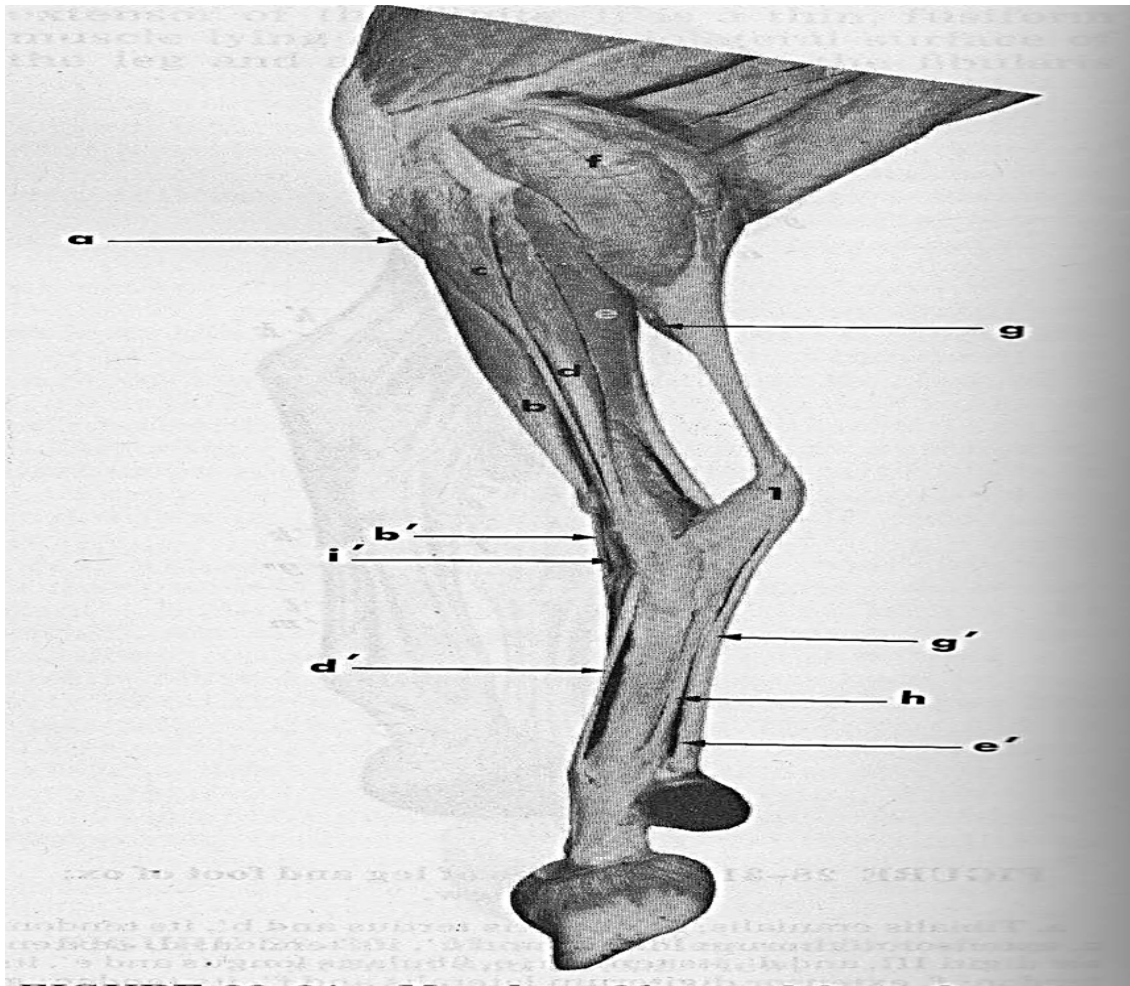
**2- Muscles de la jambe** : Les muscles de la jambe sont groupés autour du tibia et de la fibula. Le modèle de leurs corps charnus est beaucoup moins apparent en surface chez les mammifères domestiques, en raison de la flexion de la jambe sur la cuisse et du grand développement des muscles de cette dernière. A une exception près, ils se terminent tous par des tendons qui se portent dans le pied, soit sur les os du tarse ou la partie proximale du métatarse (muscles moteurs du tarse), soit sur les phalanges (muscles moteurs des orteils). Un seul est cantonné à celle du muscle supinateur dans l'avant-bras. Les articulations du tarse et celles des doigts, spécialisées dans les mouvements d'extension et de flexion, effectuent ces déplacements en sens inverse : le tarse se fléchit en direction crâniale, les orteils en direction caudale. Il en résulte le groupement des muscles en deux sous-régions, crâniale et caudale, dans chacune desquelles les muscles ne sont pas tous fléchisseurs ou tous extenseurs, comme c'est le cas dans l'avant-bras. Les muscles jambiers dorsaux sont fléchisseurs du tarse ou extenseurs des orteils, alors que ceux de la région jambière caudale sont extenseurs du tarse ou fléchisseurs des orteils. L'ensemble est enveloppé par un solide manchon fibreux, continu

avec le fascia lata et avec les fascias du pied : le fascia jambier. Des cloisons issues de la face profonde de ce dernier délimitent deux loges principales, dont chacune enferme l'un des groupes musculaires précités. Adossées à leur partie latérale, ces loges restent par contre séparées médialement par le tibia, dont la face médiale est toujours largement découverte, immédiatement perceptible sous la peau et le fascia jambier. La région crâniale de la jambe comprend les muscles : tibial crânial, troisième péronier, long extenseur des doigts, extenseur du doigt médial, long péronier et extenseur du doigt latéral. Le muscle tibial crânial est en situation profonde ; il est presque entièrement caché par le muscle troisième péronier, ici fibreux, et le muscle long extenseur du doigt, son bord médial affleurant seul entre ces formations et le bord crânial du tibia. Son corps charnu est mince, large, inséré tout en haut de la fosse tibiale, le tendon traverse un anneau ménagé au bord médial de celui du muscle troisième péronier et se termine en rayonnant sur la face médiale de l'extrémité proximale de l'os métatarsien III et sur l'os petit cunéiforme. Il présente, outre la synoviale vaginale qu'il partage avec le troisième péronier et les tendons du long extenseur des doigts et de l'extenseur du doigt médial, une petite bourse subtendineuse inconstante, située en regard de l'os grand cunéiforme. Le muscle troisième péronier prend naissance avec le long extenseur des doigts et l'extenseur du doigt médial sur un tendon unique qui donne origine à la « corde fémoro-métatarsienne » et au muscle long extenseur du doigt. Ce tendon est de même enveloppé par une vaste dépendance de la synoviale fémoro-tibiale latérale. Le corps charnu, large et plus épais que celui du muscle tibial crânial, s'étale sous le fascia jambier pour couvrir le muscle extenseur du doigt médial et une partie du long extenseur. Le tendon fait suite à de fortes aponévroses qui tapissent ses deux faces. Il passe avec ceux du muscle tibial crânial et des deux extenseurs précités des doigts sous le rétinaculum crural (bride tibiale), se perfore près de son bord médial par un anneau pour le passage du tendon du muscle tibial crânial et s'épanouit enfin à la face dorsale du tarse. Il se termine sur la tubérosité proximo-dorsale de l'os métatarsien «III» et la partie adjacente du métatarsien «IV», juste au-dessous de la marge articulaire de ces deux os fusionnés ; une expansion plus mince, étalée en éventail, s'attache au revers médial de l'os métatarsien «III» et aux deux os cunéiformes. Ce tendon passe dans la synoviale vaginale commune. Il n'est pas sans intérêt de noter que chez les chameaux, la face profonde du muscle troisième péronier est pourvue d'une forte lame fibreuse qui évoque la « corde fémoro-métatarsienne » des équidés. Le muscle long extenseur des doigts possède un corps charnu fusiforme situé latéralement au précédent, qui le couvre en partie et s'unit intimement à lui à son origine. Le tendon qui lui fait suite passe sous les deux brides, tibiale et métatarsienne (rétinaculum crural et métatarsien des extenseurs, le rétinaculum tarsien

faisant défaut) et se trouve enveloppé à ce niveau par la synoviale vaginale qu'il partage avec les tendons des muscles précédents et du suivant. Vers le tiers proximal du métatarse, il reçoit la terminaison du muscle court extenseur commun des doigts. Il se continue ensuite en se comportant comme le tendon extenseur commun des doigts du membre thoracique. Il est également pourvu des mêmes synoviales dans la région métatarso-digitale. Le muscle extenseur du doigt médial (doigt3) présente un corps charnu fusiforme un peu plus volumineux que le précédent et caché entre celui-ci et le muscle troisième péronier. Le tendon fait suite à une forte aponévrose qui revêt les deux faces ; il se place entre ceux des muscles troisièmes péroniers et longs extenseur des doigts et passe avec eux sous le rétinaculum crural. Il longe ensuite le bord médial du tendon du long extenseur, passe avec lui sous le rétinaculum métatarsien et se comporte à partir de là comme son homologue du membre thoracique. Le muscle long péronier, placé entre les muscles long extenseur des doigts et extenseur du doigt latéral, commence par un corps charnu court et conique à pointe distale. Il prend origine sur la face crâniale du condyle latéral du tibia et sur le relief vestigial de la fibula. Le tendon longe le bord crânial de celui du muscle extenseur du doigt latéral et passe au côté de la malléole latérale dans la même gaine que ce dernier, tout en y possédant une synoviale propre. Il croise ensuite la surface de son tendon satellite pour passer sous le ligament collatéral latéral long puis à la face plantaire du tarse, sous ligaments plantaire long et plantaire distal ; il se termine sur l'os petit cunéiforme, non sans avoir délégué au passage une petite branche au bord latéral de l'extrémité proximale de l'os canon. Le muscle extenseur du doigt latéral (doigt IV) est homologue de l'extenseur latéral du doigt des équidés, mais il est beaucoup plus développé en proportion. Son corps charnu est épais long, fusiforme et aplati dans le sens crânio-caudal, revêtu sur ses deux faces par une aponévrose. Il prend origine sur le relief de la tubérosité latérale du tibia qui représente le vestige de la fibula et sur le cordon fibreux qui le prolonge, ainsi que sur le ligament collatéral latéral de l'articulation fémoro-tibiale. Le tendon se dégage vers le quart distal de la jambe et accompagne caudalement celui du muscle long péronier. Il passe avec ce dernier dans une gaine qui croise la surface de l'os malléolaire et la face latérale du tarse, puis dans une rainure creusée sur l'os naviculo-cuboïde avant d'arriver à la face dorsale de l'os métatarsien<sup>4</sup>. Dans cette gaine, il est pourvu d'une synoviale vaginale étroite et allongée qui lui est propre. Il se continue ensuite devant le métatarse puis sur le doigt IV en se comportant de façon symétrique de celui du doigt III. Rappelons enfin l'existence d'un vestige inconstant du muscle long extenseur du pouce chez le mouton (33). La région jambière caudale possède les muscles habituels, disposés à quelques exceptions près comme chez les équidés, du moins jusqu'au métatarse.

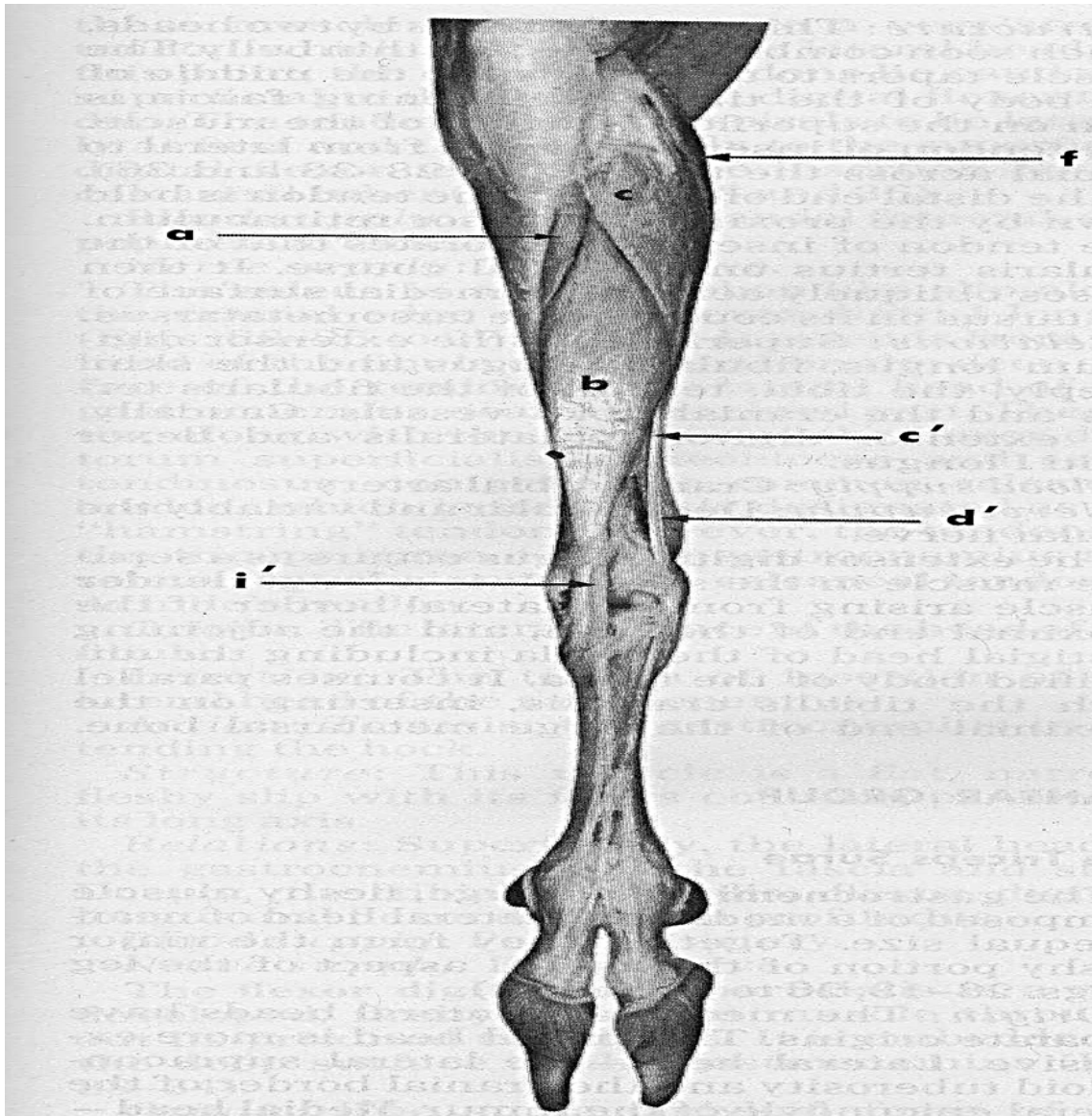
Le muscle gastrocnémien est un plus fort chez le bœuf que dans les espèces précédentes. Son chef médial possède, outre l'insertion musculo-aponévrotique sur la tubérosité supracondylaire médiale, un épais faisceau charnu dont l'origine est isolée disto-latéralement à la terminaison du muscle abducteur de la cuisse. Les vaisseaux poplités passent entre ces deux parties. Le tendon est scindé en deux parties, une superficielle et l'autre profonde, celle-ci appartenant au chef latéral et pourvue d'une gaine fibreuse propre. L'ensemble est torsadé, le tendon profond se terminant du côté médial. Le muscle soléaire est faible. Le muscle fléchisseur superficiel des doigts possède un corps charnu relativement épais chez le bœuf, le mouton et la chèvre. Le muscle poplité ne présente rien de particulier. Le muscle tibial caudal est plus fort et surtout beaucoup mieux isolable que chez les équidés. Le muscle fléchisseur latéral du doigt est très fort. Son corps charnu est épais, prismatique puis conoïde à sa partie distale ; mêlé de fortes lames fibreuses, il est revêtu d'une solide aponévrose. Le tendon, très fort et de section ovalaire, se dégage vers le quart distal de la jambe, reçoit en haut du tarse celui du muscle tibial caudal et se continue seul dans la gaine plantaire du tarse. Dans cette dernière, il est enveloppé d'une synoviale vaginale très vaste, dont le récessus proximal remonte à la face caudale du tibia et le récessus distal descend jusque vers la partie moyenne du métatarse. Lors d'hydropisie, ces deux récessus, particulièrement discernables, constituent la base anatomique du « vessigon tendineux de la gaine tarsienne ». A la mi-hauteur du métatarse, le tendon perforant du membre thoracique. Le muscle fléchisseur médial du doigt est faible. Son corps charnu, de couleur claire, est fusiforme, de texture pennée et plus délicate que celle du muscle précédent. Le tendon, cylindroïde, se dégage vers le tiers distal du tibia, passe dans la sillon de la malléole médiale de cet os puis dans une gaine particulière formée par le ligament collatéral médial long du tarse et le fascia plantaire. Une synoviale vaginale étroite et allongée l'enveloppe dans cette gaine, que son récessus distal dépasse plus longuement que le proximal. Le tendon s'infléchit ensuite caudalement, passe au revers latéral de l'extrémité proximale de l'os métatarsien médial et rejoint à angle très aigu celui du fléchisseur latéral vers le milieu du métatarse. Le tendon perforant ainsi constitué reçoit à ce niveau le ligament accessoire ou bride tarsienne, qui vient du ligament plantaire distal du tarse figure 12 (21), 13(21).

A partir du milieu du métatarse, les tendons fléchisseurs des doigts ressemblent exactement à ceux de la main ; toutefois, la bride tarsienne est plus faible que la bride carpienne (15), (29), (34).



- a-** Muscle tibial crânial
- b-** Muscle fléchisseur du pied
- b'-** Tendon du muscle fléchisseur du pied
- c-** Muscle long péronier
- d-** Muscle extenseur propre du doigt latéral
- d'-** Tendon du muscle extenseur propre du doigt latéral
- e-** Muscle perforant
- e'-** Tendon du muscle perforant
- f-** Muscle gasrocnémien
- g-** Muscle fléchisseur superficiel du doigt
- g'-** Tendon du muscle fléchisseur superficiel du doigt
- h-** Muscle interosseux
- i'-** Tendon du muscle long extenseur du doigt
- l-** Tendon calcanéen commu

**Figure 12** : Muscles de la face latérale de la jambe et du pied chez la chèvre (21).



- a-** Muscle crânial tibial
- b-** Muscle troisième péronier
- c-** Muscle long péronier
- c'-** Tendon du muscle long péronier
- d'-** Tendon du muscle extenseur latéral du doigt
- f-** Muscle gastrocnémien
- i'-** Tendon du muscle long extenseur du doigt

**Figure 13 :** Muscles de la face crâniale et dorsale de la jambe et du pied chez la chèvre (21).



**3- Muscles, fascias et gaines du pied :** Les muscles du pied sont situés dans la région métatarsienne et se terminent pour la plupart par de courts tendons sur les orteils ; leur action complète celle des muscles jambiers agissant sur ces derniers. Ces formations sont enveloppées par des fascias, lesquels possèdent des renforcements qui concourent à délimiter des gaines. Les principales de ces dernières sont situées au voisinage du tarse (23), (10).

**3-1-Muscles du pied :** Comme ceux de la main, ces muscles peuvent être répartis en deux groupes : ceux qui se répètent dans l'ensemble des doigts et ceux qui sont particuliers à certains doigts (I, II et V). Ceux du premier groupe sont les plus constants. La face dorsale du pied n'en porte généralement qu'un seul : le muscle court extenseur des orteils ; la face plantaire en présente une plus grande variété : court fléchisseur des orteils, carré plantaire ou accessoire du long fléchisseur des orteils et enfin muscles lombricaux et interosseux (11), (15).

**3-1-1- Muscle court extenseur des orteils :** anciennement «muscle pédieux» est plat, situé à la face dorsale du métatarse. Il est mieux développé dans les espèces pentadactyles ou tétradactyles, mais présent aussi chez les ruminants et les équidés.

**a- Conformation :** c'est une lame charnue plus large chez l'homme que chez les mammifères domestiques et fasciculée de façon à se diviser distalement en plusieurs branches penniformes d'où procèdent autant de tendons qu'il y a d'orteil 5. Cette lame reste indivise chez les équidés et les ruminants (41).

**b- Insertions :** le muscle court extenseur des orteils prend origine à la partie dorso-distale du calcaneus et sur les formations ligamenteuses adjacentes du tarse. Les tendons se terminent sur l'extrémité proximale des phalanges proximales des orteils autres que le cinquième, ou sur les tendons correspondants du muscle long extenseur ou des interosseux (19).

**c- Rapports :** ce muscle couvre la face dorsale du métatarse ainsi que l'artère dorsale du pied ou ses branches. Il est recouvert par les divisions tendineuses du muscle long extenseur des orteils et par le fascia dorsal du pied, leur fonction c'est un accessoire du muscle long extenseur des orteils (21).

**3-1-2- Muscle court fléchisseur des orteils :** est le plus superficiel de la plante du pied. Il est vestigial ou absent en tant que muscle chez les mammifères domestiques, où il est remplacé par la partie plantaire du tendon fléchisseur superficiel des orteils ou « planto-perforé », ainsi que nous l'avons déjà exposé. Il possède un corps aplati, divisé en quatre faisceaux dont chacun se continue par un tendon qui aboutit à la phalange moyenne de l'un des quatre doigts autre que le pouce et s'y comporte comme un tendon perforé (20), (23).

**3-1-3- Muscle carré plantaire :** ou accessoire du long fléchisseur des orteils, il y est

constitué de deux faisceaux qui prennent origine de part et d'autre de la face plantaire du calcaneus et se jettent, après s'être réunis, sur le tendon du long fléchisseur et sur ses branches de divisions. Chez les mammifères domestiques, ce muscle n'existe que chez les carnivores, mais à l'état vestigial (41).

**3-1-4- Muscles lombricaux :** ce sont de petits muscles situés entre les branches du tendon perforant et disposés de façon similaire à ceux de la main (6).

**3-1-5- Muscles interosseux :** comme dans la main, il existe chez l'homme des interosseux dorsaux et des interosseux plantaires, alors qu'on ne trouve chez les mammifères domestiques que des interosseux plantaires. Ces divers muscles ressemblent exactement à ceux de la main. Rappelons seulement qu'ils sont fibreux chez les grands ongulés, où ils ont longtemps été qualifiés de «ligament suspenseur du boulet» (10).

**3-1-6- Muscles de l'orteil I :** ces muscles sont au nombre de trois : abducteur du gros orteil, court fléchisseur et abducteur du gros orteil, ils font défaut comme le pouce lui-même chez tous les animaux domestiques (39).

**3-1-7- Muscles de l'orteil II:** Ces deux muscles sont totalement absents chez les ruminants (6).

**3-1-8- Muscles de l'orteil V :** ces muscles sont dans le pied les équivalents de ceux de l'éminence hypothénar de la main. Il n'en existe en principe que deux. Parmi les mammifères domestiques, on décrit chez les carnivores, les rongeurs et le porc, un muscle abducteur de l'orteil<sup>5</sup>, très réduit, et un muscle adducteur de l'orteil V, analogue à celui de la main. Tous ces muscles sont absents chez les ruminants (12).

**3-2- Fascias et gaines du pied :** les fascias du pied prolongent le fascia jambier au-delà de l'extrémité distale de la jambe. Au niveau de chaque région articulaire, ils présentent d'importants renforcements destinés à la contention des tendons provenant de la jambe. Ils participent ainsi à la constitution de gaines lubrifiées par des bourses séreuses ou des séreuses ou des synoviales. L'ensemble de ce revêtement fibreux constitue une enveloppe complète, qui prend attache sur les bords médial et latéral du tarse, du métatarse et des phalanges, ce qui le subdivise en une partie dorsale et une partie plantaire, cette dernière beaucoup plus développée chez les ongulés (4).

**3-2-1- Fascia dorsal du pied :** est plus épais dans la partie proximale de ce dernier et s'amincit beaucoup pour se continuer sur les orteils. En regard du tarse et à son voisinage immédiat, il se renforce de façon importante pour constituer de solides brides transversales ou rétinaculum, chargés de maintenir les tendons des muscles jambiers crâniens exactement appliqués dans la concavité de la région. Ces brides peuvent être classées en deux groupes : à

la face dorsale de la région, les «rétinaculum des extenseurs» et à la face latérale, un «rétinaculum des péroniers», réservé aux tendons des muscles péronier. Dans le système fibreux de la face dorsale, le rétinaculum crural des extenseurs, anciennement «rétinaculum proximal», encore nommé «bride tibiale», est constant et le plus important. C'est une solide lame fibreuse transversale qui constitue en quelque sorte la démarcation entre le fascia jambier et le fascia dorsal du pied. Cette lame, attachée à la face dorsale de chacune des malléoles, maintient les tendons des muscles tibiaux crânial et long extenseur des orteils, ainsi que, entre les deux et selon les espèces, le tendon du muscle long extenseur du pouce (homme, carnivores, porc), ou celui du muscle troisième péronier (ruminants, porc et équidés). Le rétinaculum tarsien des extenseurs a une conformation très variable. Il manque chez les ruminants. Enfin les ruminants possèdent un rétinaculum métatarsien, affecté à l'ensemble des tendons extenseurs des orteils (extenseur latéral et court extenseur inclus) et inséré sur l'extrémité proximale du métatarse, ce qui lui a valu en France le nom de « bride métatarsienne ». Les divers tendons glissent sous ces formations contentives grâce à plusieurs bourses subtendineuses ou synoviales vaginales. Les plus constantes sont : la synoviale du muscle long extenseur des orteils et celle du muscle tibial crânial, celle-ci bien plus variable avec les espèces et n'atteignant pas le métatarse. Ces synoviales peuvent se confondre à leur partie proximale (ruminants).

En règle générale, les tendons des muscles péroniers (sauf celui du troisième péronier) possèdent contre la malléole latérale puis à la face latérale du tarse un système de gaines (gaines des péroniers) tout à fait distinct du précédent. On nomme rétinaculum des péroniers la partie renforcée du fascia qui concourt à la constitution de ces gaines. Les tendons y glissent grâce à des synoviales vaginales, dont la disposition varie un peu avec les espèces. Sur le métatarse, le fascia dorsal du pied, parfois nommé «fascia prémétatarsien», devient moins facilement discernable. Au niveau des orteils, la disposition est tout à fait semblable à celle décrite dans les doigts de la main (25).

**3-2-2- Fascia et gaines plantaires :** le fascia plantaire est plus fort et plus complexe que le précédent. Comme le fascia palmaire de la main, il comporte deux lames, une superficielle et l'autre profonde, dont la disposition diffère peu de celle décrite dans la main. Toutefois, la lame superficielle présente quelques particularités remarquables au niveau du tarse. Elle couvre la région calcanéenne, où elle prolonge la partie correspondante du fascia jambier et revêt la terminaison du tendon calcanéen commun, la calotte calcanéenne du muscle fléchisseur superficiel des doigts et les faces du calcaneus. Au côté médial de la base du calcaneus, elle constitue en outre un très large rétinaculum des fléchisseurs qu'une solide

attache au bord médial de la face plantaire du tarse subdivise en deux parties inégale. La partie latérale, la plus large et la plus forte, convertit en une gaine complète, la gaine plantaire du tarse, dite «gaine tarsienne», la profonde coulisse formée par le sustentaculum tali et la face plantaire des articulations tarsiennes. Dans cette gaine glisse le tendon du muscle fléchisseur latéral des orteils, revêtu d'une vaste synoviale vaginale qui remonte jusqu'à la face caudale de l'extrémité distale des os de la jambe et descend d'autre part jusque vers le quart ou le tiers proximal du métatarse. La partie médiale du rétinaculum, plus étroite et épaisse, convertit en une longue gaine le sillon tendineux de la malléole médiale et celui qui la prolonge à la face médiale du tarse. Dans cette gaine passe le tendon du muscle fléchisseur médial des orteils, enveloppé d'une longue synoviale vaginale. Rappelons en outre que chez les ongulés, il est dépourvu de synoviale propre et renforce directement celui du muscle fléchisseur latéral (11). Dans la région métatarsienne et dans les orteils, les fascias et les gaines ne diffèrent pas sensiblement de ceux de la main. On retrouve ainsi : des gaines digitales avec leurs parties annulaire et cruciforme, un ligament métatarsien transverse superficiel et les divers scutum : proximal, moyen et distal. Les tendons perforant et perforé sont de même entourés de synoviales vaginales digitales tout à fait semblables à celle de la main.

Bœuf, mouton et chèvre : en dehors des muscles interosseux III et IV, presque entièrement fibreux (ligament suspenseur du boulet), mais encore pourvus de quelques fibres charnues, et mis à part de faibles faisceaux interfléchisseurs, un seul muscle du pied reste à décrire : le court extenseur des doigts. C'est une bande charnue relativement longue et presque verticale qui commence sur une lame fibreuse différenciée dans la membrane dorsale du tarse et presque verticale qui commence sur une lame fibreuse différenciée dans la membrane dorsale du tarse et étendue du fond de la fosse qui sépare les trochlées proximale et distale du talus à l'extrémité proximale du métatarse. Il se termine par ses fibres musculaires sur la face profonde du tendon du muscle long extenseur des doigts, qu'il déborde latéralement sur les deux tiers proximaux du métatarse (43).

Les gaines du tarse forment les quatre groupes habituels :

**a- Face dorsale**, seuls sont présents un rétinaculum crural ou «bride tibiale» et un rétinaculum métatarsien ou «bride métatarsienne», transversaux, larges et épais. Il n'y a pas de rétinaculum tarsien mais des faisceaux fibreux verticaux se portent du rétinaculum crural au rétinaculum métatarsien en formant une sorte de gaine dorsale du tarse. Sous le rétinaculum crural passent les tendons des muscles troisièmes péronier et tibial crânial et à leur bord latéral, ceux des muscles extenseur du doigt médial et long extenseur des doigts.

Sous le rétinaculum métatarsien passent ces deux derniers tendons, accompagnés plus latéralement, à quelque distance, par celui du muscle extenseur du doigt latéral ; entre ce dernier et le tendon du long extenseur se trouve le muscle court extenseur des doigts. Une très vaste synoviale assure le glissement des tendons sous ces rétinaculums. Elle est simple et large dans ses deux tiers proximaux et son récessus supérieur ne remonte que d'un ou deux centimètres au-dessus du rétinaculum crural. La partie distale se divise en trois récessus inégaux. Le plus médial appartient au muscle tibial crânial et descend jusqu'en regard de l'os cunéiforme latéral (grand cunéiforme). Le récessus intermédiaire est le plus court ; il appartient au muscle troisième péronier et ne descend pas au-delà de l'interligne naviculo-cunéen. Le récessus latéral, un peu plus étroit, est beaucoup plus long. Il accompagne les tendons des muscles long extenseur des doigts et extenseur du doigt médial, dont chacun est porté par un méso particulier, jusqu'un peu au-dessous du rétinaculum métatarsien. Le tendon extenseur du doigt latéral présente ici le récessus distal de sa synoviale vaginale propre. Il existe en outre une petite bourse subtendineuse pour l'expansion cunéenne de terminaison du muscle tibial crânial, en regard de la face médiale de l'os grand cunéiforme (10).

**b- Face latérale** du tarse présente deux gaines qui sont d'abord adjacentes dans le sillon de l'os malléolaire et dans celui du calcaneus et se séparent ensuite. Celle du muscle long péronier est d'abord la plus dorsale, puis croise en x celle de l'extenseur du doigt latéral pour se porter à la face plantaire du tarse. Le tendon y est revêtu d'une synoviale vaginale longue de douze à quinze centimètres puis, dans le sillon de l'os naviculo-cuboïde, glisse sur une bourse subtendineuse de quatre à cinq centimètre de long. La gaine du tendon extenseur du doigt latéral longe d'abord caudalement la précédente puis s'infléchit dorsalement. Le tendon y est revêtu d'une synoviale vaginale longue d'une dizaine de centimètres et dont le récessus distal atteint à peine l'extrémité proximale du métatarse.

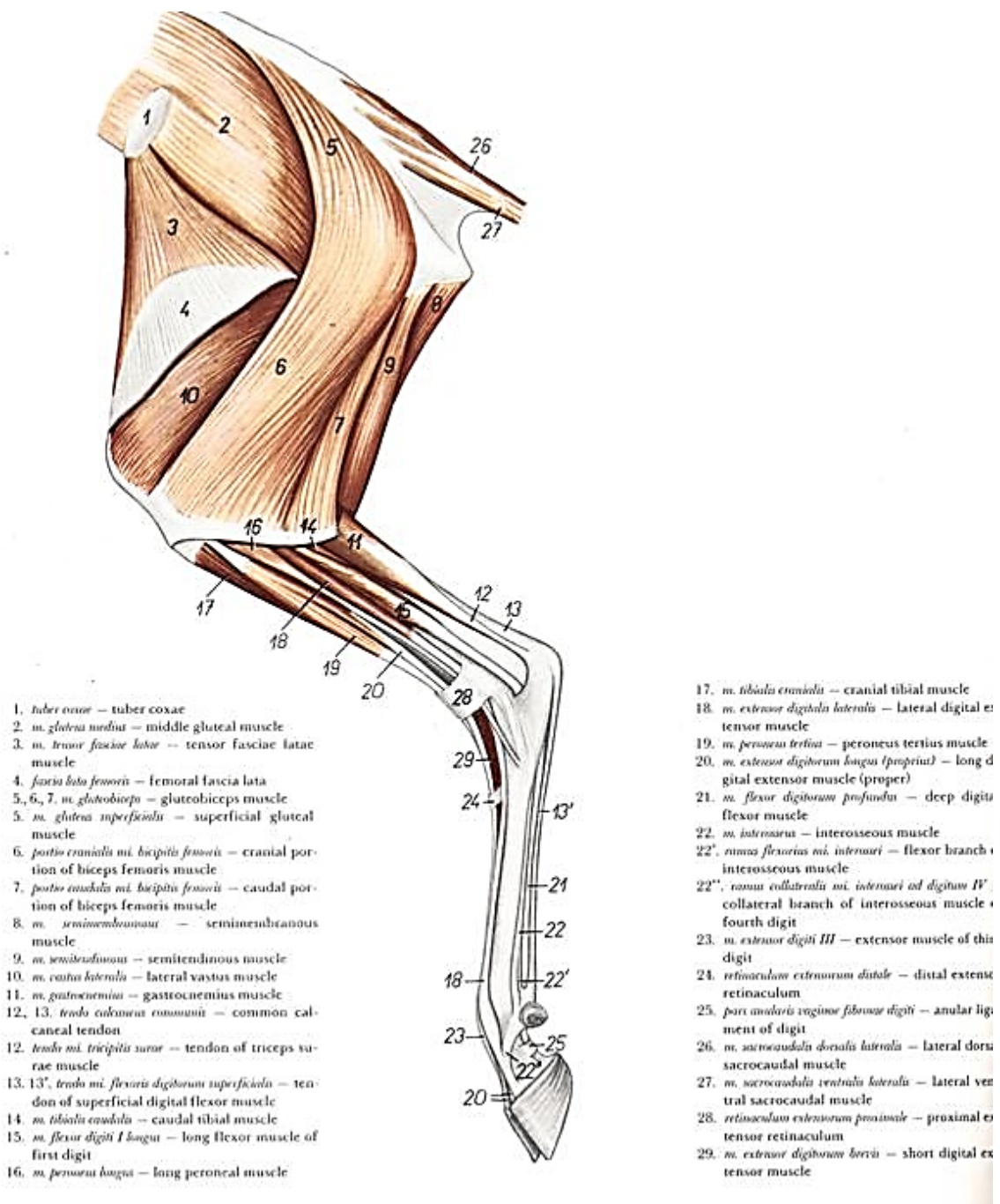
**c- Face médiale** ne présente aussi qu'une seule gaine : celle du muscle fléchisseur médial du doigt. Celle-ci est formée par le sillon de la malléole médiale puis par l'appareil ligamenteux de la face médiale du tarse, ainsi que par le fascia plantaire (rétinaculum des fléchisseurs, partie médiale). Elle est longue, étroite et infléchie caudalement. Le tendon y est enveloppé d'une longue synoviale vaginale dont le récessus distal descend jusqu'en regard de l'extrémité proximale de l'os métatarsien rudimentaire médial (23).

**d- Face plantaire**, la disposition des tendons et de leurs enveloppes est plus complexe :

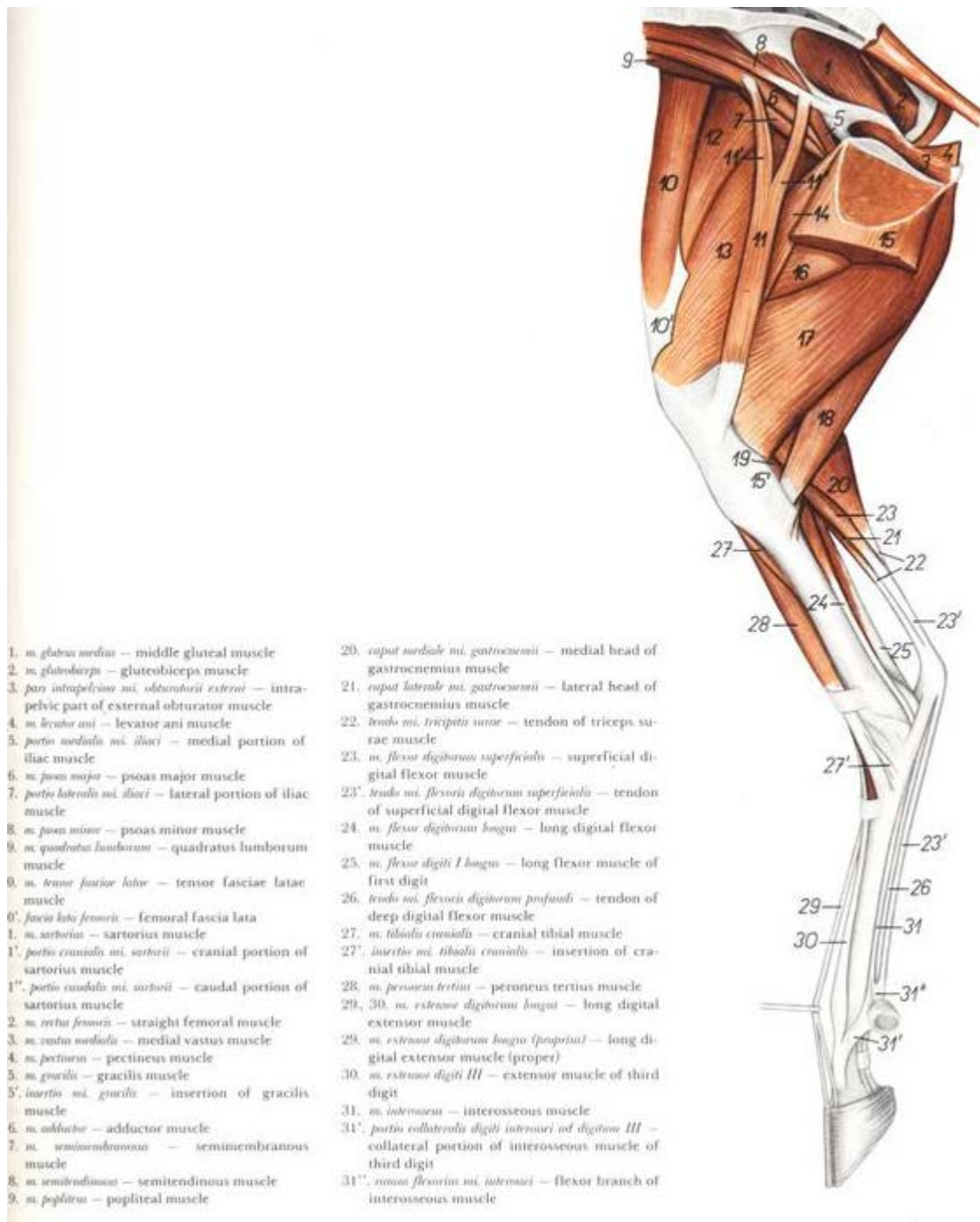
- Coiffant le tuber calcanei, on trouve, de la surface à la profondeur : la bourse sous-cutanée de la pointe du jarret, la calotte calcanéennes de fixation et sa bourse subtendineuse longue de sept à huit centimètre, enfin la terminaison du tendon du muscle gastrocnémien et sa bourse

subtendineuse, profonde et coiffant la moitié dorsale du tuber calcanei.

- A la base du calcaneus et à la face plantaire du massif tarsien proprement dit, s'étend la gaine plantaire du tarse (ou «gaine tarsienne»). Cette dernière est de loin la plus importante de toutes les gaines tendineuses du tarse. Sa paroi dorsale, ostéo-ligamenteuse, est formée par le ligament plantaire proximal, le sustentaculum tali puis le ligament plantaire distal, auquel succède la bride tarsienne ; les deux ligaments plantaires présentent un épaissement fibro-cartilagineux qui s'aligne avec le revêtement cartilagineux du sustentaculum tali, constituant ainsi une coulisse d'inflexion et de glissement. La paroi latérale est formée par la partie de la face médiale du calcaneus adjacente au sustentaculum tali, complétée par une expansion du ligament plantaire distal. La paroi plantaire et médiale est fibreuse, constituée par le rétinaculum des fléchisseurs (partie latérale) ici très épais et large, étendu du calcaneus et du ligament plantaire long à l'appareil ligamenteux de la face médiale du tarse. Cette gaine est uniquement réservée au tendon du muscle fléchisseur latéral du doigt, qui reçoit à sa partie proximale celui du tibial caudal et qu'accompagnent les vaisseaux et les nerfs plantaires. Le tendon est enveloppé par une très vaste synoviale vaginale, dont le récessus proximal remonte contre la face caudale du tibia jusque vers le quart distal de la jambe, tandis que le récessus distal descend jusque près de la mi-longueur du métatarse figure 14 (35), 15 (35) et 16 (6). Lors d'hydropisie de cette synoviale, une dilatation allongée et molle située dans le creux du jarret et d'autre part un empatement de la partie supérieure de la région plantaire du métatarse signent l'existence du «vessigon tendineux de la gaine tarsienne». Rappelons toutefois que la partie tarsienne du fascia plantaire et en particulier le rétinaculum des fléchisseurs sont extrêmement épais, au point d'avoir été décrits parfois comme des ligaments articulaires particuliers du tarse (6).



**Figure 14 :** Muscles de la face latérale du bassin et du membre pelvien chez la brebis (35).

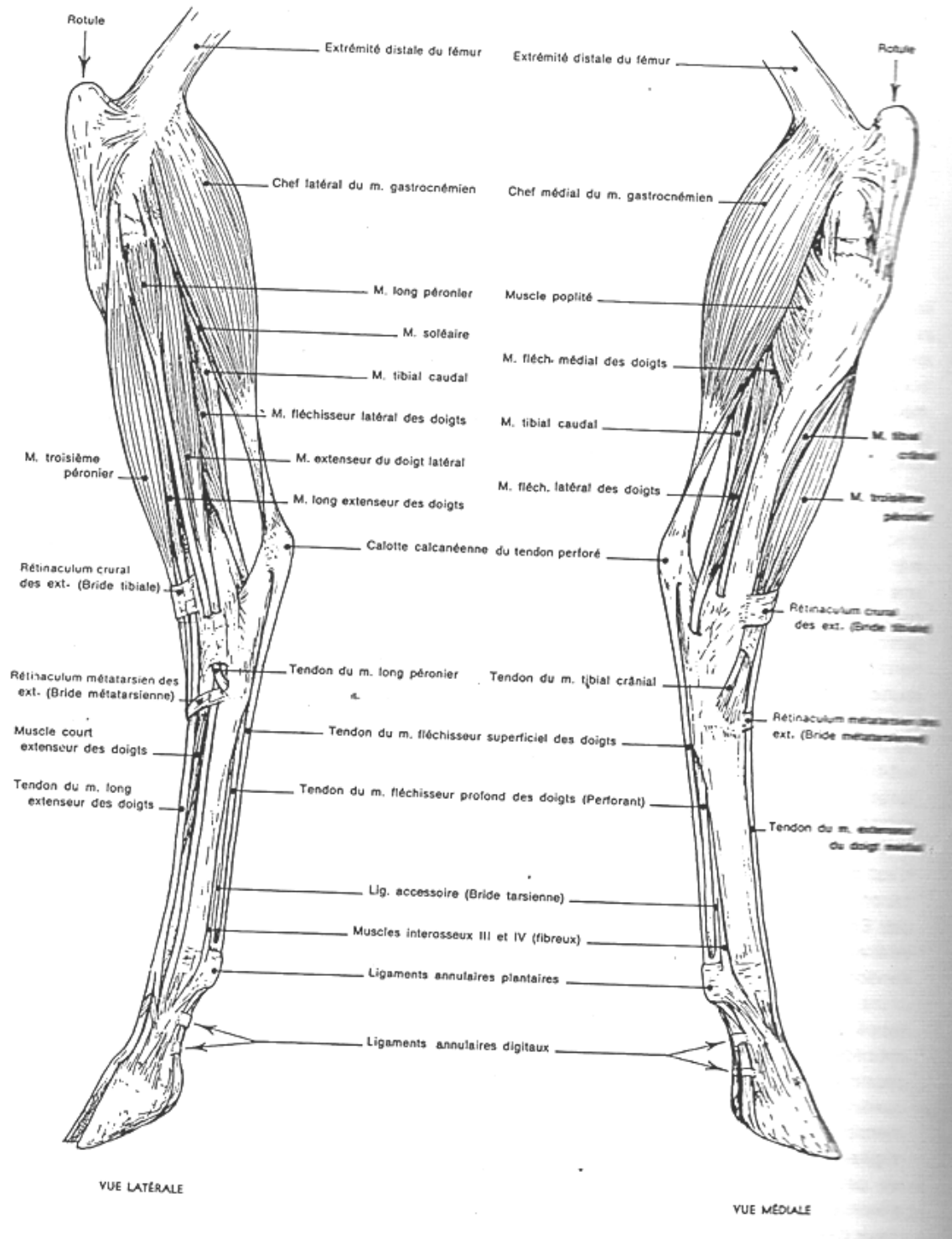


- 1. *m. gluteus medius* – middle gluteal muscle
- 2. *m. gluteobiceps* – gluteobiceps muscle
- 3. *pars intrapelvica m. obturatorii externi* – intrapelvic part of external obturator muscle
- 4. *m. levator ani* – levator ani muscle
- 5. *portio medialis m. iliaci* – medial portion of iliac muscle
- 6. *m. psoas major* – psoas major muscle
- 7. *portio lateralis m. iliaci* – lateral portion of iliac muscle
- 8. *m. psoas minor* – psoas minor muscle
- 9. *m. quadratus lumborum* – quadratus lumborum muscle
- 0. *m. tensor fasciae latae* – tensor fasciae latae muscle
- 0'. *fascia lata femoris* – femoral fascia lata
- 1. *m. sartorius* – sartorius muscle
- 1'. *portio cranialis m. sartorii* – cranial portion of sartorius muscle
- 1''. *portio caudalis m. sartorii* – caudal portion of sartorius muscle
- 2. *m. rectus femoris* – straight femoral muscle
- 3. *m. vastus medialis* – medial vastus muscle
- 4. *m. pectineus* – pectineus muscle
- 5. *m. gracilis* – gracilis muscle
- 5'. *insertio m. gracilis* – insertion of gracilis muscle
- 6. *m. adductor* – adductor muscle
- 7. *m. semimembranosus* – semimembranosus muscle
- 8. *m. semitendinosus* – semitendinosus muscle
- 9. *m. popliteus* – popliteal muscle

- 20. *caput mediale m. gastrocnemii* – medial head of gastrocnemius muscle
- 21. *caput laterale m. gastrocnemii* – lateral head of gastrocnemius muscle
- 22. *tendo m. tricipitis surae* – tendon of triceps surae muscle
- 23. *m. flexor digitorum superficialis* – superficial digital flexor muscle
- 23'. *tendo m. flexoris digitorum superficialis* – tendon of superficial digital flexor muscle
- 24. *m. flexor digitorum longus* – long digital flexor muscle
- 25. *m. flexor digiti I longus* – long flexor muscle of first digit
- 26. *tendo m. flexoris digitorum profundus* – tendon of deep digital flexor muscle
- 27. *m. tibiae cranialis* – cranial tibial muscle
- 27'. *insertio m. tibiae cranialis* – insertion of cranial tibial muscle
- 28. *m. peroneus tertius* – peroneus tertius muscle
- 29, 30. *m. extensor digitorum longus* – long digital extensor muscle
- 29. *m. extensor digitorum longus (propria)* – long digital extensor muscle (proper)
- 30. *m. extensor digiti III* – extensor muscle of third digit
- 31. *m. interossea* – interosseous muscle
- 31'. *portio collateralis digiti interossei ad digitum III* – collateral portion of interosseous muscle of third digit
- 31''. *ramus flexorius m. interossei* – flexor branch of interosseous muscle

**Figure 15** : Muscles de la face médiale du bassin et du membre pelvien chez la brebis (35).





**Figure 16 :** Muscles de la jambe et du pied chez le mouton (6).

## **Chapitre III : Arthrologie « articulation de la ceinture et du membre pelviens »**

Aussi nombreuse et complexes que celles du membre thoracique, ces articulations présentent pour la plupart des variations interspécifiques moins amples, en raison des adaptations fonctionnelles moins diversifiées du membre. Leur classification est la suivante :

- 1-** Articulation du bassin, unissant les os de la ceinture pelvienne entre eux et avec la colonne vertébrale ;
- 2-** Articulation de la hanche ou coxo-fémorale, unissant le fémur à la ceinture ;
- 3-** Articulation du fémur avec les os de la jambe, ou articulation du genou (dite souvent «du grasset» chez les mammifères domestiques) ;
- 4-** Articulations des os de la jambe entre eux ;
- 5-** Articulation du pied, qui comprend à leur tour :
  - a-** Articulations tarsiennes
  - b-** Articulations intermétatarsiennes
  - c-** Articulations métatarso- phalangiennes
  - d-** Articulations interphalangiennes (10).

**1- Articulation du bassin** : nous grouperons sous ce titre les formations qui solidarisent chacun des os coxaux à la colonne vertébrale et principalement à l'os sacrum (articulations sacro-iliaques et leurs ligaments complémentaires) et celles qui unissent les deux os coxaux entre eux (symphyse pelvienne). Leur ensemble constitue ce qu'on qualifie parfois «d'articulations intrinsèques du bassin», par opposition à l'articulation coxo-fémorale, considérée comme «extrinsèque» (6).

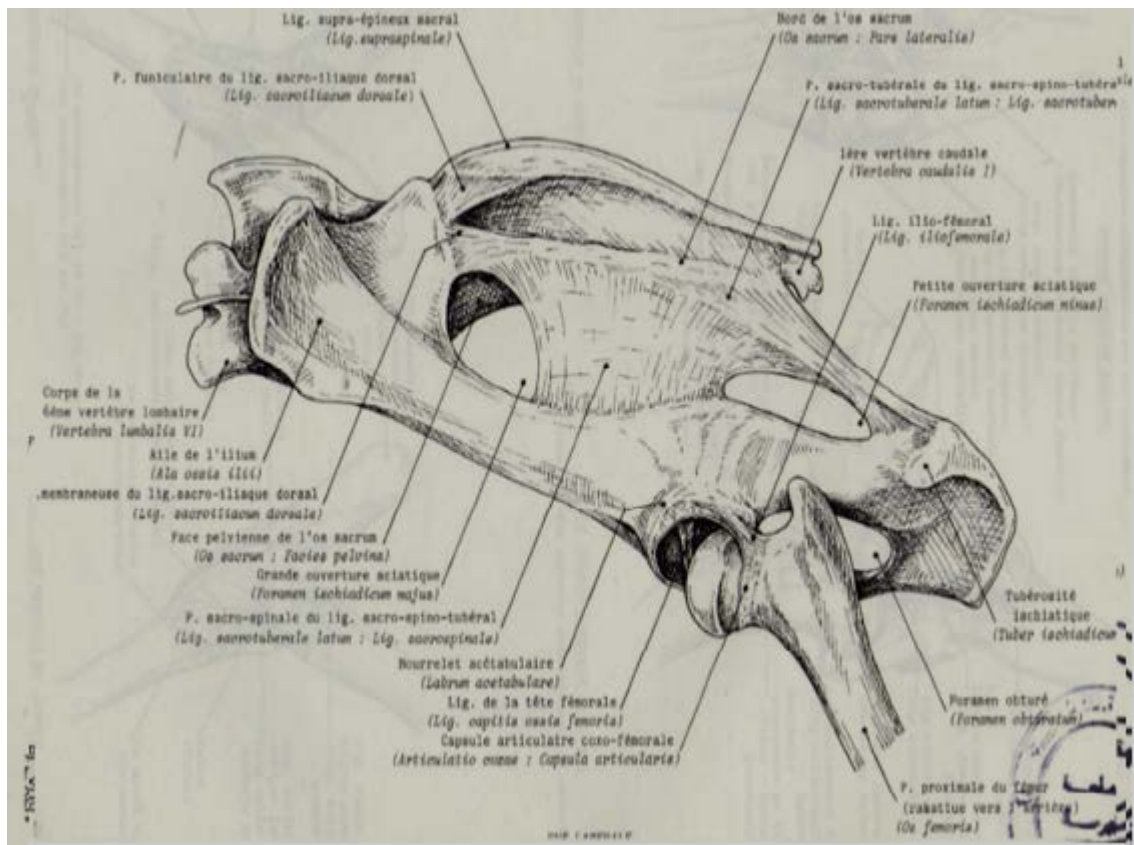
**1-1- Articulation sacro-iliaque** : chaque articulation sacro-iliaque unit de façon très solide et forte peu mobile l'os sacrum à l'aile d'un os ilium. Elle comporte une partie synoviale peu étendue et une partie fibreuse située dorso-crânialement à la précédente ; aussi peut-elle être considérée comme une jointure mixte. C'est par les deux articulations sacro-iliaques que la détente des membres pelviens est transmise à la colonne vertébrale et au reste du corps. La surface auriculaire de l'os sacrum est large caudalement, mais très étroite dans sa partie crânio-latérale II en est même sur l'os ilium, où la partie crânio-latérale est portée par un fort relief. La partie rugueuse de la tubérosité iliaque est moins étendue que chez le cheval. Les moyens d'union ont une disposition très comparable à celle décrite dans les espèces

précédentes. Toutefois, le ligament sacro-iliaque ventral est très large à sa partie crâniale et nettement renforcé aussi à son extrémité caudale. Le ligament sacro-iliaque interosseux est moins étendu que chez les Equidés. Le ligament sacro-iliaque dorsal présente encore une partie funiculaire et une partie membraneuse, mais la première est moins épaisse que chez ces derniers et la seconde beaucoup plus étendue, moins distincte ; toutes deux se continuent caudalement sans démarcation avec le fascia coccygien. Le ligament sacro-sciatique est encore très vaste, mais en raison du relèvement de l'os ischium, son bord caudal est relativement court. La partie sacro-tubérale et la partie sacro-spinale, bien que confondues, sont aisément discernables. La première est très épaisse et continue à son attache sacrale avec la partie membraneuse du ligament sacro-iliaque dorsal. Elle est limitée caudalement par un bord épais, qui concourt à former le détroit caudal du bassin. La partie sacro-spinal est allongée dans le sens crânio-caudal mais relativement étroite dans l'autre sens. Ses fibres semblent sortir de la face profonde de la précédente et son attache sur l'épine sciatique et le col de l'os ilium est très étendue. Dans son ensemble, le ligament sacro-sciatique présente peu près les mêmes rapports que chez les équidés, mais sa partie caudale n'est pas couverte par les muscles semi-tendineux et semi-membraneux ; il n'y a pas de muscle obturateur interne dans la petite ouverture sciatique, laquelle est comblée par du conjonctif. Le ligament ilio-lombaire est bien moins étendu que chez les équidés. La symphyse pelvienne est plus étendue encore que chez les équidés. Elle concourt à l'édification d'une enclave symphysaire beaucoup plus développée chez le taureau que chez la femelle ou le castrat. Le ligament arqué de l'ischium est relativement épais. Les petits ruminants relativement au bœuf, les seules particularités dignes de mention concernant le ligament sacro-sciatique. Ce dernier est proportionnellement beaucoup plus allongé dans le sens crânio-caudal, avec un bord caudal épais et très oblique. Ses deux parties sont très peu distinctes l'une de l'autre et l'insertion de la partie sacro-spinale est très étendue sur l'épine sciatique et le col de l'os ilium (29).

**2- Articulation coxo-fémorale** : l'articulation coxo-fémorale ou de la hanche est une articulation sphéroïde qui unit le fémur l'os coxal. Ces deux pièces osseuses font un angle beaucoup plus fermé chez les mammifères domestiques, mais toujours ouvert en direction ventro-crâniale.

Surfaces articulaires : l'os coxal porte sur sa partie moyenne l'acétabulum, cavité que concourent à former les trois os de la ceinture pelvienne. L'acétabulum est proportionnellement plus profond. Son bord est moins épais et moins découpé, outre l'incisure acétabulaire, étroite et profonde, il porte une échancrure dorsale, ilio-ischiale, peu profonde et une échancrure ilio-pubienne ou crâniale. Cette dernière correspond dans

l'acétabulum à une dépression rugueuse qui rejoint la fosse de celui-ci et sépare complètement la corne crâniale de la corne caudale, beaucoup plus large, de la surface semi-lunaire la corne crâniale de sa surface semi-lunaire incomplètement isolée. La fosse de l'acétabulum elle-même est presque circulaire et reliée à l'incisure acétabulaire par un sillon étroit et profond. La tête articulaire du fémur est à peu près sphéroïdale ; elle ne se prolonge pas sur le col, lequel est beaucoup plus net et plus long que chez le bœuf. Sa fovéa capitis est un peu plus large et entièrement circonscrite par le cartilage articulaire. Le bourrelet acétabulaire est proportionnellement plus épais et moins élevé; il efface complètement les échancrures du bord de l'acétabulum et augmente de façon importante la profondeur de cette cavité. Le ligament traverse est aussi très épais, mais fort court ; il ne ménage avec l'incisure acétabulaire qu'un faible orifice, d'ailleurs comblé de conjonctif. Enfin, le revers crânio-latéral du bourrelet acétabulaire donne insertion à la branche réfléchie du tendon d'origine du muscle droit de la cuisse, avec laquelle il se confond. Une autre formation complémentaire est particulière à l'espèce. C'est une masse conjonctivo-fibreuse qui occupe la dépression rugueuse isolant la corne crâniale de la surface semi-lunaire et sur laquelle s'étend la synoviale. La capsule articulaire est plus mince à sa partie caudale qu'à sa partie médiale mais renforcée du côté crânial (ligament ilio-fémoral). Son insertion fémorale se rapproche beaucoup de la marge articulaire à la face crânio-dorsale du col et s'en éloigne ailleurs. Le ligament de la tête fémorale est cylindroïde, à peine comprimé d'un côté à l'autre à son insertion acétabulaire, il envoie dans l'incisure de l'acétabulum est beaucoup plus développée et s'épanouit à travers cette dernière jusqu'au revers externe du petit orifice qui lui correspond. Il n'existe donc pas de ligament accessoire et cette absence explique la facilité avec laquelle les bovins peuvent donner des coups de pied latéralement (37), figure 17 (14).



**Figure 17** : Articulations du bassin (14).

**3- Articulation du Genou** : ou fémoro-tibio-patellaire est souvent qualifiée en France d'articulation du grasset chez les Mammifères domestiques. Elle est fort complexe et comporte en réalité deux parties étroitement solidaires : l'articulation fémoro-patellaire, qui assure la coaptation de la rotule sur la trochlée du fémur et l'articulation fémoro-tibiale, qui oppose aux condyles de ce dernier os l'extrémité proximale du tibia. La fibula, solidarisée au tibia, n'a pas chez les mammifères de contact direct avec le fémur (34). Les deux parties constituantes de l'articulation du genou sont souvent décrites séparément. En fait, elles fonctionnent de façon si exactement complémentaire et entretiennent des connexions si étroites, allant jusqu'à la fusion, qu'il est préférable de considérer leur ensemble comme une articulation synoviale composée. Cette dernière est de type condyloïde ou charnière imparfaite (41).

**3-1- Surface articulaire** : le fémur présente une extrémité distale aplatie dans le sens crânio-caudal chez les mammifères plantigrades, d'un côté à l'autre chez les ongulés. La trochlée fémorale est en proportion plus étroite et plus haut surtout chez la chèvre ; elle se termine par un tubercule moins saillant que chez les équidés. Les condyles sont relativement étroits et le latéral est moins saillant en dehors et plus étroit. La fosse intercondyloïde, moins profonde que chez les équidés, forme une fossette très marquée sous la trochlée. La rotule est étroite et

allongée ; sa surface articulaire latérale est moins large et plus haute que la médiale. Les surfaces articulaires du tibia sont un peu plus excavées d'un côté à l'autre que chez les équidés et l'éminence intercondyloire du tibia est basse et les surfaces articulaires de cet os convexes caudalement. La tubérosité tibiale est épaisse, mais dépourvue de sillon d'insertion. Les fibro-cartilages parapatellaires sont à peu près inexistantes, surtout le latéral. Ce dernier semble suppléé par le volumineux épaissement fibro-cartilagineux du tenton terminal du muscle glutéofémoral (partie crâniale du glutéobiceps), situé plus latéralement ; le médial est moins haut, étiré transversalement et recourbé en crochet pour se continuer par le ligament patellaire médial. Les ménisques, un peu moins larges que chez les équidés, sont beaucoup plus épais à leur bord convexe. Le latéral est très volumineux dans sa partie caudale, qui paraît se poursuivre presque entièrement dans le ligament ménisco-fémoral tandis que son attache tibiale est étroite, faible et conjonctivo-élastique ; le tendon d'origine du muscle poplité s'imprime fortement contre lui. L'extrémité crâniale des deux ménisques n'est unie que par un faible rudiment de ligament transverse. Les ligaments fémoro-patellaires sont larges et minces ; un renforcement latéral qui reçoit de façon évidente une partie des fibres tendineuses du muscle glutéobiceps ébauche un très mince ligament patellaire latéral. Il n'existe qu'un seul ligament patellaire, sur les côtés duquel viennent s'attacher les rétinaculum patellaires. Le ligament intermédiaire est aplati et le plus long des trois ; il n'y a pas de sillon d'insertion à sa terminaison sur la tubérosité tibiale et il est placé sur le même plan que les deux autres, ainsi, les rétinaculum patellaires viennent s'attacher à ses bords latéraux et il est directement placé sous le fascia lata. Il n'est donc pas noyé dans une atmosphère graisseuse ; le corps adipeux infrapatellaire est comme toujours à sa face caudale et le sépare distalement de la synoviale fémoro-patellaire. Le ligament patellaire latéral se confond sur plus de sa moitié proximale avec le tendon très épais et fibro-cartilagineux du muscle glutéofémoral. Le ligament médial est relativement faible. La capsule fémoro-tibiale caudale est mince et son renforcement poplité oblique est peu distinct. Le ligament collatéral médial est beaucoup plus mince que le latéral. Ce dernier est attaché au revers externe du condyle latéral du tibia et au petit relief qui tient lieu de partie proximale de la fibula. Les ligaments croisés sont d'importance à peu près égale ; le caudal reçoit quelques fibres de renforcement de la partie voisine du ménisque médial (23).

La synoviale fémoro-patellaire est disposée comme chez les équidés, mais elle communique de façon constante avec la synoviale fémoro-tibiale médiale ; l'orifice de communication est situé au même emplacement, mais il est vaste, mesurant environ quatre cm sur un cm. La synoviale fémoro-tibiale latérale est disposée aussi comme chez le cheval, mais elle présente

en outre un récessus volumineux qui fait hernie au bord crânial du ligament collatéral latéral et remonte en couvrant le tiers proximal de ce dernier jusque sur le côté du condyle du fémur. Ce récessus contribue à assurer le glissement de la partie terminale du muscle glutéobiceps. Cette synoviale communique avec la synoviale fémoro-patellaire dans 10 à 12% des cas ; il est beaucoup plus rare qu'elle communique avec son homologue médiale. De multiples bourses synoviales sont en outre annexées à l'articulation du genou. On trouve ainsi :

- Une petite bourse entre la terminaison du ligament patellaire intermédiaire et la tubérosité tibiale ;
- Une autre entre chaque ligament fémoro-patellaire et la partie adjacente du condyle correspondant du fémur ;
- Une autre encore sous la terminaison de chacun des ligaments collatéraux contre le tibia ;
- Une bourse entre la terminaison du chef latéral du muscle quadriceps fémoral (vaste latérale) et la base de la rotule ;
- Enfin, une vaste cavité s'étend entre la terminaison du muscle glutéobiceps et le condyle latéral du fémur ; haute de sept à huit cm, elle s'adosse par son bord crânial à la synoviale fémoro-patellaire et distalement à la synoviale fémoro-tibiale latérale, avec lesquelles elle ne doit pas être confondue. Enfin dans la station, la rotule ne reste pas fixée passivement par son fibrocartilage médial au-dessus de la lèvre médiale de la trochlée ; des actions musculaires sont nécessaires à cette fixation(17), (29).

**4-Articulations de la jambe:** les articulations de la jambe unissent la fibula au tibia. Comme il n'y a pratiquement pas dans la jambe de mouvement analogue à la pronation ou la supination, ces articulations sont toujours beaucoup plus simples que celles de l'avant-bras. La fibula est toujours plus faible que le tibia et dans beaucoup d'espèces se soude à ce dernier ou disparaît en partie. Comme dans l'avant-bras, on trouve une membrane interosseuse et deux articulations directes, l'une proximale et l'autre distale (33).

**4-1- Articulation tibio-fibulaire proximale :** c'est sauf chez les ruminants, une petite articulation synoviale plane qui unit l'extrémité proximale des deux os de la jambe.

Rappelons qu'il n'existe pas d'articulation tibio-fibulaire proximale chez les ruminants, la partie correspondante de la fibula étant annexée au condyle latéral du tibia (12).

**4-2- Membrane interosseuse :** la membrane interosseuse de la jambe unit la crête interosseuse de la fibula au bord adjacent du tibia et s'étend en principe de l'articulation tibio-fibulaire proximale à l'articulation distale. Cette membrane est absente chez les ruminants (6).

**4-3- Articulation tibio-fibulaire distale :** c'est presque une dépendance de l'articulation cruro-tarsienne. Les surfaces articulaires sont peu étendues ; celle du tibia est excavée en une

échancrure fibulaire ; celle de la fibula est convexe dans le sens crânio-caudal, plus ou moins selon les espèces. Les moyens d'union sont constitués par une petite capsule articulaire que renforcent deux ligaments tibio-fibulaires distaux, l'un crânial et l'autre caudal, traverses et étendus obliquement du tibia aux bords correspondants de l'extrémité distale de la fibula. Les solides ligaments latéraux de l'articulation cruro-tarsienne complètent cette union. La synoviale n'est qu'une dépendance de celle de cette dernière articulation (11), figure 18 (14).



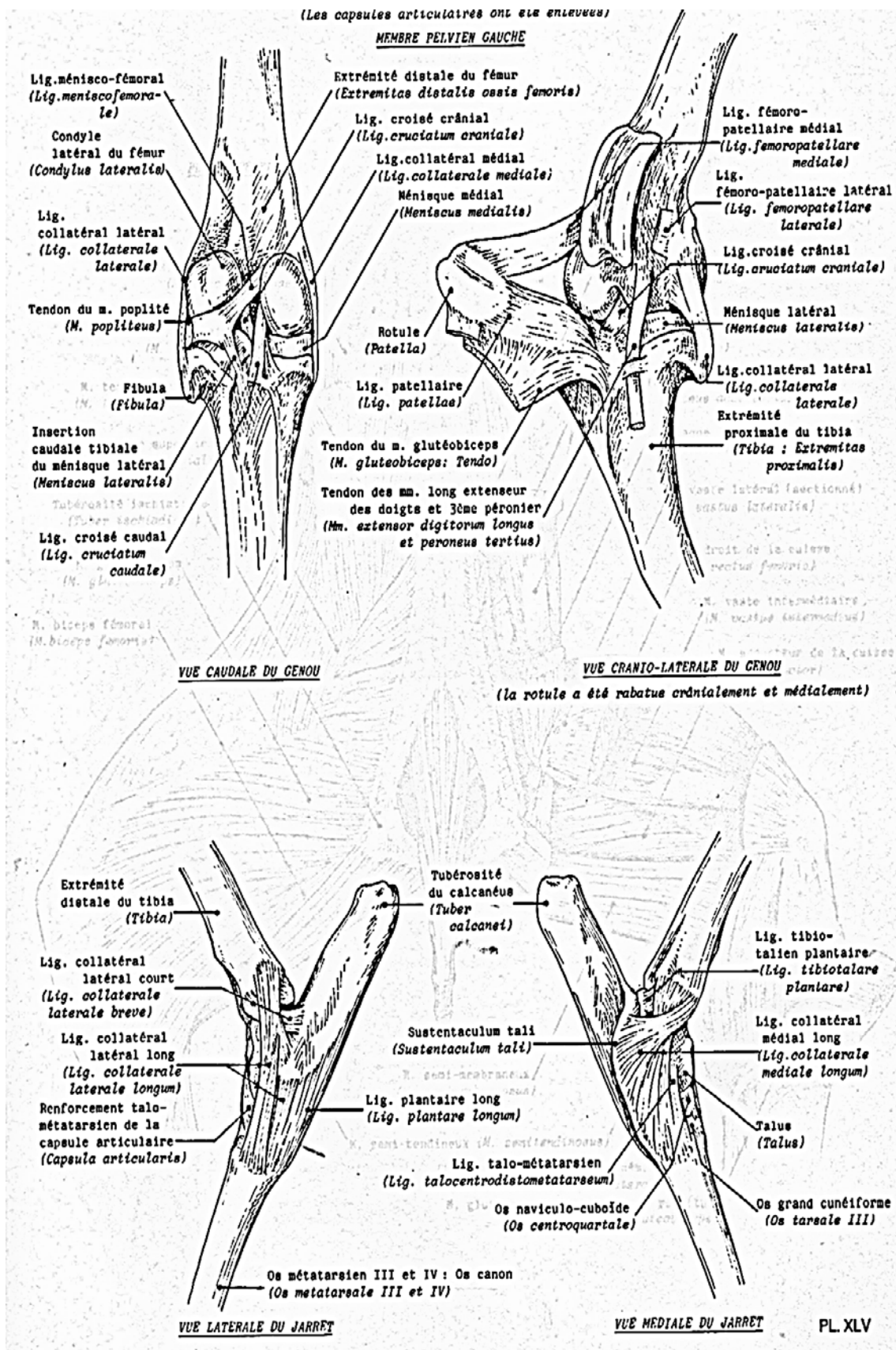


Figure 18 : Articulations du membre pelvien chez la chèvre (14).

**5- Articulations tarsiennes :** comme celle du carpe, les articulations du tarse sont multiples et de type synovial. Elles unissent les os du tarse entre eux, ainsi qu'à l'extrémité distale de la jambe et au métatarse. Elles constituent la base de la région du jarret chez les mammifères domestiques. Pour l'étude, on peut distinguer :

- Une articulation cruro-tarsienne, qui unit le tarse à l'extrémité distale de la jambe ;
- Des articulations intertarsiennes, solidarissant les os du tarse à l'intérieur de chacune des deux rangées ;
- Une articulation médio-tarsienne, qui assure l'union des deux rangées ;
- Les articulations tarso-métatarsiennes, qui assurent la coaptation de la rangée tarsienne distale et des os métatarsiens. Ces dernières constituent avec l'articulation cruro-tarsienne les articulations extrinsèques du tarse, par opposition aux articulations intrinsèques, c'est-à-dire intertarsiennes (6).

**5-1- Articulation cruro-tarsienne :** cette jointure met en rapport effectif les deux os de la jambe avec les deux os proximaux du tarse. Les surfaces articulaires sont fortes peu oblique, presque parallèles au plan médian. Celle de la jambe présente les deux gorges habituelles de part et d'autre d'un relief médian terminé par une forte saillie du côté dorsal. Celle-ci est profonde ; la médiale est bordée par une malléole tibiale très saillante ; latérale, un peu plus large, est délimitée latéralement par l'os malléolaire. Très solidement uni au tibia par ses ligaments crânial et caudal, cet os s'imprime si fortement sur le revers correspondant de la trochlée talienne que sur les pièces fraîches, le talus ne peut être extrait sans effort de la cochlée tibiale, même après destruction totale des ligaments cruro-tarsiens. En outre, l'extrémité distale de l'os malléolaire présente une surface concave pour le calcaneus. La trochlée proximale du talus présente une lèvre latérale nettement plus épaisse et plus saillante que la médiale et dont le revers latéral est déprimé par une gorge incurvée destinée au glissement de l'os malléolaire. La surface du calcaneus qui répond à ce dernier os située plus distalement et latéralement ; elle est convexe dans le sens dorso-plantaire et le relief qu'elle constitue est une dépendance du processus coracoïde du calcaneus (43).

**5-1-1- Moyens d'union :** comprennent, outre les ligaments collatéraux, deux membranes fibreuses, l'une dorsale et l'autre plantaire ; de cette dernière se différencient des dépendances attachées à la face plantaire du talus et qui ont un rôle particulier dans la mécanique du jarret.

**5-1-2- Ligaments collatéraux latéraux** sont tous deux présents. Le ligament long est plus faible en proportion, se porte de la moitié caudale de l'os malléolaire à la partie latérale et caudale de l'extrémité proximale de l'os canon, en s'élargissant un peu distalement ; il prend passage une forte attache sur la base du calcaneus et sur l'os cuboïde. Sa partie distale se

renforce de façon considérable par adjonction à son bord plantaire d'un puissant et large faisceau calcanéoméatarsien qui descend de la base du calcaneus et va se terminer avec elle sur le métatarse. Le ligament court est dépourvu de faisceau talien ; il commence à la partie disto-crâniale de l'os malléolaire et se termine latéralement à la base du processus coracoïde du calcaneus (15).

**5-1-3-** Ligaments collatéraux médiaux sont beaucoup plus larges que les précédents. Le ligament long est très puissant et subdivisible en deux plans, l'un superficiel et l'autre profond. Le plan de fibres superficiel est particulièrement fort prend origine sur la partie crâniale de la malléole médiale ; il s'élargit ensuite et va s'attacher sur le sustentaculum tali du calcaneus et à la face médiale de l'os naviculo-cuboïde. Le plan profond, funiculaire, d'abord plus étroit et nettement torsadé, est beaucoup plus long que le superficiel, qu'il croise très obliquement en direction disto-dorsale ; il prend origine sur la plus grande partie de la malléole, crânialement à la coulisse tendineuse du fléchisseur médial des doigts et s'élargit beaucoup en arrivant en regard de l'os naviculo-cuboïde ; il prend une large attache sur cet os ainsi que sur les cunéiformes avant d'atteindre l'extrémité proximale du métatarse. Le ligament court prend origine au revers distal de la partie la plus crâniale de la malléole médiale. Il se porte sous le précédent très obliquement en direction disto-plantaire et s'élargit beaucoup en se renforçant à chacun de ses bords. Il forme ainsi deux faisceaux minces et larges, incomplètement séparés : l'un proximal, se porte à l'extrémité du sustentaculum tali (faisceau calcanéen) ; l'autre, distal (faisceau talo-naviculaire) prend une faible attache au talus et se prolonge jusqu'à la forte pointe médio-caudale de l'os naviculo-cuboïde (19).

**5-1-4-** Membrane fibreuse dorsale est mince, moins distincte que chez les équidés, mais individualisable par une dissection attentive. Très lâche en regard des interlignes cruro-tarsien et médio-tarsien, elle prend au passage une forte attache à la face dorsale du talus, entre les deux trochlées et adhère plus bas aux os aux ligaments dorsaux de la rangée tarsienne distale. A peu près en son milieu, elle donne attache à l'origine du muscle court extenseur des orteils ; cette insertion se fait sur une partie renforcée qui dessine une lame quadrilatère insérée sur la moitié latérale de l'étroite surface séparant dorsalement les trochlées proximale et distale du talus et descend jusqu'au métatarse en s'amincissant et en adhérant à la rangée tarsienne distale (25), (37).

**5-1-5-** Membrane fibreuse plantaire ou (ligament plantaire proximal) est plus vaste et plus lâche que la précédente ; elle est mince sur les côtés et renforcée en son milieu. Elle est disposée à peu comme chez les équidés, mais son attache sur le calcaneus remonte relativement haut sur le bord dorsal de cet os. Sa particularité la plus remarquable est

constituée par la différenciation qu'elle fournit derrière chaque malléole ; elle s'épaissit en effet à ce niveau pour donner naissance à un ligament fibulo-talien et un ligament tibio-talien plantaires (33), (34).

**5-1-6-** Ligament fibulo-talien plantaire est très puissant, épais, étroit et bref. Il est attaché sur tout le bord plantaire de l'os malléolaire et sur la partie adjacente du tibia ; il se termine dans la profonde dépression rugueuse située au revers plantaire de la lèvre latérale de la trochlée talienne (39).

**5-1-7-** Ligament tibio-talien plantaire répète à peu près du côté médial la disposition du précédent. Il est épais, étroit et court, de forme quadrilatère. Il naît au revers disto-plantaire de la malléole médiale et se termine à la fossette d'insertion située à la partie proximale de la face médiale du talus. Il concourt avec le précédent à limiter assez précocement la flexion du ginglyme cruro-tarsien, le mouvement ne pouvant alors se poursuivre que dans l'interligne médio-tarsien. La synoviale est très étendue. Du côté dorsal, elle forme un récessus parfaitement limité en s'insérant entre la trochlée proximale et la trochlée distale du talus. Sur cette face, elle est toujours séparée de la synoviale médio-tarsienne par une forte lame fibreuse attachée transversalement sur toute la largeur du tarse. Par contre, du côté plantaire, elle communique largement avec la synoviale talo-calcaneenne, par l'intermédiaire de laquelle elle communique avec la médio-tarsienne. Les récessus accessibles sur le vivant sont, comme chez les équidés, au nombre de trois, deux plantaires et un dorsal (40), (43).

## **5-2- Articulations intrinsèques :**

**5-2-1- Articulations talo-calcaneenne** ou intertarsienne proximale est surtout remarquable par sa mobilité et par la grande étendue de la surface du talus qui répond au sustentaculum tali du calcaneus, surface qui constitue une véritable trochlée plantaire. Le sinus du tarse s'en trouve reporté à la face latérale du talus. Il est entièrement occupé par le ligament talo-calcaneen interosseux. Ce dernier est très épais, formé de faisceaux de fibres à disposition spiroïde. Placé dans l'axe même de la rotation du calcaneus sur le talus, il assure à cette dernière la plus grande facilité, grâce à la disposition torsadée ; il se porte d'une petite fossette située sous la lèvre latérale de la trochlée talienne proximale au revers distal du bord correspondant du calcaneus. Il n'y a ni ligament talo-calcaneen plantaire ni ligament médial. Une seule synoviale, fort vaste, lubrifie les trois subdivisions de cette articulation et communique avec la cruro-tarsienne et la médio-tarsienne. Les mouvements sont amples (4).

**5-2-2- Articulations intertarsiennes distales** sont réduites à trois jointures planiformes : naviculo-cunéenne, intercunéenne et cuboïdo-cunéenne. Leurs surfaces sont planiformes ou à peine onduleuses et peu étendues. (10)

**5-2-2-1- Moyens d'union** les plus efficaces sont ceux qui descendent des interlignes cruro-tarsien ou médio-tarsien. Mais il existe aussi :

**a-Ligaments dorsaux, naviculo-cunéen et cuboïdo-cunéen**, faibles et peu distincts de la membrane dorsale qui leur adhère ;

**b-Ligaments interosseux**, dont les plus forts sont cuboïdo-cunéen et intercunéen. Les ligaments plantaires sont intégrés au système du ligament plantaire distal. La synoviale délègue un récessus entre les deux os cunéiformes et communique d'autre part avec la synoviale tarso-métatarsienne entre les os cuboïde et grand cunéiforme. Les mouvements sont presque nuls (20).

**5-3- Articulation médio-tarsienne** est également remarquable par sa grande mobilité, qui lui assigne un rôle très particulier dans la mécanique de la région. La surface articulaire proximale est principalement formée par la trochlée distale du talus, dont la lèvre médiale est plus saillante et possède un plus grand rayon de courbure ; la surface calcanéenne est latérale et plus caudale, concave dans le sens dorso-plantaire. La surface distale appartient entièrement à l'os naviculo-cuboïde. Elle répond au talus par deux gorges séparées par un épais relief intermédiaire et au calcaneus par une facette oblique et convexe, qui borde latéralement la surface destinée au talus. Cette dernière est échancrée par une large fosse synoviale et sa gorge médiale se relève contre le prolongement médio-caudal de l'os. (46)

**5-3-1- Moyens d'union** figurent, outre les deux ligaments collatéraux longs et la membrane dorsale, déjà décrits, de faibles ligaments dorsaux et de solides ligaments plantaires (6).

**5-3-1-1- Ligaments dorsaux :**

**a-Ligament talo-métatarsien :** est bien plus faible ou absent ; il naît au bas de la face médiale du talus, se confond en grande partie avec le ligament collatéral médial long et le renforcement sous-talien de la membrane dorsale est beaucoup plus développé et fortement oblique en direction disto-latérales.

**b-Accessoirement :** on trouve un faible ligament calcanéocuboïdien, difficile à isoler du ligament collatéral latéral long ;

**c-Ligament dorsal intermédiaire :** semble représenté par le renforcement sous-talien de la membrane fibreuse dorsale (21).

**5-3-1-2- Ligaments plantaires :** **a-Ligament plantaire long** (ou calcanéométatarsien) est puissant, plus long et surtout plus grêle que chez le bœuf mais attaché moins haut sur le calcaneus que chez le cheval. Sa face plantaire adhère intimement au fascia tarsien plantaire, lequel présente des renforcements si solides qu'ils ont été souvent décrits comme de véritables ligaments. Cet épais système fibreux est attaché au bord caudal du calcaneus, sous

la tubérosité de cet os et bientôt subdivisé en deux fortes lames divergentes ; l'une d'elles, latérale, adhère au ligament plantaire long et se porte avec lui jusqu'au métatarse ; l'autre, médiale, constitue une sorte de ligament calcanééo-métatarsien médial : elle gagne la partie proximo-médiale de l'os canon en s'attachant à l'extrémité médiale du sustentaculum tali et à la face correspondante des os de la rangée distale du tarse ; elle forme la paroi plantaire des gaines respectives des tendons fléchisseurs latéral et médial des doigts ;

**b-Ligament calcanééo-cuboïdien** : est mince et large, peu distinct du suivant ;

**c-Ligament plantaire distal** : est relativement épais prend origine à la face plantaire de la partie distale du calcaneus, où il semble faire suite au sustentaculum tali ; il se fixe sur tous les os de la rangée distale, dont il nivelle les inégalités et se termine sur les trois métatarsiens en couvrant l'origine du muscle interosseux III, ici fibreux. Il se prolonge distalement par le ligament accessoire plantaire ou « bride tarsienne » analogue à la bride carpienne mais plus grêle. Cette bride rejoint le tendon perforant au niveau du quart proximal du métatarse, ce ligament est plus mince (23).

**5-3-1-3- Ligament interosseux** semble faire défaut. On peut toutefois considérer qu'il est annexé au ligament plantaire distal et représenté par un large faisceau peu consistant et mêlé de conjonctif graisseux que ce dernier délègue de la base du calcaneus jusque dans l'échancrure synoviale de l'os naviculo-cuboïde. La synoviale est vaste ; elle communique comme nous l'avons déjà dit avec la talocalcanéenne et la cruro-tarsienne. Les mouvements sont amples, avec spécialisation dans la flexion et l'extension (25).

**5-4- Articulation tarso-métatarsienne** : elle met en présence la partie cuboïdienne de l'os naviculo-cuboïde et les deux os cunéiformes avec la surface proximale du métatarse. A la face plantaire de ce dernier se trouve en outre, du côté médial, l'os sésamoïde métatarsien. Les surfaces articulaires sont des facettes planiformes. Celles portées par le tarse sont au nombre de quatre : une pour chaque os cunéiforme et pour l'os cuboïde, une grande transversale donne passage au tendon terminal du muscle long péronier, lequel se porte sur l'os petit cunéiforme. L'extrémité proximale du métatarse présente : du côté dorsal, deux larges facettes contigües, l'une pour l'os cuboïde, l'autre pour le grand cunéiforme et du côté plantaire, deux facettes beaucoup plus petites : la médiale, mieux développée, pour l'os petit cunéiforme et la latérale, variable et faible, pour le cuboïde. Entre ces facettes s'étend une vaste excavation irrégulière et rugueuse (26).

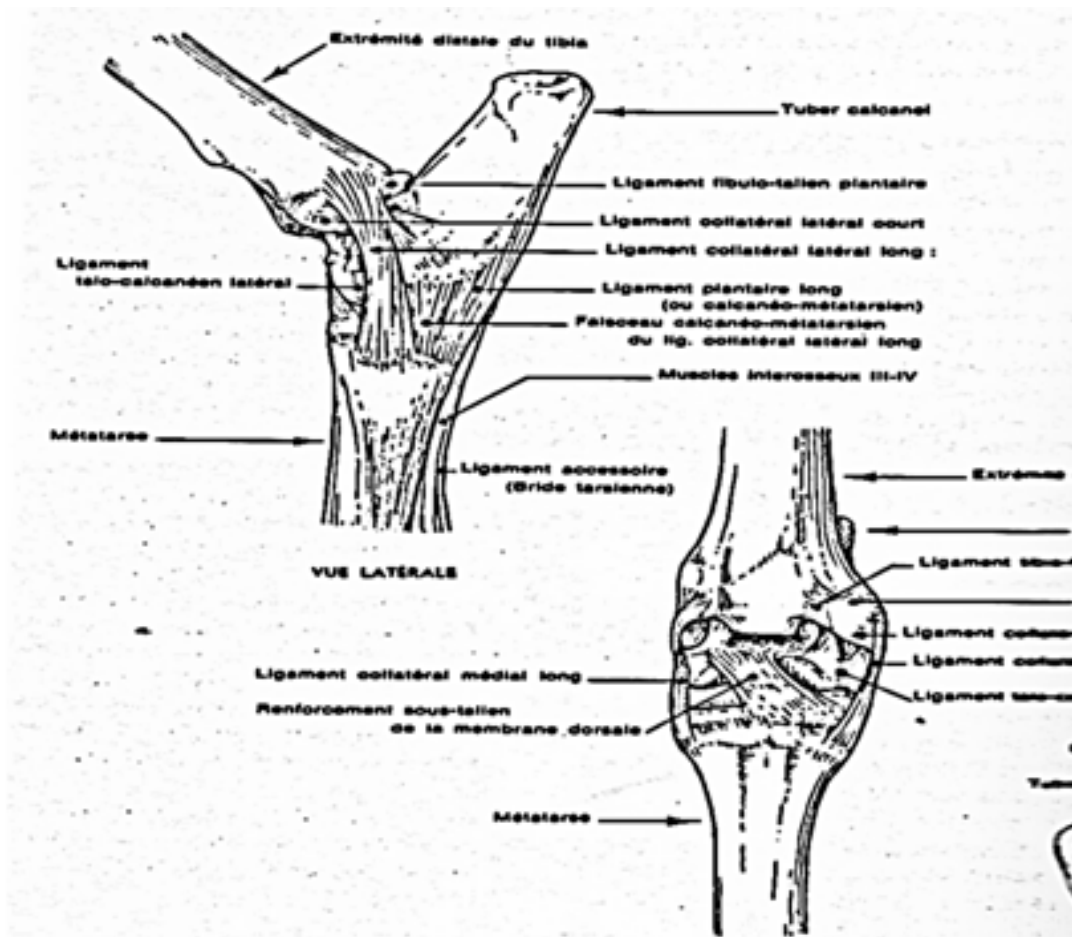
**5-4-1- Moyens d'union** les plus importants sont ceux descendant de l'interligne médio-tarsien (ligaments talo-métatarsien, plantaire long et plantaire distal), ainsi que les deux ligaments collatéraux longs. Il s'y ajoute :

**a-** De faibles ligaments dorsaux plats et rubanés, l'un cuboïdo-métatarsien et l'autre cunéo-métatarsien ;

**b-** Ligament tarso-métatarsien interosseux qui descend de l'interstice cuboïdo-cunéen et du bord plantaire de l'os grand cunéiforme jusqu'à la rainure qui marque, dans la dépression de la surface métatarsienne proximale, la limite des deux pièces constituant de l'os canon ;

**c-** Un épais ligament tarso-sésamoïdien, fort peu distinct de la masse ligamenteuse du bord médio-caudal du tarse, ligament qui descend de l'extrémité du sustentaculum tali et de la pointe adjacente de l'os naviculo-cuboïde et englobe dans sa partie distale l'os sésamoïde métatarsien avant de se terminer à l'os canon ; cette dernière partie comprise entre l'os sésamoïde et le métatarse, constitue un ligament sésamoïdo-métatarsien figure 19 (6).

La synoviale, relativement étendue, communique avec celle qui est située entre l'os naviculo-cuboïde et les os cunéiformes. Elle revêt en outre le tendon terminal du muscle long péronier, qui la traverse transversalement ; elle délègue même un récessus qui remonte plus ou moins autour de ce tendon à la face latérale du tarse (6).



**Figure 19 :** Articulations du tarse chez la chèvre (6).

## Chapitre IV : Angiologie

**1- Artères du bassin, de la queue et du membre pelvien (branches terminales de l'aorte) :** L'aorte se termine sous la dernière ou l'avant dernière vertèbre lombaire par cinq branches très inégales. Les deux plus volumineuses, émises les premières, passent chacune sur un côté du détroit crânial du bassin : ce sont les artères iliaques externes, qui donnent naissance aux artères des membres pelviens (1). Deux autres, également symétriques et presque aussi grosses, se distribuent aux parois et au contenu du bassin : ce sont les artères iliaques internes. Enfin, un rameau impair, l'artère sacrale médiane, qui court sous la face pelvienne du sacrum et se poursuit en général dans la queue, représente la continuation de l'aorte, devenue brusquement très grêle au-delà des artères iliaques (38).

**1-1- Artère iliaque interne :** l'artère iliaque interne irrigue les parois et le contenu du bassin. Elle semble épuiser l'aorte en s'en détachant un peu au-delà de l'artère iliaque externe ou en commun avec elle. Son calibre est important mais toujours inférieur à celui de cette dernière.

### **1-1-1- Origine :**

Chez les Ruminants, les artères iliaques externe sont émises plus crânialement que les iliaques internes (2 à 3 cm au-delà de l'iliaque externe), dont les séparent un court segment d'aorte. Dans tous ces animaux, les artères iliaques internes commencent en regard de la dernière vertèbre lombaire (7).

**1-1-2- Trajet. Rapports :** l'artère iliaque interne est de type long chez les Ruminants. Après être passée contre l'articulation sacro-iliaque, médialement à sa médiale puis dans l'épaisseur du ligament sacro-sciatique ou à sa face latérale, à peu près égale distance du bord latéral du sacrum et de l'os coxal, presque en droite ligne jusqu'à sa terminaison. Dans ce trajet, elle émet les artères ombilicale, ilio-lombaire, glutéale crâniale et prostatique ou vaginale, selon le sexe. Comme dans les autres espèces, elle se termine par les artères honteuses internes et glutéale caudale. Chez les Ruminants elle se place dans l'épaisseur du ligament sacro-sciatique puis le traverse pour passer à sa face latérale et se termine en regard de la petite ouverture sciatique, elle sort du bassin (7).

**1-1-3- Distribution:** L'artère iliaque interne émet deux ordres de branches, les unes destinées aux viscères et les autres aux parois du bassin. Elle se termine toujours par une bifurcation à angle aigu qui se n'effectué que dorsalement à la petite incisure sciatique de l'os ischium, elle produit les artères honteuse interne et glutéale caudale. Lorsqu'elle appartient au type court, ses deux terminales sont longues et les rameaux viscéraux sont émis par l'artère honteuse interne alors que la glutéale caudale fournit les rameaux pariétaux. Lorsqu'elle est longue, les divers rameaux en proviennent directement, dans un ordre et avec un développement qui



varient beaucoup selon l'espèce. Les deux terminales sont alors courtes et ne représentent que le segment ultime de leurs homonymes de l'autre type : la honteuse interne irrigue seulement le périnée et les organes génitaux externes, tandis que la glutéale caudale se distribue aux régions ischiatiques et fémorale caudale, éventuellement à la queue (12).

**1-1-4- Rameaux pariétaux :** Leur disposition est très variable. Ce sont les artères : glutéale crâniale, ilio-lombaire, obturatrice, iliaco-fémorale et glutéale caudale proprement dite.

**1-1-4-1- Artère glutéale crâniale ou fessière crâniale** est volumineuse. Elle prend naissance au voisinage de l'articulation sacro-iliaque, sur 'iliaque interne chez les ruminants (un ou deux centimètres au-delà de l'ilio-lombaire, qu'elle peut remplacer). Elle est parfois double, voire triple. Près de son origine, elle donne les deux premiers rameaux sacraux, successivement ou plus souvent par un tronc commun qui constitue alors une ébauche d'artère sacrale latérale. Elle s'engage dans la partie crâniale de la grande ouverture sciatique, contourne le bord correspondant de l'os ilium en s'incurvant en direction dorso-crâniale. Ses nombreuses divisions se répartissent en deux groupes, l'un profond surtout distribué aux muscles fessiers moyen et profond, l'autre superficiel, qui traverse ou contourne le fessier moyen à destination du muscle fessier superficiel, éventuellement du muscle glutéo-fémoral et aussi de la peau de la région sacrale, voire du muscle longissimus (4).

**1-1-4-2- Artère ilio-lombaire** provient de l'iliaque interne chez les Ruminants. Se détache du bord dorso-latéral de l'iliaque interne en regard de la base de l'os sacrum. Elle est faible et ses divisions les plus latérales ne dépassent guère le bord de l'os ilium. Elle est parfois double chez le Bœuf et dans cette espèce, la dernière artère lombaire naît le plus souvent sur elle. Son importance est relativement réduite chez les Ruminants. Ventralement à l'articulation sacro-iliaque, elle s'engage entre l'os ilium et le muscle iliaque et se porte en direction de l'épine iliaque ventro-crâniale. Le rameau lombaire représente à peu près toute l'artère chez les Mammifères domestiques ; ses divisions tendent à déborder latéralement le bord ventral de l'os ilium, où elles contribuent à l'irrigation du muscle tenseur du fascia lata, de la partie crâniale du fessier moyen et éventuellement des muscles voisins. En général, l'artère nourricière de l'os ilium en provient également (36).

**1-1-4-3- Artère obturatrice** présente de très grandes variations interspécifiques quant à son importance et de fréquentes anomalies d'origine. Elle est un peu plus constante et un peu plus forte que chez la Chèvre, où elle a même origine, et chez le Mouton, où elle provient directement de l'iliaque interne. Elle provient de la glutéale crâniale chez la chèvre, de l'ilio-lombaire chez le Mouton. Elle rejoint le nerf obturateur et l'accompagne à la face médiale de l'ilium. Elle s'insinue ensuite entre l'os pubis et le muscle obturateur interne (la partie

intrapelvienne de l'obturateur externe chez le Porc et le Mouton), traverse le canal obturateur au bord crânio-latéral du foramen obturé et se ramifie dans les muscles situés sous ce dernier et à son pourtour. Certains rameaux s'y anastomosent à ses divisions de l'artère fémorale profonde (33).

**1-1-4-4- Artère iliaco-fémorale** naît de l'artère obturatrice, passe latéralement au tendon du muscle petit psoas puis à l'origine du muscle droit de la cuisse pour suppléer les rameaux transverse et ascendant de l'artère circonflexe latérale de la cuisse (43).

**1-1-4-5- Artère glutéale caudale** ou fessière caudale, est la terminale pariétale de l'artère iliaque interne. Son territoire est au contraire réduit chez les ruminants. Elle atteint ainsi le détroit caudal du bassin, près de la racine de la queue, à laquelle elle fournit les artères déjà décrites avant de se terminer par des rameaux musculaires et cutanés pour la partie caudale de la région fessière et de la cuisse. Ce dernier segment, distribué aux seules régions coccygiennes, ischiatiques et fémorales caudale, constitue la totalité de l'artère glutéale caudale de certaines espèces domestiques (ruminants). Dans tous les cas, un rameau grêle mais remarquable, l'artère satellite du nerf sciatique, rejoint ce nerf derrière l'articulation coxo-fémorale et l'accompagne sur une grande partie de son trajet dans la cuisse. C'est le vestige de l'artère ischiatique, précocement développée chez l'embryon qui régresse dans toutes les espèces qui nous occupent (36).

**1-2- Artère iliaque externe et artère du membre pelvien :** Chaque membre pelvien est irrigué par les rameaux d'un axe artériel étendu de l'aorte à la partie proximale de la jambe et dont les segments successifs sont les artères iliaque externe, fémorale et poplitée. Dans la jambe, l'organisation devient plus complexe, les artères principales étant différentes selon le type (tibial, saphène ou mixte) propre à l'espèce. Quant aux artères du pied, le schéma général de leur disposition ressemble à celui que nous avons décrit pour la main, mais les nécessités fonctionnelles y entraînent de remarquables remaniements (2).

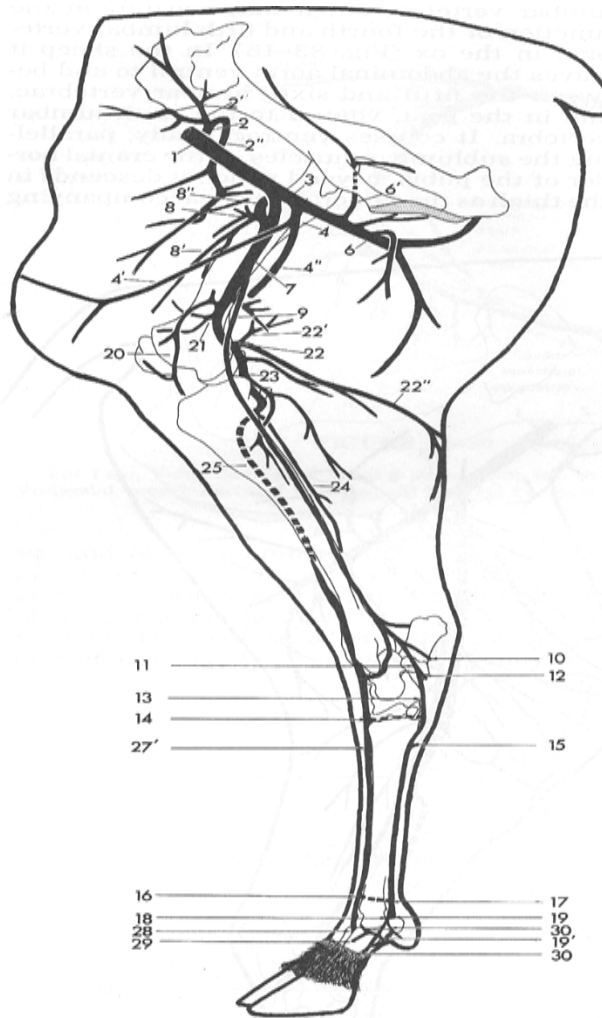
**1-2-1- Artère iliaque externe :** Partie initial de l'axe artériel du membre pelvien, l'artère iliaque externe est la plus latérale et la plus grosse des branches terminales de l'aorte. Ses collatérales irriguent les parties caudale de la paroi abdominale et les organes génitaux externes.

- **Origine:** L'artère iliaque externe est le prolongement direct de ce tronc, dont l'iliaque interne se détache en regard de l'articulation lombo-sacrée, au bord médial du muscle iliaque. Il existe un intervalle plus ou moins long entre les deux vaisseaux, l'origine de l'iliaque externe étant toujours la plus crâniale, située non loin du dernier disque intervertébral lombaire. Il est en outre assez fréquent qu'une certaine dissymétrie existe entre les deux côtés,

l'une des iliaques externes étant un peu plus cœniale que l'autre (10).

– **Trajet- Rapports** : L'artère iliaque externe va en direction ventro-caudale et latérale pour passer sur le côté du détroit crânial du bassin et gagner la région prépubienne. Elle atteint ainsi la lacune vasculaire, au-delà de laquelle elle se prolonge par l'artère fémorale. Elle est accompagnée d'abord par la veine iliaque commune puis par la veine iliaque externe, qui longent son bord médio-dorsal. Elle est en rapport à son origine avec les nœuds lymphatiques iliaques médiaux chez les Mammifères domestiques et plus loin avec les nœuds lymphatiques ilio-fémoraux. Près de son origine, elle est aussi croisée à sa face ventro-médiale par l'uretère. Sa face latérale répond à travers le fascia iliaca au muscle psoas-iliaque et à la terminaison du petit psoas. L'ensemble est couvert par le péritoine pariétal (17).-

**Distribution** : On décrit deux collatérales à l'artère iliaque externe : les artères épigastrique caudale (ou inférieure) et circonflexe iliaque profonde. L'origine de cette dernière est bien plus proximale chez les Mammifères domestiques : en tout début de l'iliaque externe chez les Ongulés. L'artère épigastrique caudale naît au contraire toujours au voisinage de l'anneau fémoral, donc bien au-delà de la précédente chez les Mammifères domestiques. En outre, elle forme chez ceux-ci un tronc commun avec d'autres rameaux qui sont émis chez l'Homme par le tout début de l'artère fémorale ; artère honteuse externe, épigastrique caudale superficielle et fémorale profonde figure 20 (21). Avec la première ou les deux premières de ces branches, elle provient ainsi d'un tronc pudendo-épigastrique, lui-même émis. Le Bœuf et le Mouton possèdent en outre une artère abdominale caudale qui peut provenir de l'artère iliaque externe ou du tronc pudendo-épigastrique (7).



- 1- Artère iliaque externe
- 2- Artère circonflexe iliaque 2'- Branche crâniale 2''- Branche caudale
- 3- Artère fémoral profond
- 4- Tronc prépubien 4'- Artère epigastrique caudale 4''- Artère prépubien externe
- 6- Artère circonflexe fémoral médiale 6'-Branche obturateur
- 7- Artère fémorale
- 8- Artère circonflexe fémorale latérale 8'- Branche descendante de l'artère circonflexe fémorale latérale 8''- Continuation de l'artère fémorale latérale
- 9- Artère saphène 10- Branches malléolaires médiales 11- Continuation de l'artère saphène 12- Artère plantaire latérale 13- Artère plantaire médiale 14- Branche perforante proximale 15- Branche de l'arcade plantaire profonde 16- Branche perforante distale 17- Arcade plantaire profonde 18- Artère plantaire commun du doigt II 19- Artère plantaire commun du doigt III 19'-Branche plantaire du phalange proximale 20- Artère géniculaire descendant 21- Artère suprême géniculaire 22- Artère fémorale caudale 22'- Branche ascendante 22''- Branche descendante 23- Artère poplitée 24- Artère tibiale caudale 25- Artère tibiale crâniale 27'- Artère métatarsale dorsale III 28- Artère digité dorsale commun III 29- Artère digité dorsale médiale abaxiale III 30- Artère digitée plantaire propre II et III

**Figure 20** : Artères du membre pelvien face médiale chez la brebis (21).

**1-2-1-1- Artère circonflexe iliaque profonde :** Ce vaisseau est plus fort. Elle est toujours sur l'iliaque externe. Accompagnée de la veine homonyme, l'artère circonflexe iliaque profonde se porte en direction latérale, entre le péritoine et le fascia iliaca. La droite passe d'abord à la face ventrale de la veine cave caudale. Chacune croise ensuite la face ventrale des muscles psoas jusque près de l'épine iliaque ventro-crâniale. Elle se termine par deux rameaux, l'un crânial et l'autre caudal, qui traversent le muscle transverse de l'abdomen pour distribuer leurs branches entre celui-ci et l'oblique interne de l'abdomen. Chez les Ongulés, cette bifurcation est en contact, sous le péritoine, avec les nœuds lymphatiques iliaques latéraux. Le rameau crânial irrigue la partie dorsale des muscles du flanc. Il émet un rameau superficiel qui traverse le muscle oblique externe de l'abdomen, rejoint le nerf cutané latéral de la cuisse et descend avec lui jusqu'au genou contre le muscle tenseur du fascia lata. Ce rameau superficiel est en rapport, vers la mi-hauteur de la cuisse, avec les nœuds lymphatiques sub-iliaques, qu'il irrigue au passage. Le rameau caudal irrigue au contraire une partie importante des muscles du flanc, jusque près de la dernière cote ; son rameau superficiel ne dessert pas contre que le bord crânial et la partie adjacente de la face médiale de la cuisse (38).

**1-2-1-2-Artère abdominale caudale :** Cette artère n'existe que chez le Mouton. Elle peut naître sur l'iliaque externe, juste avant l'artère profonde de la cuisse. Mais le plus souvent, elle provient de cette dernière artère ou du tronc pudendo-épigastrique. De faible calibre, elle se porte en direction ventro-crâniale et court à la face profonde du muscle oblique interne de l'abdomen, parallèlement au bord latéral du muscle droit de l'abdomen. Elle donne ses divisions aux muscles transverse et oblique interne ainsi que par des rameaux qui traversent ce dernier, au muscle oblique externe de l'abdomen (12).

**1-2-1-3- Artère profonde de la cuisse :** Encore qualifiée de fémorale profonde, cette artère est volumineuse. Son origine est plus haut située, sur l'artère iliaque externe, juste avant le passage de celle-ci dans la lacune vasculaire ; elle groupe en outre les origines de plusieurs artères destinées à la paroi abdominales et aux organes génitaux externes. Elle perd par contre chez ces derniers une partie de sa distribution dans la cuisse. L'artère profonde de la cuisse se sépare à angle très aigu de l'artère fémorale, avec laquelle constitue la bifurcation terminale de l'iliaque externe. Elle se porte en direction ventro-caudale, traverse la lacune vasculaire qui passe crânialement au pubis entre les muscles ilio-psoas et pectiné. Dans cet interstice, elle chemine caudalement à l'artère et à la veine fémorale et après un bref trajet, émet l'artère circonflexe médiale de la cuisse, qui passe à la face profonde du pectiné. L'artère circonflexe latérale de la cuisse, provient directement de l'artère fémorale. Elle est si réduite dans les

autres espèces que les artères profondes et circonflexe médiale de la cuisse ne forment en fait qu'un seul et même vaisseau. La distribution de l'artère profonde de la cuisse présente donc de grandes variations spécifiques. Ce sont le tronc pudendo-épigastrique et l'artère circonflexe médiale de la cuisse (46).

**1-2-1-4- Tronc pudendo-épigastrique :** C'est un vaisseau relativement fort mais court, anciennement artère pré-pubienne qui regroupe les origines des artères épigastrique caudale, honteuse externe et épigastrique caudale superficielle. Le tronc commun provient de la partie initiale de l'artère profonde de la cuisse. Il se dirige sous le péritoine vers l'anneau inguinal profond, près duquel se termine par les artères épigastrique caudale et honteuse externe. Chez le Mouton, il donne naissance avant cette bifurcation à l'artère abdominale caudale (39).

**1-2-1-5- Artère épigastrique caudale.** Elle passe sous le péritoine au bord médial de l'anneau inguinal profond en croisant chez le mâle le conduit déférent et les vaisseaux testiculaires. Elle longe ensuite le bord latéral du muscle droit de l'abdomen, à la face interne de celui-ci, dans lequel plongent ses divisions. Elle délègue en outre des rameaux au muscle oblique interne de l'abdomen. Ses divisions ultimes s'anastomosent à celle de l'artère épigastrique crâniale. Non loin de son origine, elle fournit chez le Bélier, souvent dans les autres espèces l'artère crémastérique. Dans toutes les espèces, elle peut d'ailleurs, par exception, provenir de cette dernière, de l'artère profonde et s'insinue entre le fascia spermatique interne et le muscle crémaster, auxquels elle se distribue. Chez la femelle, l'emplacement correspondant à celui de l'artère crémastérique est occupé par un faible rameau innominé (10).

**1-2-1-6- Artère honteuse externe :** vient chez tous les Mammifères domestiques du tronc pudendo-épigastrique. Par exception, elle peut provenir isolément de l'artère profonde de la cuisse chez les Ruminants. Elle s'engage dans l'espace inguinal, où elle se place chez le mâle au bord médio-caudal du cordon spermatique. Elle sort de cet espace par l'anneau inguinal superficiel et se termine par des rameaux variables. Dans son parcours, elle a émis l'artère crémastérique. Des rameaux terminaux, les plus constants, dirigés caudalement, sont selon le sexe les rameaux scrotal ventral ou labial ventral ; une autre terminale est l'artère épigastrique caudale superficielle. Le rameau scrotal ventral se porte en direction caudale, croise le pénis et atteint après un trajet plus ou moins long selon l'espèce et la situation du scrotum la partie ventrale (ou crâniale selon le cas) de celui-ci, auquel il se distribue. Le rameau labial ventral, équivaut chez la femelle au précédent. Il se porte de même en direction caudale pour se distribuer aux lèvres de la vulve. Il est relativement volumineux car il irrigue au passage la partie caudale de la mamelle ; il est pour cette raison nommé artère mammaire caudale.

L'artère épigastrique caudale superficielle, anciennement artère sous-cutanée abdominale donne dans les autres espèces le rameau crânial de la division terminale de l'artère honteuse externe. Elle se porte dans les tissus sous-cutanés jusqu'à la région ombilicale ; où ses divisions s'anastomosent à celle de l'épigastrique crâniale superficielle. Elle donne au passage des rameaux au prépuce chez le mâle, à la mamelle inguinale et abdominale chez les femelles où celles-ci existent, ainsi qu'aux nœuds lymphatiques scrotaux ou mammaires. Elle est volumineuse et constitue l'artère mammaire crâniale. Quant à l'artère crâniale du pénis (27).

**1-2-1-7- Artère circonflexe médiale de la cuisse :** est la véritable continuation au point que pour la plupart des auteurs vétérinaires, cette dernière se termine par bifurcation en tronc pudendo-épigastrique et artère circonflexe médiale de la cuisse. Celle-ci passe entre les muscles pectiné et obturateur externe pour aller irriguer une partie plus ou moins étendue des régions médiales et caudales de la cuisse. Cette distribution s'effectue en principe par cinq rameaux dont l'ordre d'émission et l'importance varient beaucoup avec l'espèce. Le rameau obturateur s'insinue entre le rameau obturateur externe et l'os du pubis, passe dans la partie crâniale du foramen obturé et se distribue aux muscles du plancher pelvien. Son développement est inversement proportionnel à celui de l'artère obturatrice. Le rameau acétabulaire naît parfois du précédent. Il passe dans l'incisure acétabulaire après avoir donné des divisions à la capsule et aux muscles péri-articulaires de la hanche. Il irrigue le ligament de la tête fémorale. Le rameau ascendant croise médialement le fémur et les muscles de la fosse trochantérique. Il va jusque près de la tubérosité ischiatique en donnant des branches à la partie proximale des muscles adducteurs et fémoraux caudaux. Le rameau profond passe entre les muscles obturateurs externes et carré fémoral puis descend caudalement au fémur pour se distribuer aux muscles fémoraux caudaux. Il anastomose ses divisions à celle de l'artère circonflexe latérale de la cuisse. Enfin, le rameau transverse, est nettement descendant, où il constitue la véritable continuation de l'artère circonflexe médiale de la cuisse(36).

**1-2-2- Artère fémorale :** L'artère fémorale constitue l'axe dont provient l'irrigation sanguine de la cuisse.

- **Origine :** Elle prolonge l'artère iliaque externe au-delà de la lacune vasculaire, qui marque donc la limite des vaisseaux. Toutefois, en raison de son volume et de sa naissance au voisinage immédiat de ce passage, l'artère profonde de la cuisse constitue un repère souvent considéré comme plus évident (20).

-**Trajet- Rapports :** Longée à son bord caudal par la veine homonyme, l'artère fémorale occupe avec elle une gaine conjonctive qualifiée de canal fémoral, étendue de la lacune

vasculaire à la partie distale du muscle grand adducteur de la cuisse et inégalement différenciée selon le niveau et l'espèce. Ainsi accompagnée, l'artère se porte en direction distale, caudale et un peu latéral pour croiser le bord médial du fémur vers son tiers distal et atteindre l'origine du muscle gastrocnémien, entre les deux chefs duquel elle se continue par l'artère poplitée. Elle passe entre ses deux branches d'origine puis à sa face profonde. Dans cette première partie de son trajet, elle passe crânialement au muscle pectiné, à la face médiale des muscles ilio-psoas puis vaste médial. Elle est accompagnée à son bord crânial, sur une longueur variable avec l'espèce, par le nerf fémoral puis le début du nerf saphène. Elle présente en outre un rapport important avec les nœuds lymphatiques ilio-fémoraux (ou inguinaux profonds), lesquels sont petits et très inconstants et bien plus haut situés, contre les vaisseaux iliaques externes. L'artère fémorale devient ensuite profonde, entre les muscles vaste médial et adducteurs de la cuisse. Elle passe alors contre le fémur dans un anneau fibreux qui semble la protéger des compressions dues aux contractions musculaires, au bord distal de cette insertion, entre les muscles grand adducteur et semi-membraneux. Elle atteint ainsi la partie distale de la région fémorale caudale, contre la surface poplitée du fémur, où sa partie terminale devient voisine du nerf sciatique (ou du nerf tibial, selon l'espèce). Ce dernier segment, qui va de l'anneau fibreux du grand adducteur au muscle gastrocnémien, est plus court où il est considéré comme la partie initiale de l'artère poplitée (7).

- **Distribution** : L'artère fémorale fournit les artères circonflexes iliaques superficielles, circonflexe latérale de la cuisse, saphène, nourricière du fémur, descendante du genou et une ou plusieurs artères caudale de la cuisse.

**1-2-2-1- Artère circonflexe latérale de la cuisse** : Cette artère, anciennement grande musculaire antérieure ou fémorale crâniale, elle naît directement sur la partie proximale de l'artère fémorale. Elle se porte en direction dorso-crâniale et un peu latéral pour passer entre les muscles droit de la cuisse et vaste médiale, où elle se divise généralement en trois rameaux : ascendant, transverse et descendant. Le rameau ascendant passe entre les muscles ilio-psoas et droit de la cuisse, devant l'extrémité proximale du fémur et donne plusieurs ordres de branches. Les unes contournent dorsalement le col du fémur et s'anastomosent à celles de l'artère circonflexe médiale en concourant à l'irrigation de la capsule coxo-fémorale et des muscles qui l'entourent. D'autres vont à la partie terminale du muscle ilio-psoas. D'autres enfin vont à la face profonde des muscles sartorius et tenseur du fascia lata, ainsi qu'à la peau sus-jacente. Le rameau transverse fait aussi défaut parfois chez les petits Ruminants. Il se porte latéralement à la face profonde du muscle droit de la cuisse et donne des branches aux muscles vastes intermédiaire et latéral. Ses divisions contournent ensuite le



fémur latéralement pour aller s'anastomoser à celles de l'artère circonflexe médiale. Le rameau descendant peut provenir parfois directement de l'artère fémorale. Il se porte en direction distale sous le muscle droit de la cuisse puis entre celui-ci et le vaste latéral avec la principale division du nerf fémoral. Il va jusqu'au voisinage de la rotule en donnant des branches aux autres constituants du quadriceps fémoral ainsi qu'au muscle tenseur du fascia lata (38).

**1-2-2-2- Artère saphène :** Cette artère présente de grandes variations interspécifiques. Son volume relatif est moindre chez les Ruminants ; où l'artère tibiale crâniale est plus nettement prépondérante dans l'irrigation du pied.

L'artère saphène naît sur la fémorale au niveau où celle-ci devient profonde, à peu près en regard de la pointe distale du triangle fémoral. Elle croise la face médio-crâniale des muscles grands adducteur et semi-membraneux puis, accompagnée par la veine saphène médiale et le nerf saphène, devient superficielle en passant entre les parties distales des muscles sartorius et gracile, parfois même à travers ce dernier. Elle descend ensuite avec la veine et le nerf satellites, sous la peau de la région médio-caudale du genou puis à la face médiale de la jambe, en regard du muscle fléchisseur latéral des orteils. Elle se divise près de l'articulation cruro-tarsienne, à la face plantaire du tendon de ce dernier muscle, en deux artères plantaires, dont la description sera faite avec celle des autres artères du pied. Dans sa partie initiale, l'artère saphène donne des rameaux grêles et variables à la terminaison des muscles longs adducteurs, semi-membraneux et gracile, ainsi qu'à la peau et aux plans sous-jacents de la face médiale du genou. Dans la partie proximale de la jambe est émis un rameau crânial qui croise obliquement la face médiale du tibia en direction de la face dorsale du tarse. Dans les espèces où existe ce rameau crânial, on qualifie de rameau caudal la partie de l'artère saphène située au-delà de son émission. Près du tarse, l'artère saphène (ou son rameau caudal) fournit encore des rameaux calcanéens qui alimentent un réseau calcanéen (Rete calcanéum) ainsi que, des rameaux malléolaires médiaux pour les plans superficiels de cette région (33).

**1-2-2-3- Artère nourricière du fémur :** La principale artère nourricière du fémur naît directement sur l'artère fémorale. Elle est émise au voisinage de la traversée musculaire, près du bord médial du fémur, plus distalement chez les Ongulés. Chez ces derniers, son trajet est ascendant et bref (21).

**1-2-2-4- Artère descendante du genou :** Son origine est plus variable mais en général plus distale. Elle se porte en direction disto-crâniale au bord caudal du muscle vaste latéral, entre ce muscle et le semi-membraneux en leur donnant des rameaux ainsi qu'aux parties distales des muscles sartorius et droit de la cuisse. Certains rameaux peuvent s'anastomoser à ceux de

l'artère circonflexe latérale de la cuisse et d'autres à eux de l'artère proximale médiale du genou. Les terminaisons se distribuent à la région patellaire et à la face médiale de l'articulation du genou ; certaines vont jusque dans le corps adipeux infrapatellaire (21).

**1-2-2-5- Artère caudale de la cuisse :** Les rameaux perforants de l'artère profonde de la cuisse sont très faibles ou absents et la région caudale de la cuisse est irriguée par de multiples artères directement issues de la fémorale. Ces dernières sont particulièrement développées dans la partie distale de la région, dont les masses musculaires sont infiniment plus puissantes. Chez les ruminants, la plus importante prend origine au bord dorso-caudal de l'artère fémorale, juste au-dessus du muscle gastrocnémien. Elle marque à cet endroit la limite entre les artères fémorale et poplitée, ce qui lui avait anciennement valu le nom d'artère fémoro-poplitée. Chez les Ongulés, elle est de loin la plus forte, de sorte que les autres sont considérées comme des rameaux musculaires innominés. Cette artère caudale de la cuisse se porte au bord caudal du muscle gastrocnémien, entre les muscles semi-membraneux et semi-tendineux d'une part, glutéo-biceps de l'autre. Elle se divise bientôt en deux rameaux, qui peuvent parfois naître séparément sur l'artère fémorale. Le rameau ascendant, souvent double, voire triple, s'élève entre les muscles précités, auxquels il donne de nombreuses divisions ; il anastomose ses branches ultime à celles des artères glutéale caudale, circonflexe médiale de la cuisse, voire obturatrice. Une très grêle branche remonte en outre le long du nerf sciatique. Le rameau descendant donne à son origine quelques petites branches aux nœuds lymphatiques poplités et aux muscles voisins. Il descend entre les muscles gastrocnémien et glutéo-biceps, avec la veine saphène latérale et le nerf cutané sural caudal. Ses principales divisions (Rameau suraux) se distribuent aux deux chefs du gastrocnémien et au muscle fléchisseur superficiel des orteils. Sauf chez les Ruminants, où elle s'épuise dans ce dernier, sa partie distale s'anastomose aux rameaux ultimes de l'artère saphène. Il rejoint le nerf tibial et l'accompagne entre les deux chefs du muscle gastrocnémien puis jusqu'à la partie distale de la jambe, où il s'anastomose avec l'artère saphène. Cette artère satellite du nerf tibial était anciennement nommée artère tibiale récurrente(2).

**1-2-3- Artère de la jambe:** Mises à part les artères saphène et fémorale caudale, déjà décrites, la jambe est irriguée par l'artère poplitée, continuation de l'artère fémorale et par ses deux divisions terminales, les artères tibiales caudales et crâniale (41).

**1-2-3-1- Artère poplitée :** Cette grosse artère fait suite à l'artère fémorale et s'engage entre les deux ventres du muscle gastrocnémien pour passer à la face caudale de l'articulation fémoro-tibiale (41).

**a- Origine :** On admet que la démarcation entre les artères fémorale et poplitée est fournie par l'émission de l'artère fémorale caudale. Celle-ci située tout près du bord proximal du muscle gastrocnémien et à une distance relativement courte de l'anneau fibreux que traverse l'artère fémorale contre le fémur.

**b- Trajet- Rapport :** D'abord située entre le fémur et le muscle semi-membraneux puis dans le losange poplité, l'artère poplitée se trouve presque d'emblée au contact du muscle gastrocnémien, où elle est, comme la partie terminale de l'artère fémorale, très profondément cachée sous la masse des muscles caudaux de la cuisse. Elle s'engage entre les deux chefs du gastrocnémien puis passe entre le muscle fléchisseur superficiel des orteils et le chef médial. Elle se trouve là dans la fosse intercondyloire du fémur, où elle se plaque contre la capsule de l'articulation du genou et atteint le bord proximal du muscle poplité. Elle passe entre ce muscle et la partie distale de la capsule articulaire du genou pour se terminer contre la face caudale du tibia, près du bord latéral de cet os. Dans tout son trajet, l'artère poplitée est longée à son bord latéral par la veine homonyme. Elle est aussi accompagnée par le nerf tibial de moins près et seulement jusqu'au bord proximal du muscle poplité (22).

**c- Distribution :** Les collatérales de l'artère poplitée sont pour la plupart destinées à l'articulation du genou et aux tissus périarticulaires. Les seuls rameaux musculaires se distribuent aux muscles triceps sural et fléchisseur superficiel des orteils : ce sont les artères surales, variable d'une espèce à l'autre par leur nombre, leur niveau d'émission et leur volume. Les rameaux articulaires sont en principe au nombre de cinq.

**-1 et 2.** Les artères proximale du genou, médiale et latérale, contournent chacune l'un des condyles du fémur à la surface de la capsule articulaire et se distribuent à la face correspondante de l'articulation du genou en donnant quelques divisions aux terminaisons adjacentes des muscles de la cuisse. La médiale est grêle, parfois absente, et la latérale provient le plus souvent de l'artère caudale de la cuisse.

**-3.** L'artère moyenne du genou naît à la face crâniale de la poplitée, dans la fosse intercondyloire. Elle pénètre entre les deux condyles du fémur et se distribue aux ligaments croisés et aux parties profondes de l'articulation fémoro-tibiale.

**- 4 et 5.** Les artères distales du genou, médiale et latérale, sont en général plus faibles que les proximales. Chacune contourne le condyle correspondant du tibia et se distribue à la face adjacente du genou, où ses principales divisions passent à la face profonde du ligament collatéral. Les diverses artères du genou s'anastomosent à celles des régions voisines, en particulier aux rameaux de la descendante du genou pour les médiales et à ceux des récurrentes tibiales pour les latérales. Elles s'anastomosent aussi entre elles pour former le

réseau articulaire de genou dont une partie plus riche et plus superficielle constitue à la face crâniale de la région le réseau patellaire (Rete patellaire) (15).

**1-2-3-2- Artère tibiale caudale :** Cette artère présente un développement inverse de celui de la saphène. Elle est ainsi faible ou très faible.

**a- Trajet- Rapports :** Elle aboutit à la face médio-plantaire de la cheville et se termine sous le réticulum. L'artère tibiale caudale présente la même situation mais, beaucoup plus grêle, s'épuise dans les muscles fléchisseurs profonds des orteils et n'atteint pas la région du tarse. Toutefois, elle entretient à sa partie distale des anastomoses avec les artères interosseuses de la jambe et surales, qui semblent la plonger. Celle qu'on qualifie de tibiale caudale prend chez eux naissance au bord proximal du muscle poplité et passe à sa face caudale avant d'aller s'épuiser dans les muscles fléchisseurs profonds des orteils (12).

**b- Distribution :** Les rameaux de l'artère tibiale caudale sont aussi variables d'une espèce à l'autre que son volume et l'étendue de son territoire. En dehors de celles qu'elle donne aux muscles fléchisseurs profonds des orteils. C'est chez l'Homme que se trouvent les rameaux les plus caractéristiques, dont certains seulement existent chez les Ongulés. Le premier est le rameau circonflexe de la fibula, qu'on ne retrouve que chez le Porc. Il contourne latéralement l'extrémité proximale de la fibula et concourt à l'irrigation des muscles péroniers. Le second est l'artère nourricière du tibia, qui n'a cette même origine que chez les Equidés. Le plus fort et le plus long est l'artère péronière, qui n'a d'équivalent partiel que chez les Ruminants sous forme de l'artère interosseuse de la jambe ; celle-ci provient chez ces animaux de la tibiale crâniale, avec laquelle nous la décrivons. Elle court à la face caudale de la membrane interosseuse de la jambe jusqu'au tarse et émet avant d'atteindre celui-ci des rameaux dont nous retrouverons les équivalents sur l'artère interosseuse de la jambe des Ruminants. De tels rameaux en proviennent aussi chez les Ruminants, mais de façon indirecte, par l'intermédiaire d'anastomoses avec les artères surales (38).

**1-2-3-3- Artère tibiale crâniale :** C'est l'artère qui irrigue la région crâniale de la jambe et alimente le système dorsal des artères du pied. Elle continue directement la poplitée, dont elle est très loin la plus forte sinon l'unique terminale.

**a- Origine :** Si la démarcation entre les artères poplitée et tibiale crâniale est nettement indiquée chez les Ongulés par la naissance de l'artère tibiale caudale. C'est pourquoi nous considérerons que dans ces espèces, l'artère poplitée devient tibiale crâniale au bord distal du muscle poplité.

**b- Trajet- Rapports :** Accompagné sur tout son trajet par la ou les veines homonymes, l'artère tibiale crâniale passe d'abord en direction disto-latérale caudalement au tibia, sous la

partie initiale du muscle fléchisseur latéral des orteils pour atteindre l'extrémité proximale de l'espace interosseux de la jambe. Elle traverse la membrane interosseuse, en longe la face crâniale sur une distance variable puis s'applique contre la face latérale du tibia, entre cet os et les muscles jambiers crâniens. Les différences de développement de ces derniers entraînent de légères variations des rapports, qui seront précisés avec les particularités spécifiques. En règle générale, ces rapports s'établissent avec les muscles tibial crânial et long extenseur des orteils. Dans la partie distale de la jambe, l'artère arrive à la face crâniale du tibia et se place au bord médial du tendon du muscle long extenseur des orteils. Accompagnant ainsi les tendons des muscles jambiers crâniens, l'artère passe avec eux sous le réticulum crural des extenseurs puis se continue à la face dorsale du tarse. Par convention, elle change de nom en regard de l'articulation cruro-tarsienne, au-delà de laquelle elle devient l'artère dorsale du pied (7).

**c- Distribution :** Aucune des collatérales de l'artère tibiale crâniale n'existe dans toutes les espèces, mais la systématisation en est relativement simple. En principe, ce vaisseau fournit dans sa partie initiale, les artères récurrentes tibiales, caudale et crâniale ; dans sa partie intermédiaire, des rameaux musculaires, les artères nourricières des os de la jambe, un rameau superficiel et l'artère interosseuse de la jambe ; dans sa partie distale, les artères malléolaires crâniens, latérales et médiales. L'artère récurrente tibiale crâniale manque habituellement chez les petits Ruminants. Les artères nourricières du tibia et de la fibula ont une origine variable avec l'espèce. Celle de la fibula disparaît avec cet os. Elles peuvent aussi naître séparément, un peu plus loin sur la tibiale crâniale. Chez les Ruminants enfin, l'artère nourricière du tibia est émise par la tibiale crâniale vers le tiers proximal du tibia, tout près de l'interosseuse de la jambe, avec laquelle elle fait parfois tronc commun. Elle peut aussi venir de la récurrente tibiale crâniale chez les Ruminants. Le rameau superficiel présente un développement très variable mais il est, au moins en partie, satellite du nerf péronier superficiel. Il donne de multiples divisions musculaires et seulement grêles, il se continue au-delà du tarse et fournit de faibles artères digitales communes dorsales. L'artère interosseuse de la jambe est la persistance du vaisseau le plus primitif de ce segment. Chemin faisant, elle donne des rameaux musculaires, les artères nourricières du tibia et de la fibula et à sa partie distale deux rameaux :

- **Rameau perforant**, parfois double, qui traverse la membrane interosseuse et va s'anastomoser à la terminaison de l'artère tibiale caudale. Au même niveau et souvent sur ce dernier rameau naissent les rameaux malléolaires médiaux et latéraux. Bien que plus grêle, l'artère interosseuse présente à peu près la même disposition mais, en l'absence de la fibula et la membrane interosseuse, elle longe simplement le bord latéral du tibia l'artère nourricière de

cet os naît assez souvent sur sa partie initiale. Elle court à la face caudale de la ligne des soudures des deux os de la jambe et se distribue entièrement aux muscles fléchisseurs profonds des orteils. En l'absence de l'artère interosseuse, un rameau interosseux, qui serait mieux nommé rameau perforant. Il est émis par la partie distale de la tibia crâniale, traverse la membrane interosseuse et va s'anastomoser à la partie distale des artères caudales de la cuisse et saphène. Les artères malléolaires crânielles, médiale et latérale ne sont bien développées que chez les Ruminants. Elles naissent à la partie distale du tibia et se portent chacune sur la malléole correspondante pour alimenter le réseau malléolaire (Rete malléolaire), lui-même raccordé à celui qui entoure le tarse (7).

**1-2-4- Artères du pied :** Le pied, est irrigué par deux séries d'artères, l'une dorsale et l'autre plantaire. Chacun de ces deux ensembles comporte dans le métapode deux plans d'artères, l'un superficiel, accompagnant les tendons et l'autre profond, longent les espaces intermétatarsiens. Le premier est celui des artères digitales communes, dorsales et plantaires. Le second est celui des artères métatarsiennes, dorsales et plantaires.

Conformément à la règle générale, les artères les plus importantes sont placées sur les faces de flexion des articulations. Mais comme la flexion du tarse se fait en direction dorsale et celle des doigts en sens inverse, les artères les plus volumineuses sont à la face dorsale du tarse et du métatarse, alors que celles des doigts sont disposées comme dans la main, les plus fortes étant plantaires. La continuité entre ces deux ordres de vaisseaux dominants est assurée par un très grand développement des artères perforantes qui dévient le cours du sang de la face dorsale à la face plantaire du métatarse ou encore par celui des artères interdigitales les modalités de cette remarquable adaptation fonctionnelle seront détaillées avec les particularités spécifiques. Il nous reste à indiquer ici comment sont alimentés les systèmes plantaire et dorsale (38).

**1-2-4-1- Artères de la face plantaire :** La face plantaire du pied est toujours irriguée à partir de deux artères plantaires, une médiale et une latérale, qui procèdent de la bifurcation terminale de l'artère tibia caudale ou du rameau caudal de l'artère saphène). Située en regard du sustentaculum tali, cette bifurcation donne deux artères à peu près égales chez les Ruminants, alors que l'artère plantaire correspondante et sa veine satellite, à la surface de cette gaine. L'artère médiale se termine à la base du tarse par un rameau superficiel et un rameau profond. Le rameau superficiel passe au bord médial ou à la face plantaire des tendons fléchisseurs des orteils et fournit les artères digitales communes plantaires. Il est grêle chez les Ruminants. Le rameau profond s'incurve pour passer à la face plantaire de la partie proximale du métatarse et va concourir à former l'arcade plantaire IV. Elle se porte toujours à

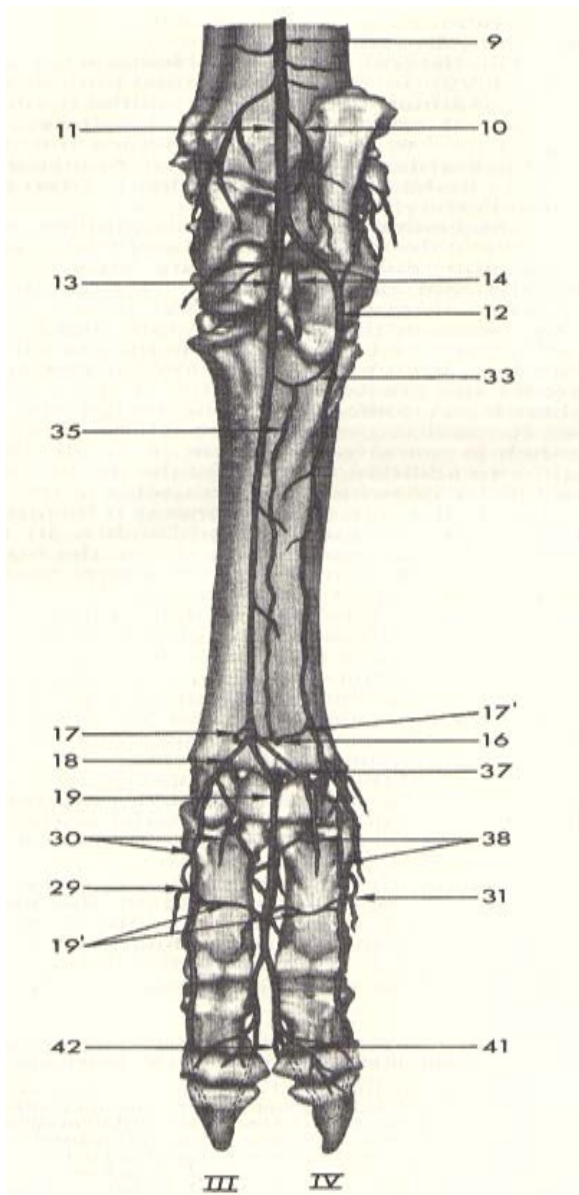
la face plantaire du métatarse et concourt directement ou indirectement à former l'arcade plantaire, cette arcade à une constitution variable. Formée en principe par les rameaux profonds des deux artères plantaires, elle est renforcée par l'artère tarsienne perforante. Ces rameaux de renforcement sont fournis directement par l'artère dorsale du pied. De l'arcade plantaire partent les artères métatarsiennes plantaires (2).

**1-2-4-2- Artères de la face dorsales :** Les artères digitales communes dorsales rudimentaires chez les Ruminants sont fournies par le rameau superficiel de l'artère tibiale crâniale. Les artères métatarsiennes dorsales proviennent de l'artère dorsale du pied, qui fournit en outre un ou plusieurs rameaux, variables avec l'espèce, pour renforcer le système plantaire (10).

**1-2-4-3- Artère dorsale du pied :** Cette artère est la continuation directe de la tibiale crâniale au-delà de l'interligne tibio-tarsien. Accompagnée par la veine homonyme et le nerf péronier profond, elle descend à la face dorsale du tarse, entre la capsule articulaire et les tendons extenseurs des orteils. Elle atteint ainsi le voisinage de la jonction tarso-métatarsienne. Elle se poursuit directement par l'artère métatarsienne dorsale III. Dans son trajet, elle a émis les collatérales suivantes :

- l'artère tarsienne latéral se ramifie à la face latérale du tarse en s'anastomosant ses divisions à celles des artères voisines (malléolaire latérale, plantaire latérale, rameau calcanéens, artère arquée).
- l'artère tarsienne médiale se distribue de même à la face médiale du tarse.
- l'artère tarsienne perforante passe entre les os naviculo-cuboïde et cunéiformes puis entre les extrémités adjacentes des os métatarsiens. Elle aboutit à l'arcade plantaire.

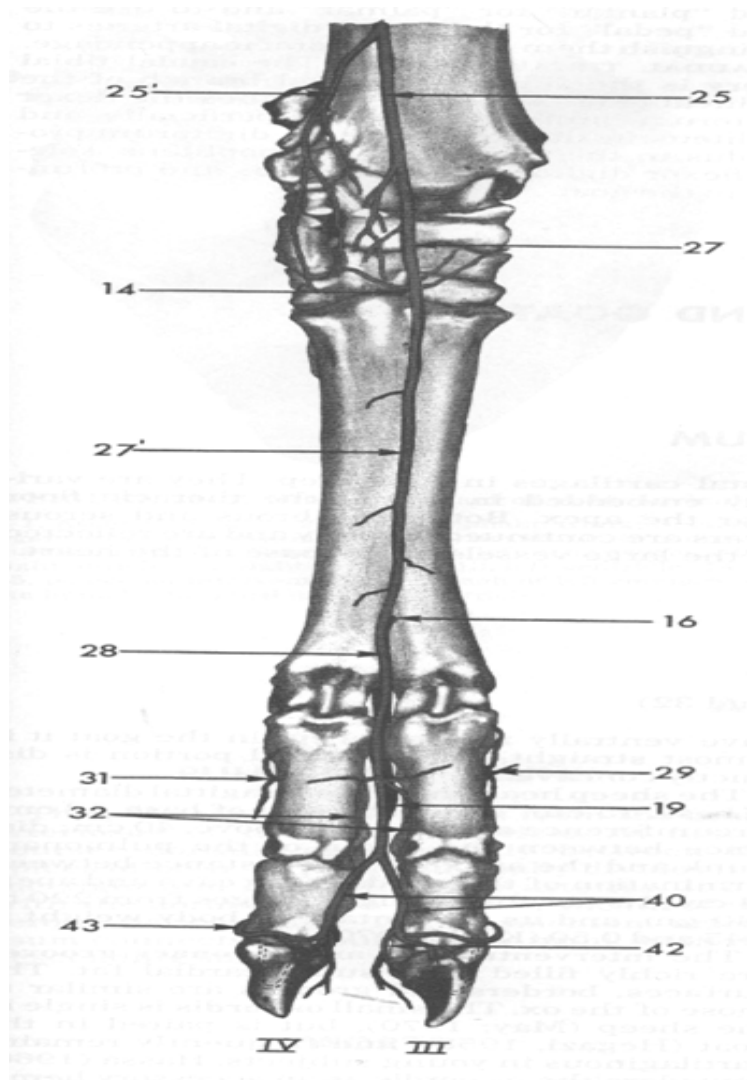
Quant à l'artère arquée décrit une courbe à convexité distale au voisinage de l'interligne tarso-métatarsienne figure 21 (21), 22 (21), 23 (21). De sa convexité naissent les artères métatarsiennes dorsales, dont la première émise marque la limite de l'artère dorsale du pied : L'artère métatarsienne dorsale III continue directement le dorsal du pied, qui ne fournit pas d'artère arquée (10).



- 9- Artère saphène
- 10- Branches malléolaires médiale
- 11- Continuation de l'artère saphène
- 12- Artère plantaire latérale
- 13- Artère plantaire médiale
- 14- Branche perforante proximale
- 16- Branche perforante distale
- 17- Arcade plantaire superficielle
- 17'- Arcade plantaire profonde
- 18- Artère plantaire commun du doigt II
- 19- Artère plantaire commun du doigt III
- 19'- Branche plantaire du phalange proximale
- 29- Artère digité dorsale médiale abaxiale III
- 30- Artère digitée plantaire propre II et III
- 31- Artère digitée dorsale latérale abaxiale IV
- 33- Arcade plantaire proximale profonde
- 35- Artère plantaire métatarsale III
- 37- Artère digitée plantaire commun IV
- 38- Artère digitée plantaire propre IV et V
- 41- Branche de la région bulbaire
- 42- Artère digitée plantaire propre IV axial

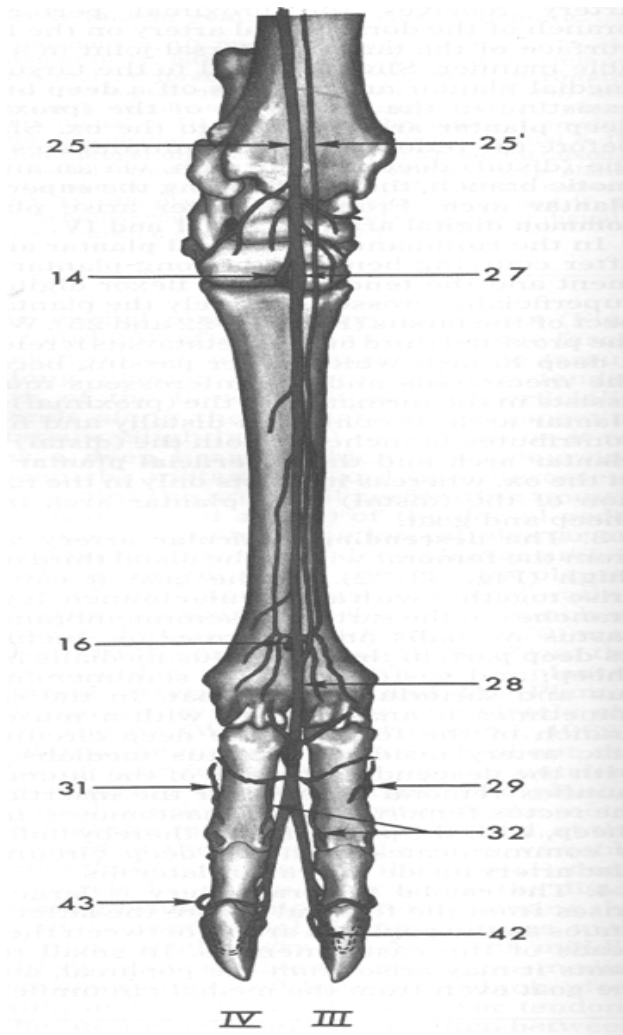
**Figure 21** : Artères de la partie distale de la face plantaire du membre pelvien chez la chèvre (21).





- 14- Branche perforante proximale
- 16- Branche perforante distale
- 19- Artère plantaire commun du doigt III
- 25- Artère tibiale crâniale
- 25'- Branche superficielle de l'artère tibiale crâniale
- 27- Artère dorsale du pied
- 27'- Artère métatarsale dorsale III
- 28- Artère digité dorsale commun III
- 29- Artère digité dorsale médiale abaxiale III
- 31- Artère digité dorsale latérale abaxiale IV
- 32- Artère digitée dorsale propre III et IV
- 40- Artère digitée plantaire III et IV
- 42- Artère digitée plantaire propre III
- 43- Branche dorsale du phalange moyen

**Figure 22** : Artères de la partie distale de la face dorsale du membre pelvien chez la chèvre (21).



- 14- Branche perforante proximale
- 16- Branche perforante distale
- 19- Artère plantaire commun du doigt III
- 25- Artère tibiale crâniale
- 25'- Branche superficielle de l'artère tibiale crâniale
- 27- Artère dorsale du pied
- 28- Artère digité dorsale commun III
- 29- Artère digité dorsale médiale abaxiale III
- 31- Artère digité dorsale latérale abaxiale IV
- 32- Artère digitée dorsale propre III et IV
- 42- Artère digitée plantaire propre III
- 43- Branche dorsale du phalange moyen

**Figure 23** : Artères de la partie distale de la face dorsale du membre pelvien chez la brebis (21).

**2- Veines du membre pelvien** (Veine iliaque externe et iliaque commune) : Le sang revient du membre pelvien par deux voies : celle des veines profondes, satellite des artères et celle des veines superficielles qui sont les deux veines saphènes, une médiale et l'autre latérale. Ces deux ordres de vaisseaux prennent ensemble origine dans les veines du pied (2).

**2-1- Veines du pied** commencent dans les organes internes des ongles par des réseaux (arcade terminale, réseau phalangien, réseau chorial avec ses subdivisions). Ces réseaux sont drainés dans chaque doigt par deux arcades, une axiale et l'autre abaxiale, plus forte qui unissent les veines digitales propres dorsales et plantaires et équivalent à des veines coronales (12).

**2-1-1-Veines de la face dorsale** : Chaque doigt n'a qu'une très courte veine digitale propre dorsale axiale, qui converge vers celle du doigt opposé et la rejoint en regard de l'extrémité distale de la phalange proximale pour former la veine digitale commune dorsale III.

Volumineuses, cette dernière reçoit, entre les branches du tendon du muscle extenseur commun des doigts la veine interdigitale de son homologue plantaire, passe à la face dorsale du boulet, où elle émet la veine métatarsienne dorsale III puis se dévie un peu latéralement. Au tiers distal du métatarse, elle est rejointe par la veine digitale commune dorsale IV, qui vient de l'arcade plantaire, profonde distale en contournant le bord latéral de l'os métatarsien IV. Chez les Bœuf, elle peut aussi recevoir une grêle veine digitale commune dorsale II, qui répète du côté médial la disposition précédente. Inconstante chez le Bœuf et rare chez le Mouton, cette veine manque chez la Chèvre. A partir de cette confluence, la veine digitale commune dorsale III devient la racine crâniale de la veine saphène latérale, que renforce devant le tarse une anastomose de la veine dorsale du pied. La veine métatarsienne dorsale III, bien que grêle, et souvent double, ses divisions encadrant l'artère homonyme. Elle reçoit de l'arcade plantaire profonde distale le rameau perforant distal et se continue, devant le tarse, par la veine dorsale du pied. Celle-ci, se renforce de la veine tarsienne perforante, qui lui vient de l'arcade plantaire profonde (proximale) par le canal tarsien et souvent, des veines tarsiennes, latérale e médiale ; normalement double, elle se continue dans la jambe par la veine tibiale crâniale (7).

**2-1-2- Veines de la face plantaire** : Les veines digitales propres plantaires sont deux dans chaque doigt. Les veines axiales III et IV sont courtes. Elles s'unissent entre les deux doigts mais la veine digitale commune plantaire III, qui leur fait suite est grêle, une grande part de leur sang étant détournée vers la veine digitale commune dorsale III par la veine interdigitale et vers les veines abaxiales par les rameaux plantaires de la phalange proximale. La veine digitale commune plantaire III passe en surface entre les deux ergots puis se continue au bord

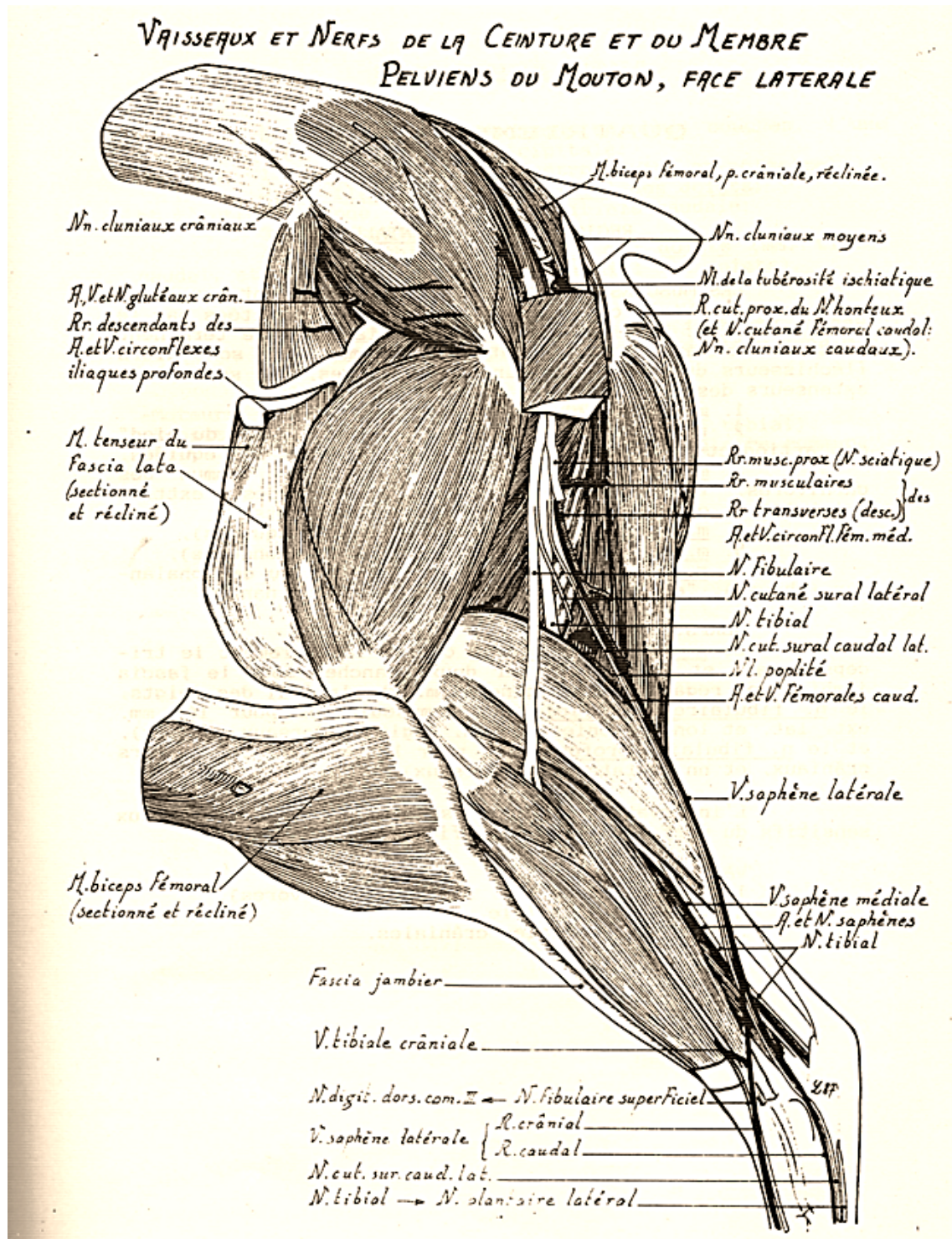
médial des tendons fléchisseurs par la racine superficielle de la veine plantaire médiale, cette dernière manque chez les petits Ruminants ; en son absence, la veine digitale commune plantaire III rejoint la terminaison de son homologue plantaire IV. Les veines digitales plantaires propres abaxiales III et IV sont relativement longues. Elles montent sur le côté des doigts en suivant les artères comme celles de la main. Au niveau du boulet, chacune d'elle reçoit des tissus porteur de l'ergot correspondant une petite veine qui représente la veine digitale propre axiale II (doigt médial) et V (doigt latéral). Au-delà de cette jonction, elle devient la veine digitale commune plantaire II (côté médial) ou IV (côté latéral). En négligeant les anastomoses entretenues par la veine médiale II avec la racine superficielle de la veine plantaire médiale et, de façon très inconstante par la veine latérale IV avec un grêle affluent distal de la veine plantaire latérale, on peut considérer que ces deux veines se terminent par une forte anastomose transverse qui constitue l'arcade plantaire profonde distale. Cette arcade est située vers le quart distal de l'os métatarsien III-IV, entre celui-ci et les muscles interosseux. Chacune de ses extrémités reçoit la veine digitale commune plantaire correspondante et émet d'autre part, comme déjà dit, une veine digitale commune dorsale (IV, forte et constante, latéralement, et du côté médial, II, très grêle, inconstante chez le Mouton, absente chez la Chèvre). Cette arcade communique aussi avec la veine digitale commune dorsale III par le rameau perforant distal, à travers le canal distal du métatarse. Enfin, de ses extrémités s'élèvent les veines métatarsiennes plantaires. De celles-ci, la veine III est très faible, souvent incomplète ou absente. Les deux autres (II et IV) sont fortes mais variables, l'une des deux étant prépondérante, voire seule présente chez le Mouton et la Chèvre. Anastomosées de façon irrégulière, elle monte entre l'os métatarsien III et IV et le muscle interosseux et, tout près du tarse, forment l'arcade plantaire profonde (proximale) qui délègue à la veine dorsale du pied la veine tarsienne perforante. Cette arcade se continue latéralement par la racine caudale de la veine saphène latérale, elle-même anastomosée à la plantaire latérale. Son extrémité médiale forme la racine profonde de la veine plantaire médiale, qui rejoint à la face médio-plantaire du tarse la faible et inconstante racine superficielle. Les veines plantaires, médiales et latérales, sont à leur tour les racines de la veine saphène médiale (38).

**2-2- Veines superficielles** sont d'importance presque égale, la saphène latérale étant la plus forte (10).

**2-2-1- Veine saphène médiane** est dépourvue de racine crâniale, laquelle n'est représentée que par un refluent sans importance. Elle se forme à la face médio-plantaire du tarse par l'union des deux veines plantaires et monte au bord crânial du tendon calcanéen commun, où

elle est placée, du côté médial, entre l'artère saphène et le nerf tibial. Elles se séparent ensuite de ce dernier et croisent en compagnie de l'artère la surface de la partie distale du muscle gracile, dont elle reçoit de petits affluents. Elle passe enfin entre ce dernier et le muscle sartorius pour se jeter dans la veine fémorale un peu au-dessus du milieu de la cuisse (11).

**2-2-2- Veine saphène latérale** est volumineuse, bien visible sous la peau au niveau de la corde du jarret. Elle prend naissance un peu au-dessus du tarse par deux racines. La racine crâniale, la plus forte, continue directement la veine digitale commune dorsale III. Elle monte devant les tendons des muscles extenseurs des doigts, reçoit devant le tarse une anastomose de la veine dorsale du pied puis croise obliquement la face latérale du tarse en direction du tendon calcanéen commun. Avant d'atteindre celui-ci, elle est rejointe par la racine caudale. Plus faible que l'autre, cette dernière commence à l'extrémité latérale de l'arcade plantaire profonde, monte latéralement au calcaneus, envoie devant cet os une anastomose à la veine saphène médiale puis se joint à la racine crâniale figure 24 (28). La veine saphène latérale ainsi formée rejoint puis croise obliquement par dehors le tendon calcanéen commun pour passer au bord caudal du muscle gastrocnémien et pénétrer entre les muscles glutéobiceps et semi-tendineux. Elle délègue une anastomose à la veine caudale distale de la cuisse et se prolonge jusqu'à la veine circonflexe médiale de la cuisse en longeant le rameau descendant de l'artère correspondante (21).



**Figure 24 :** Veines de la face latérale du membre pelvien chez le mouton (28).

**2-3- Veines profondes** ne reçoivent, de sang provenant du pied que par la veine tibiale crâniale (25).

**2-3-1-Veines profondes de la jambe** : ce sont les veines tibiales, crâniale et caudale, qui confluent pour former la veine poplitée (40).

**2-2-1-1- Veine tibiale crâniale** est habituellement double sur la plus grande partie de son trajet, celle-ci accompagne l'artère homonyme entre les muscles crâniens de la jambe et le tibia, passe sous le tubercule de cet os qui représente l'extrémité proximale de la fibula puis se continue par la veine poplitée entre le tibia et le muscle poplité. Elle reçoit dans ce parcours :

**a-** Un peu au-dessus du tarse, un affluent « interosseux » qui vient de la région caudale de la jambe ;

**b-** Vers le milieu de la jambe, un affluent satellite du rameau superficiel de l'artère ;

**c-** Dans ces deux tiers proximaux, de multiples affluents musculaires dont le plus long la rejoint à la caudale de la tubérosité latérale du tibia ;

**d-** Enfin, à sa terminaison, la veine interosseuse de la jambe (11).

**2-2-1-2-Veine tibiale caudale** est faible, en grande partie suppléée par les veines saphènes (36).

**2-2-1-3- Veine poplitée** accompagne l'artère, au bord médial de laquelle elle se place et dont elle partage les rapports (32).

**2-3-2- Veines de la cuisse** : les veines de la cuisse ont pour collecteur axial la veine fémorale

**2-3-2-1- Veine fémorale** suit la face caudale de l'artère dans tout son trajet. A la limite de la veine poplitée, elle reçoit la veine caudale distale de la cuisse, très courte et dont les racines restent souvent séparées. La racine distale ou l'un de ses affluents rejoint au bord caudal du muscle gastrocnémien l'anastomose que lui envoie la veine saphène latérale. La racine proximale est anastomosée avec celle des veines circonflexe latérale de la cuisse et glutéale caudale. Il existe une ou deux autres veines caudales (moyenne et proximale) de la cuisse, de faible importance (2).

**2-3-2-2- Veine descendante du genou**, souvent double, rejoint la fémorale vers la mi-hauteur de la cuisse. A peine plus haut se termine la veine saphène médiale, déjà décrite (10).

**2-3-2-3- Veine circonflexe latérale de la cuisse** est volumineuse. Sa racine proximale, très développée, draine le muscle tenseur du fascia lata et les muscles qui entourent l'articulation coxo-fémorale. La racine distale draine comme les autres espèces le muscle quadriceps fémoral et la racine transverse, grêle, passe entre les muscles droits de la cuisse et vaste médial (15).

**2-3-2-4- Veine iliaque externe** très volumineux vaisseau, suit le bord caudal de l'artère et

passer avec elle entre les deux branches d'origine du muscle sartorius. Elle a comme affluent les veines profondes de la cuisse et pudendo-épigastrique (38).

**2-3-2-5- Veine profonde de la cuisse** presque, aussi grosse que la veine fémorale, aboutit à la veine iliaque externe. Elle résume les veines pudendo-épigastrique et circonflexes médiale de la cuisse chez le Mouton et chez la Chèvre (38).

**2-3-2-6- Veine circonflexe médiale de la cuisse** draine les muscles médiaux et caudaux de la cuisse par des racines qui accompagnent les rameaux de l'artère homonyme et dont la plus volumineuse, satellite du rameau transverse continue directement la veine saphène latérale (2).

**2-3-2-7- Veine pudendo-épigastrique** chez le Mouton et la Chèvre rejoint le plus souvent la veine profonde de la cuisse. Elle a pour racines les veines épigastriques caudales et honteuse externe et pour affluent la veine abdominale caudale (17).

**2-3-2-8- Veine épigastrique caudale** naît dans le muscle droit de l'abdomen, où ses racines s'anastomosent à celles de la veine épigastrique crâniale ; en générale double, elle passe ensuite avec l'artère à la face dorsale de ce muscle puis au bord médial de l'anneau inguinal profond mais elle reçoit en outre la veine crémastérique (20).

**2-3-2-9- Veine crémastérique** qui draine les enveloppes profondes du testicule et de son cordon et longe avec l'artère le muscle crémaster. Chez la Chèvre, cette dernière veine va souvent directement à la pudendo-épigastrique (33).

**2-3-2-10- Veine honteuse externe** est beaucoup plus grosse chez la femelle que chez le mâle, car ses racines drainent les mamelles ici très volumineuses. La veine épigastrique caudale, première de ses deux racines, s'anastomose à son homologue crânial et reçoit, entre autres affluents, ceux du prépuce. Elle est très volumineuse chez les femelles et devient chez elles la veine mammaire crâniale. L'autre racine est chez le mâle la veine scrotale ventrale, parfois double. Elle reçoit, outre les veines du scrotum, celle de la partie ventrale de périnée. Chez la femelle, c'est la veine labiale ventrale, dont les racines viennent de la vulve de la région rétro-mammaire mais qui draine surtout le quartier caudale de la mamelle, ce qui fait d'elle une veine mammaire caudale (47).

**2-3-2-11- Veine abdominale caudale** manque souvent chez le mouton et la chèvre et quand elle existe chez eux, son territoire est plus réduit que chez le Bœuf, limitée au muscle oblique interne de l'abdomen. Chez ces animaux, elle peut aboutir directement à la veine iliaque externe ou encore, chez la Chèvre, à la veine fémorale profonde (32).

**2-3-2-12- Veine iliaque commune** est aussi courte et qui résulte de la confluence des veines iliaques externe et interne et constitue l'une des racines de la veine cave caudale. Sa partie



initiale est placée dorso-caudalement à l'artère iliaque externe, entre celle-ci et l'artère iliaque interne. Elle est en rapport, sous le péritoine, avec les nœuds lymphatiques iliaques médiaux. Celle du côté droit est plus courte que celle de gauche. Elle croise en effet la face dorsale de l'artère iliaque externe pour atteindre la veine cave caudale alors que celle de gauche doit passer à la face dorsale de l'aorte pour la rejoindre. Toutefois, elle peut, par exception, manquer à gauche, les deux veines iliaques internes se terminant alors en commun sur l'iliaque externe droite. Elle a pour affluents habituels mais non constants la veine circonflexe iliaque profonde et la veine testiculaire ou ovarique gauche (7).

**2-3-2-13- Veine circonflexe iliaque profonde** est parfois double elle peut aussi aboutir à la veine cave caudale ; chez la Chèvre, elle peut aussi, par exception, aller à la veine iliaque externe (2).

**2-3-2-14- Veine testiculaire et la veine ovarique** gauche croisent la face ventrale de l'aorte après leurs parcours habituels dans le mésorchium proximal ou le mésovarium. Elles peuvent aussi aboutir à la veine cave caudale, avec une fréquence particulière pour la première chez la Chèvre, pour la seconde chez le Mouton, figure 25 (28). Elles reçoivent parfois au passage, surtout chez la Chèvre, la veine vésicale crâniale, qui passe par le ligament latéral de la vessie. Outre les affluents précités la veine iliaque commune reçoit la dernière veine lombaire et le plus souvent les deux dernières chez le mouton (2).

VAISSEUX ET NERFS DU BASSIN ET DU MEMBRE PELVIEN  
DU MOUTON, FACE MÉDIALE

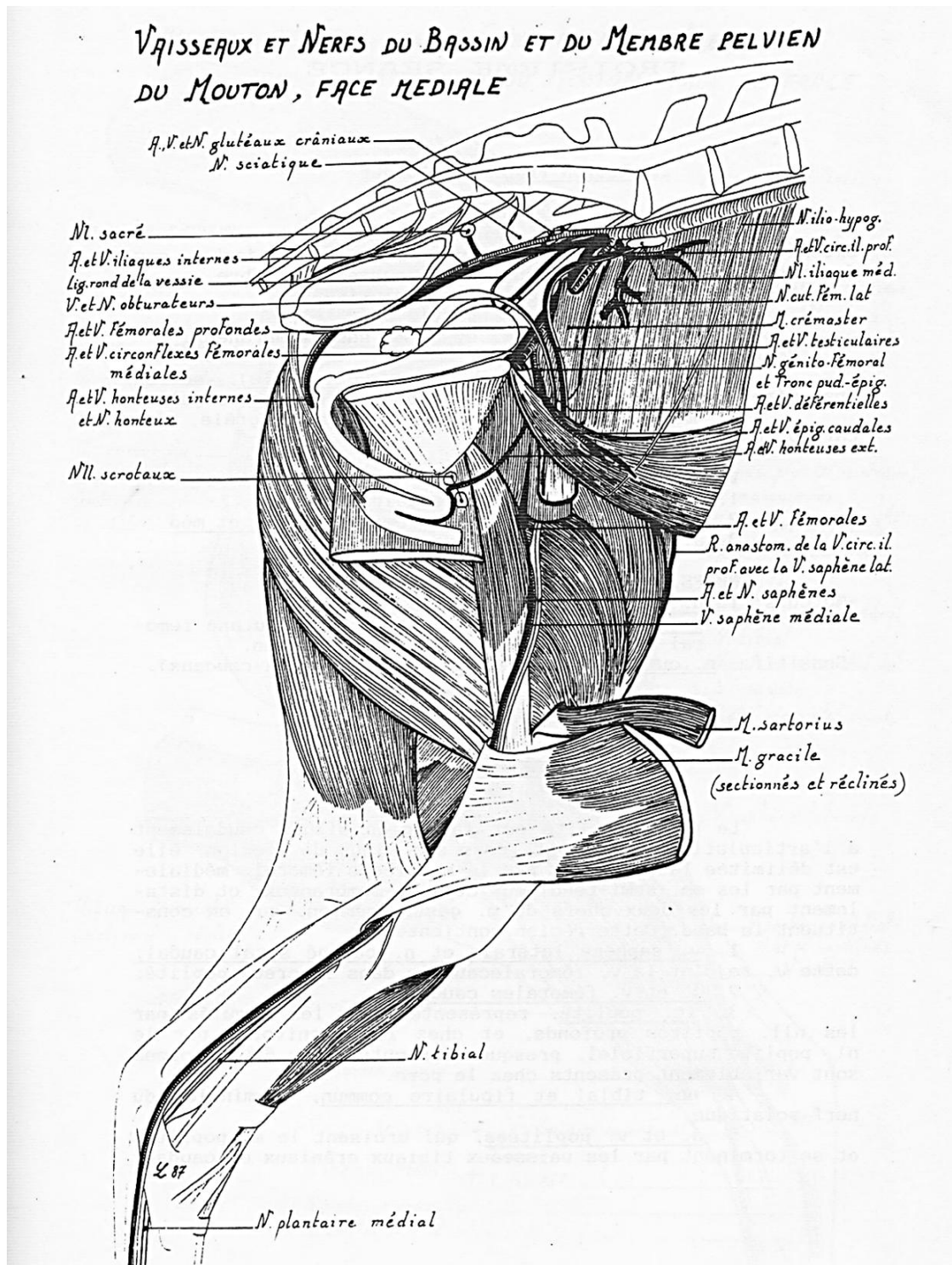


Figure 25 : Veines de la face médiale du membre pelvien chez le mouton (28).

**3- Les vaisseaux et les nœuds lymphatiques du bassin et membre pelvien :** Le membre pelvien est dépourvu de nœud lymphatique dans ses parties distales. Les vaisseaux lymphatiques du pied, de la plus grande partie de la jambe et d'une partie de la cuisse sont collectés par les nœuds lymphatiques poplités, situés dans la région du même nom. Du lymphocentre poplité, lympho est acheminée, avec celle qui provient directement des divers segments du membre, par deux voies différentes vers l'important confluent que constitue le lymphocentre ilio-sacral, situé près de la jonction lombo-sacral. La voie principale suit les vaisseaux fémoraux et iliaques externes et prend relais dans le lymphocentre ilio-fémoral, qui draine aussi les vaisseaux lymphatiques de la paroi abdominale. La deuxième voie est caudal et avec le relais du lymphocentre ischiatique, emprunte le détroit caudal du bassin et suit les parois de la cavité pelvienne. En outre, la peau et les plans superficiels de la plus grande partie du membre, du bassin et de l'abdomen sont drainés, comme les organes génitaux externes et les mamelles abdominales et inguinales, par le lymphocentre inguino-fémoral, lui-même tributaire du lymphocentre ilio-sacral, directement ou par l'intermédiaire du lymphocentre ilio-fémoral (2).

**3-1- Lymphocentre ilio-sacral :** cet important lymphocentre comporte quatre groupes de nœuds lymphatiques, dont un (iliaque latéral) inconstant (2).

**3-1-1- Nœuds lymphatiques iliaques médiaux** sont au nombre de deux, parfois trois, rarement un seul ; ils mesurent d'un à deux cm chacun. Leur situation en général, un est crânio-médial, voisin de la terminaison de l'aorte, et un autre caudo-latéral, au contact de l'artère circonflexe iliaque profonde voire, chez le mouton, du premier de nœud lymphatique ilio-fémoraux. Le territoire drainé par leurs afférents s'étend jusqu'au tarse. Leurs vaisseaux afférents viennent des muscles et articulations de la cuisse, du bassin et de la région sous-lombaire ainsi que, dans les deux sexes, de l'appareil génital, depuis les gonades jusqu'au début du sinus uro-génital, et en outre, de la vessie et de l'urètre. S'y ajoutent les vaisseaux efférents des trois autres groupes du même lymphocentre et ceux des lymphocentres inguino-fémoral, ilio-fémoral et ischiatique. Les vaisseaux efférents forment les racines du ou des troncs lombaires (38).

**3-1-2- Nœud iliaque latéral,** parfois double, est petit (un à trois cm) et peut manquer, d'un côté ou des deux (souvent absent chez le mouton, très rarement présents chez la chèvre. Il est situé en regard de la bifurcation de l'artère circonflexe iliaque profonde, au bord crânial de ce vaisseau (et non entre ses branches de division). Les vaisseaux afférents drainent la partie adjacente des muscles abdominaux ventraux, fémoraux crâniens et fessier profonds, l'os coxal et le péritoine. Ce nœud reçoit aussi parfois des efférents des nœuds lymphatiques

subiliaque et coxal. Les efférents se partagent entre les nœuds lymphatiques iliaques médiaux et ilio-fémoraux (38).

**3-1-3- Nœuds lymphatiques sacraux** sont bien développés et peu nombreux, le groupe crânial est toujours représenté par un seul nœud lymphatique impair, qui mesure environ un centimètre, se trouvent dans l'angle de séparation des deux artères iliaques internes, de part et d'autre des vaisseaux sacraux médians ou un peu plus latéralement. D'autres, plus petits, sont placés de façon variable et très irrégulière plus caudalement, d'un côté ou des deux, près de l'insertion du ligament sacro-sciatique ou sur le trajet des vaisseaux sacraux médians (sur le trajet de l'artère iliaque interne). Les vaisseaux afférents drainent les os, les ligaments et les muscles de la queue et de la croupe, le périnée et la vulve ou la racine du pénis, le sinus urogénital et ses annexes. Avec ceux des autres groupes de leur lymphocentre, ces nœuds lymphatiques participent aussi au drainage des autres viscères du bassin. Ils reçoivent enfin les efférents du lymphocentre ischiatique. Les vaisseaux efférents se partagent entre les nœuds lymphatiques. Iliques médiaux et ilio-fémoraux. Certains peuvent aller directement au tronc lombaire (7).

**3-1-4- Nœuds lymphatiques ano-rectaux** sont petits un à deux cm, sont deux ou trois de chaque côté du rectum, au bord crânial du muscle coccygien. Les plus médiaux sont placés à la face dorsale du rectum et de l'anus. D'autre, latéraux, sur les faces droite et gauche de ces organes, leur adhèrent intimement. Ils drainent la terminaison du côlon, le rectum et l'anus et envoient leurs efférents aux nœuds lymphatiques. Iliques médiaux (2).

**3-2- Lymphocentre ilio-fémoral** : ce lymphocentre ne possède que le volumineux nœud lymphatique ilio-fémoral et un petit et inconstant nœud lymphatique épigastrique.

**3-2-1- Nœud lymphatique ilio-fémoral** est très petits et souvent absent chez la chèvre. Chez le mouton, il est plus gros, double, voire triple, allongé (et non discoïde) contre l'extrémité distale de l'artère iliaque externe, devant l'entrée du bassin. Sa situation rend particulièrement impropre la synonymie «nœud lymphatique Inguinal profond» parfois utilisée à son sujet. Il est en effet situé sur le côté du détroit crânial du bassin, au bord crânial de l'artère iliaque externe, juste au-delà de l'artère circonflexe iliaque profonde. Il est ainsi aisément explorable sur le vivant par voie rectale. Ses vaisseaux afférents proviennent de la quasi-totalité des os, articulation, fascias, muscles et tendons du membre pelvien, des muscles abdominaux, du péritoine et des parties pelviennes de l'appareil urogénital, ainsi que des enveloppes profondes du testicule chez le mâle. Il reçoit aussi les efférents du nœud lymphatique épigastrique et d'autres issus des lymphocentres poplité, inguino-fémoral et ischiatique. Ses vaisseaux efférents se rendent aux nœuds lymphatiques iliaques médiaux et, pour quelques-

uns, directement au tronc lombaire (43).

**3-2-2- Nœud lymphatique épigastrique :** Il n'y a pas chez les petits ruminants.

**3-3- Lymphocentre inguino-fémoral :** la topographie de ses principaux groupes de nœud lymphatique (scrotaux ou mammaires et subiliaques) comme l'anatomie comparée rendent particulièrement impropre dans cette espèce le terme «inguinal superficiel» parfois utilisé comme synonyme pour ce lymphocentre, qui comporte en outre trois petits groupes de nœud lymphatique. Accessoires, eux aussi bien éloignés de la région inguinale (40).

**3-3-1- Nœuds lymphatiques scrotaux :** peuvent être deux ou trois de chaque côté mais on n'en trouve le plus souvent qu'un seul. Ils sont situés dorso-latéralement au pénis, caudalement à son inflexion sigmoïde et au cordon spermatique et sont couverts en partie par le muscle préputial caudal. Ils peuvent être palpés sur le vivant. Leurs vaisseaux afférents drainent le prépuce, le scrotum, la peau du périnée et de la face médiale de la cuisse et de la jambe, ainsi que le pénis et son muscle rétracteur. Les vaisseaux efférents vont aux nœuds lymphatiques iliaques médiaux (33).

**3-3-2- Nœuds lymphatiques mammaires :** sont plus gros chez la brebis que chez la chèvre mais disposés de la même façon dans les deux espèces. On trouve habituellement de chaque côté, tout près du plan médian et des vaisseaux mammaires caudaux, dorsalement à la partie caudale de la mamelle, un nœud lymphatique ovalaire ou un peu incurvé, long de trois cm environ et accompagné crânialement d'un plus petit, parfois de deux. Ils sont palpables sur le vivant, surtout lors d'altération pathologique. Leurs vaisseaux afférents viennent des deux quartiers homolatéraux de la mamelle (un entrecroisement pouvant exister pour les parties de la glande les plus voisines du plan médian), du périnée, du clitoris et du vestibule du vagin, ainsi que de la peau de la face médiale de la cuisse. Les vaisseaux efférents vont aux nœuds lymphatiques iliaques médiaux. Indiquons en outre que de petits nœuds lymphatiques accessoires ont été signalés dans le tissu glandulaire voisin de la base de l'organe (2).

**3-2-3- Nœud lymphatique subiliaque :** est long de trois à quatre cm et parfois fragmenté en deux, voire trois nœuds lymphatiques inégaux, allongé au bord crânial du muscle tenseur du fascia lata ou un peu plus distal chez la chèvre que chez le mouton, il est bien plus facilement palpable à travers la peau. Ses vaisseaux afférents drainent la peau et les plans sous-cutanés de tout l'abdomen et du prépuce, de l'hypocondre, du bassin, de la cuisse et de la jambe, ainsi que le muscle tenseur du fascia lata. Ce nœud lymphatique reçoit aussi les efférents des nœuds lymphatiques coxal, coxal accessoire et paralombaires. Ses vaisseaux efférents vont aux nœuds lymphatiques iliaques médiaux (23).

**3-2-4- Nœud lymphatique coxal :** manque chez la chèvre. Il est petit (1 à 2 cm) et très

inconstant chez le mouton, situé sous l'angle de la hanche, à la partie dorso-médiale de l'espace conjonctif délimité par le muscle tenseur du fascia lata et l'extrémité proximale du muscle quadriceps fémoral. Il fait parfois défaut. Ses vaisseaux afférents drainent les muscles précités. Quelques efférents du nœud lymphatique subiliaque peuvent s'y joindre. Ses efférents vont au nl. ilio-fémoral ou aux nœuds lymphatiques iliaques médiaux, voire latéraux. Le nœud lymphatique coxal accessoire, plus petit encore que le précédent, n'existe que chez la moitié des sujets. Il est plaqué contre le muscle tenseur du fascia lata, au tiers supérieur de sa face latérale, près de son bord crânial. Il draine la peau du bassin et envoie ses efférents au nœud lymphatique subiliaque, parfois au nœud lymphatique ilio-fémoral.

**3-2-5- Nœud lymphatique de la fosse paralombaire :** manquent chez les petits ruminants.

**3-4- Lymphocentre ischiatique :** ce lymphocentre comporte deux nœuds lymphatiques constants (ischiatique et tubéral) et un inconstant (glutéal) (12).

**3-4-1- Nœud lymphatique ischiatique :** est constant chez le mouton (où il peut manquer parfois d'un côté) et inconstant chez la chèvre, où il est en outre plus petit. Long de sept ou huit millimètres, il est placé à la face latérale du ligament sacro-sciatique, à deux ou trois travers de doigts du sacrum, dorsalement à la petite ouverture sciatique. Sur les carcasses, il est accessible par incision du ligament par sa face médiale. Ses vaisseaux afférents drainent la peau, les fascias et les muscles de la queue, de la croupe et de la région ischiatique, ainsi que le rectum, l'anus, les organes superficiels et profonds du périnée, l'urètre intrapelvien, la prostate et la racine du pénis chez le mâle, la vulve et le vestibule du vagin chez la femelle. Il reçoit en outre les efférents du nœud lymphatique tubéral et quelques-uns du nœud lymphatique poplité profond. Ses vaisseaux efférents vont aux nœuds lymphatiques iliaques médiaux (25).

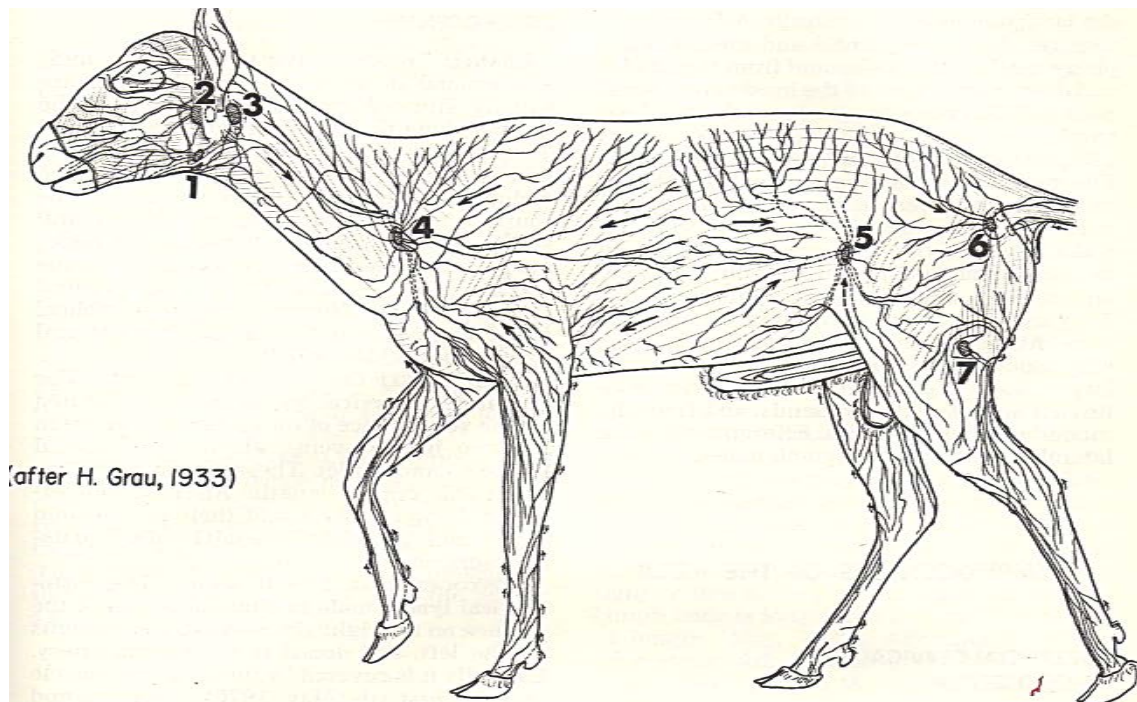
**3-4-2- Nœud lymphatique glutéal** est manqué toujours chez les petits ruminants.

**3-4-3-Nœud lymphatique tubéral** n'est, dans les deux espèces, que rarement rencontré, et logé dans un petit amas graisseux sous-cutané situé dorsalement à la tubérosité ischiatique, au bord caudal du muscle glutéobiceps. Il draine la peau des régions voisines et de la queue, ainsi que la partie proximale du muscle glutéobiceps. Ses efférents vont au nœud lymphatique ischiatique (46).

**3-5- Lymphocentre poplité :** le nœud lymphatique poplité profond, seul présent, est constant dans les deux espèces, est l'unique représentant de ce lymphocentre. De la taille d'une noisette, il est quelquefois accompagné d'un petit nœud lymphatique accessoire. Il est placé au cœur d'un amas graisseux, vers le milieu du bord caudal du corps charnu du muscle gastrocnémien, près du bord crânial, profond, du muscle semi-membraneux. En inspection

des viandes, il est aisément accessible par l'interstice des muscles glutéobiceps et semi-tendineux, à huit ou dix cm de profondeur à partir du bord caudal de ces muscles. Ses vaisseaux afférents drainent la totalité du pied et de la jambe ainsi que les muscles fémoraux caudaux. Ses vaisseaux efférents vont au nœud lymphatique ischiatique et, pour une part, directement aux nœuds lymphatiques sacraux ou iliaques médiaux (2).

**3-6-Vaisseaux collecteurs de la lymphe :** la citerne du chyle, longue d'environ cinq cm, commence chez le mouton par l'union des troncs lombaire et viscéral, mais chez la chèvre à la jonction du tronc intestinal au tronc lombaire. Ce dernier est long généralement d'un à deux cm mais il varie beaucoup selon le niveau de l'union de ses deux racines. Celles-ci résultent de la confluence des vaisseaux efférents des nœuds lymphatiques iliaques médiaux, ilio-fémoraux et éventuellement iliaques latéraux(38). Figure 25 (21).



(after H. Grau, 1933)

- 1- Nœud lymphatique mandibulaire
- 2- Nœud lymphatique parotidienne
- 3- Nœud lymphatique retropharyngé latéral
- 4- Nœud lymphatique cervical superficiel
- 5- Nœud lymphatique subiliaque
- 6- Nœud lymphatique glutéal
- 7- Nœud lymphatique poplité

**Figure 26 :** Vaisseaux lymphatiques superficiels chez la brebis (21).

## V- Neurologie

**Introduction :** Les nerfs spinaux ; anciennement «nerfs rachidiens», sont portés en paires symétriques par la moelle épinière. Ils sont mixtes et leur disposition est métamérique : tous ont la même organisation et les différences qu'ils présentent sont déterminées par les particularités fonctionnelles ou le volume des segments desservis. Chacun d'eux prend naissance par deux racines, l'une dorsale, sensitive et pourvue d'un ganglion, l'autre ventrale et motrice. Il sort du canal vertébral par le foramen intervertébral de même rang et se distribue par deux rameaux primaires également mixtes, l'un dorsal, épisomatique, et l'autre ventral, en général plus volumineux, destiné à l'hyposome (3).

**1- Caractères généraux des nerfs spinaux :** il existe en principe autant de paires de nerfs spinaux que de vertèbres et ils en partagent l'appellation et le rang. Toutefois, les nerfs de la paire qui correspond à l'espace occipito-atloïdien, sont classés parmi les nerfs cervicaux. Il en résulte qu'on compte huit paires de nerfs cervicaux, dont la dernière passe entre la septième vertèbre cervicale et la première thoracique. A partir de là, chaque paire de nerfs porte le numéro de la vertèbre qui la précède : le dernier nerf thoracique passe entre la dernière vertèbre de cette région et la première lombaire ; le dernier nerf lombaire sort entre la dernière vertèbre lombaire et le sacrum et le dernier nerf sacral entre cet os et première vertèbre coccygienne. Seuls, les nerfs coccygiens sont moins nombreux et de beaucoup que les vertèbres correspondantes (13).

- Racines et origines : qu'elles soient dorsales ou ventrales, ces racines sont toutes formées de multiples et grêles radicules, petits faisceaux de fibres nerveuses alignés en une sorte d'éventail dont les branches convergent vers le foramen intervertébral. Leur insertion ne dessine pas une simple ligne, mais une étroite bande longitudinale sur la surface de la moelle épinière, dont elle occupe le sillon collatéral correspondant (11).

- Racine dorsale occupe presque toute la hauteur de son segment spinal, de sorte que la série de ses radicules est souvent continue avec celles de ses voisines. Surtout, cette racine est caractérisée par la présence du ganglion spinal, renflement fusiforme, grisâtre ou gris-rosé, plus ou moins épais selon le nerf. Formé par l'amas de neurocytes pseudo-unipolaires dont procèdent les fibres afférentes de la racine, ce ganglion est proportionné au volume du nerf et surtout épais dans les nerfs destinés aux membres. Il est souvent subdivisé plus ou moins complètement en fuseaux distincts portés par des groupes de radicules. La structure des ganglions spinaux ayant déjà été décrite, il suffira d'ajouter ici qu'on y trouve deux types principaux de neurocytes pseudo-unipolaires. Les uns sont de grande taille et clairs ; on admet qu'ils correspondent aux fibres nerveuses épaisses et bien myélinisées qui assurent la



sensibilité épicrotique (essentiellement des fuseaux neuromusculaires et neurotendineux). Les autres, plus petits et plus colorables, eux-mêmes de plusieurs variétés, donnent les fibres minces, peu myélinisées ou amyéliniques, des sensibilités protoattiques, en particulier viscérales et cutanées à seuil d'excitabilité élevé. Des recherches mettant en œuvre la dissection fine et la microscopie ont montré une certaine ségrégation entre les prolongements centraux des deux types de neurocytes. Les fibres les plus grosses et les plus myélinisées occupent dans la racine une situation plus superficielle et ont une implantation plus dorsale que celle des fibres fines et amyéliniques. Cette organisation annonce celle que nous avons décrite dans le cordon dorsal et la corne dorsale de la moelle épinière, dans laquelle s'effectue la terminaison réelle de la racine dorsale. Si les fibres afférentes caractérisent les racines dorsales des nerfs spinaux, elles n'y sont pas seules présentes. Un petit nombre de fibres efférentes s'y mêle : il s'agit de fibres appartenant au système sympathique (8).

- La racine ventrale, elle aussi formée de multiples radicules, s'implante dans le sillon collatéral ventral de la moelle épinière. Toujours pourvue d'un nombre de fibres nerveuses nettement inférieur à celui des fibres de la racine dorsale, elle est un peu moins large que cette dernière, de sorte qu'un bref intervalle existe entre les racines ventrales des nerfs successifs. Les fibres qui constituent ces racines sont en majorité des fibres striomotrices, épaisses et bien myélinisées, issues de grands neurocytes multipolaires de la lame 9 de la corne ventrale. Elles sont mêlées, au nombre presque aussi grand, de fibres fusimotrices, fines et peu myélinisées, provenant des petits neurocytes multipolaires de la même lame. S'y ajoutent aussi les fibres efférentes du système sympathique, toutes fines et amyéliniques. Enfin, une proportion non négligeable de fibres afférentes minces ou amyéliniques destinées à la lame II apporte des influx thermoceptifs ou nociceptifs (12).

- Les rapports des racines s'établissent d'abord avec les méninges. Les radicules possèdent chacune un fin revêtement issu de la pie-mère et traversent isolément l'espace subarachnoïdien. Elles ne s'unissent pas avant la traversée de la dure-mère, qui s'effectue par de multiples petits orifices dont chacun est emprunté par un petit groupe d'entre elles. C'est à partir de ce niveau que la dure-mère et l'arachnoïde fournissent à la surface de ses faisceaux la mince enveloppe qui les accompagne jusque dans le foramen intervertébral. C'est seulement dans ce dernier que s'effectuent l'adossement des deux racines et l'unification de la gaine dural, qui se continue au-delà du foramen par la partie fibreuse du perineurium. Les fibres des deux racines se mêlent à ce niveau, où le tronc nerveux ainsi constitué devient mixte. Comme le laisse prévoir le développement de la moelle épinière et celui de ses nerfs, la disposition des racines varie selon le niveau. Nous avons déjà précisé dans l'étude de la

moelle épinière leur orientation dans chaque région et nous savons que les différences proviennent de discordances apparues au cours du développement entre la longueur des corps vertébraux et celle des segments de la moelle épinière. Assez faibles dans les régions cervicale et thoracique, ces discordances augmentent rapidement dans la région lombaire. Les racines des derniers nerfs lombaires et surtout celles des nerfs sacraux et coccygiens deviennent de plus en plus longues et obliques en direction caudale ; elles entrent ainsi dans la constitution de la cauda equina ou «queue de cheval», dont une grande partie est logée dans le cône de la dure-mère. Ces racines deviennent ainsi de plus en plus rapprochées en raison de leur obliquité et arrivent à échanger des faisceaux. L'arachnoïde les enveloppe longuement et la traversée de la dure-mère est encore effectuée isolément par chaque racine. Chaque nerf s'unifie peu après ce passage et présente encore un trajet plus ou moins long dans le canal sacral pour atteindre son propre foramen intervertébral. Un mince prolongement de la dure-mère l'accompagne jusqu'à sa sortie de ce dernier (33).

-Trajet et distribution : formé dans le foramen intervertébral, chaque nerf spinal y est accompagné par le rameau spinal de l'artère segmentaire de son niveau, sa ou ses veines satellites et des vaisseaux lymphatiques, ainsi que par son propre rameau méningé, dont le trajet est rétrograde. L'ensemble est entouré d'un conjonctif plus ou moins adipeux. Le tronc du nerf est très court et se divise presque dès sa sortie du foramen : sa longueur n'excède guère deux cm chez le cheval. Des deux branches terminales, toutes deux mixtes, l'une est dorsale et l'autre ventrale. Toutes deux se distribuent suivant un même plan, mais celui-ci est beaucoup plus difficile à discerner dans le territoire ventral. Peu avant sa division, voire dans le foramen intervertébral, le nerf a émis un très grêle rameau méningé-anciennement «nerf sinu-vertébral»-que vient renforcer un filet provenant, par le rameau communicant gris correspondant, du ganglion sympathique le plus proche. Ce rameau méningé pénètre dans le canal vertébral par un trajet rétrograde et se distribue aux méninges et aux vaisseaux du segment correspondant. Ses divisions ultimes rejoignent celles des rameaux voisins, avec lesquelles elles forment un délicat plexus méningé. Au niveau de sa division terminale, ou même un peu après, (au point que ces rameaux ont parfois été attribués à la branche ventrale de cette terminaison) le nerf spinal échange avec le ganglion correspondant du tronc sympathique et avec ce tronc lui-même deux rameaux communicants, l'un blanc et l'autre gris. Voisins et parallèles, voire directement accolés (équidés) ces rameaux peuvent se trouver subdivisés en deux ou plusieurs petits faisceaux de fibres. Les rameaux communicants blancs sont formés par les fibres pré-ganglionnaires du système sympathique qui, provenant des centres supérieurs, vont effectuer leurs synapses terminales dans les ganglions du tronc

sympathique ou dans ceux des autres étages de ce système. Leurs fibres sont myélinisées et leur donnent leur teinte nacré. Les rameaux communicants gris sont au contraire formés de fibres postganglionnaires, toutes amyéliniques, d'où leur teinte. Ces fibres proviennent des ganglions sympathiques et apportent au nerf spinal le contingent de fibres sympathiques qu'il distribue dans tout son territoire. Elles sont en outre mêlées de fibres, également minces et un peu ou pas myélinisées, qui appartiennent aux petits neurocytes des ganglions spinaux et apportent à la moelle épinière les afférences viscérales. Le rameau dorsal de la terminaison du nerf spinal se distribue à l'épissime, c'est-à-dire à toutes les structures situées dorsalement et latéralement aux arcs vertébraux. Il le fait par deux branches principales, médiales et latérales. Le rameau médial anime les muscles juxta-vertébraux longs et courts et assure la proprioception de toutes les structures de leur secteur. Le rameau latéral est destiné aux muscles plus superficiels. Les deux rameaux peuvent en outre présenter une distribution cutanée, mais celle-ci est fort différente d'une région à l'autre. Les rameaux cutanés proviennent du seul rameau médial dans le cou, alors qu'ils appartiennent aux seuls rameaux latéraux dans les régions thoracique, lombaire et sacrée.

Le rameau ventral est, en règle générale, nettement plus fort que le précédent. Lui aussi se distribue en principe par deux branches principales, médiale et latérale. Mais les structures de l'hypo-some sont bien plus complexes et beaucoup plus diversifiées que celles de l'épissime. Il en résulte une multiplication et une complication des ramifications nerveuses, dont la disposition varie beaucoup d'une région à l'autre. Le rameau médial est principalement destiné aux muscles profonds et le rameau latéral aux muscles superficiels et surtout à la peau. La présence des membres ajoute à cette complexité. A leur niveau, les rameaux ventraux des nerfs spinaux deviennent plus épais et échangent de nombreux et forts faisceaux de fibres. Ainsi se constituent à la racine des membres les importants plexus dont procèdent les nerfs composites qui leur sont destinés(8).

**2- Nerfs lombaires** : sont de chaque côté, six chez la chèvre, le plus souvent sept chez le mouton, qui possède alors deux nerfs iliohypogastrique, l'un crânial et l'autre caudal. Les nerfs lombaires prolongent dans la région lombaire et la paroi abdominale la série des nerfs thoraciques, dont ils conservent d'abord l'organisation. Toutefois, la présence de la ceinture pelvienne modifie radicalement les derniers d'entre eux en incorporant leurs rameaux ventraux et ceux des premiers nerfs sacrés à l'important plexus dont procèdent les nerfs du membre pelvien. Le calibre des nerfs lombaires, supérieur à celui des nerfs thoraciques, augmente du premier au dernier ; les deux derniers sont particulièrement forts. Les rameaux dorsaux, plus forts que ceux des nerfs thoraciques, se divisent comme eux. Le rameau médial

passer entre les muscles multifide et longissimus des lombes et y épuiser ses fibres. Le rameau latéral passe entre les muscles longissimus et iliocostal des lombes, auxquels il donne des rameaux, et après avoir traversé le fascia lombaire et le muscle grand dorsal, se termine ici encore par deux rameaux cutanés, l'un médial et l'autre latéral. Ce dernier devient de plus en plus long et oblique ventro-caudalement dans les nerfs successifs. Les aires cutanées correspondantes deviennent de plus en plus larges caudalement, jusqu'à déborder sur la région fessière. C'est pourquoi les rameaux latéraux dorsaux des derniers nerfs lombaires sont qualifiés de nerfs cluniaux crâniens. L'élargissement des aires cutanées très fort chez les bovins, où cette aire s'étend sur la moitié crâniale de la croupe et de la cuisse jusqu'au voisinage de l'articulation du genou (44).

**a- Rameaux ventraux** sont aussi organisés dans les premiers nerfs lombaires comme ceux des nerfs thoraciques et ils poursuivent l'évolution amorcée dans la moitié caudale du thorax. Le rameau cutané latéral naît de plus en plus précocement et prenant une importance égale à celle de la partie distale du tronc dont il provient, on considère que le rameau ventral des nerfs lombaires, de plus en plus court, se termine par deux rameaux. L'un est latéral, équivalant au rameau cutané latéral des nerfs intercostaux, et l'autre médial, continuation du tronc d'origine au-delà de l'émission du rameau cutané latéral jusqu'au muscle droit de l'abdomen. Chaque rameau ventral présente à son origine le double rameau communicant (blanc et gris) qui le connecte au ganglion sympathique de son rang, mais la disposition de ces rameaux et des ganglions est souvent irrégulière. Le rameau ventral passe ensuite entre le processus transverse de la vertèbre dont il porte le numéro et celui de la vertèbre suivante puis entre les faisceaux du muscle carré des lombes. Il continue son chemin entre ce dernier et le muscle grand psoas et les innerve au passage. Il parvient entre le fascia transversalis et l'aponévrose par laquelle le muscle transverse de l'abdomen s'attache aux processus transverses lombaires. Il traverse l'aponévrose ou le bord dorsal de ce muscle et après un bref trajet entre lui et l'oblique interne, se termine par ses deux branches (44).

**b- Rameau latéral :** traverse le muscle oblique interne de l'abdomen et descend entre lui et l'oblique externe en donnant aux deux de multiples et fins rameaux. Il traverse ensuite l'oblique externe après avoir délégué des rameaux distaux aux deux muscles obliques. Arrivé à la surface de l'oblique externe de l'abdomen, il se ramifie sous le muscle cutané du tronc, qui est animé par le nerf thoracique latéral.

Le rameau médial : descend en direction ventro-caudale entre les muscles transverse et oblique interne de l'abdomen, parallèlement aux rameaux similaires des nerfs voisins et des derniers nerfs intercostaux. Il envoie à la peau (et éventuellement aux mamelles) un ou

plusieurs rameaux variables qui représentent le rameau cutané ventral et se terminent dans le muscle droit de l'abdomen. Ce mode de distribution n'est réalisé que dans les rameaux ventraux des premiers nerfs lombaires. Le rameau ventral dont l'émergence précède immédiatement l'aile de l'ilium est déjà différent, ses rameaux latéral et médial étant d'emblée séparés. Les rameaux ventraux des trois derniers nerfs lombaires sont totalement différents : ils échangent et réorganisent leurs faisceaux pour former des nerfs plus nettement plurisegmentaires, qui se distribuent aux muscles des régions crâniale et médiale de la cuisse et à la peau qui les couvre. Dès les premiers rameaux ventraux des nerfs lombaires, des faisceaux d'abord grêles et inconstants puis de plus en plus forts se portent de chacun d'eux sur le ou les suivants. Variables selon l'espèce et l'individu, ces échanges concourent à la formation d'un plexus lombaire, moins compliqué que le plexus brachial, mais de plus en plus dense et complexe en approchant du sacrum. Comme nous le verrons, le rameau ventral du dernier nerf lombaire s'unit de façon intime à ceux des premiers nerfs sacraux et s'intègre en quelque sorte au plexus sacral. Il reçoit du nerf qui le précède (nerf obturateur, le dernier du plexus lombaire) un rameau en général faible, parfois renforcé d'un apport du nerf du segment précédent (nerf fémoral) et constitue le tronc lombosacral, seule mais forte connexion entre les plexus lombaire et sacral. En raison de cette liaison, on nomme plexus lombosacral l'ensemble des plexus, lombaire et sacral. La notion de plexus lombosacral est souvent réduite au groupe formé par les seuls rameaux ventraux lombaires et sacraux dont procèdent les nerfs destinés à la ceinture et au membre pelviens. Les nerfs issus des premiers rameaux ventraux lombaires et des derniers sacraux en sont donc exclus. En fait, la conception d'un tel plexus, qui ferait pendant au plexus brachial, n'a qu'un intérêt réduit : la césure reste nette entre les deux parties, dont les territoires respectifs sont topographiquement distincts. Comme son homologue brachial, le plexus lombosacral peut être préposé ou postposé selon que les apports principaux à ses différents nerfs sont avancés ou reculés d'un segment par rapport au type moyen le plus habituel. Le nombre de nerfs lombaires, égal à celui des vertèbres homonyme, varie avec lui, ce qui détermine les principales particularités spécifiques. Pourtant, la disposition de l'ensemble varie assez peu, un ajustement s'effectuant dans la partie crâniale de la région en fonction du nombre de vertèbres. Lorsqu'il existe six vertèbres lombaires, comme chez le bœuf, le rameau ventral du premier nerf lombaire constitue le nerf iliohypogastrique, celui du second est le nerf ilio-inguinal et celui du troisième, le nerf génitofémoral. Ce dernier n'est en réalité que le rameau médial du rameau ventral de L3, variablement associé à ses voisins. Le rameau latéral en est séparé et avec un apport de ceux des nerfs suivants, forme le nerf cutané latéral de la cuisse. Lorsque, comme chez le mouton,

il existe sept vertèbres lombaires, le premier nerf de la série est dédoublé et on trouve un nerf iliohypogastrique crânial L1 et un nerf iliohypogastrique caudal L2, le nerf ilio-inguinal appartenant alors principalement à L3 et le nerf génitifémoral à L4. Les rameaux ventraux des trois derniers nerfs lombaires, bien plus volumineux que ceux des premiers, passent tous entiers dans le membre pelvien. Les deux premiers d'entre eux, échangent de forts faisceaux de fibres et reçoivent un apport variable de celui qui les précède, réorganisant ainsi leur structure pour former deux nouveaux nerfs. Le premier, le plus fort, reçoit en principe son contingent principal de l'antépénultième rameau ventral : c'est le nerf fémoral ; l'autre, un peu plus faible provient plutôt de l'avant-dernier nerf lombaire : c'est le nerf obturateur. Le dernier rameau ventral forme comme déjà dit le tronc lombosacral et envoie parfois un faible faisceau aux nerfs qui le précèdent. Il passe presque tout entier dans la grande ouverture sciatique pour participer avec les premiers rameaux ventraux à la formation d'un tronc dont procèdent le plus gros nerf du membre pelvien, le nerf sciatique et les nerfs glutéaux qui l'encadrent. Il appartient donc déjà au plexus sacral plus qu'à la région lombaire (15).

**2-1- Nerf iliohypogastrique** : ce nerf est formé par le rameau ventral du premier nerf lombaire et reçoit parfois à sa naissance un filet du nerf costo-abdominal. Dans les sujets pourvus de six vertèbres lombaires, il effectue sa division terminale ventro-latéralement à l'extrémité latérale du troisième processus transverse lombaire. Il est double dans les espèces pourvues de sept vertèbres lombaires, le nerf iliohypogastrique caudal étant alors le rameau ventral du deuxième nerf lombaire. Dans ce cas les deux nerfs, associés par des rameaux communicants, ont la même disposition et desservent deux bandes contiguës (et chevauchantes) de la paroi abdominale. Unique ou double, le nerf répond à la description qui précède. Un peu plus long que les suivants, il franchit l'arcade lombocostale du diaphragme en quittant la partie thoracique des muscles carré des lombes et psoas. Il traverse ensuite le bord dorsal du muscle traverse de l'abdomen et fournit là ses rameaux terminaux, qui se distribuent comme décrit ci-dessus. Les divisions de ces rameaux atteignent la région hypogastrique et souvent, pour les rameaux cutanés, le bord crânial de la face médiale de la cuisse, voire le prépuce ou la peau de la mamelle inguinale, selon le sexe et l'espèce (27).  
**NB** : les terminaisons de son rameau superficiel n'arrive pas jusqu'à la mamelle chez la brebis et la chèvre.

**2-2- Nerf ilio-inguinal** : ce nerf provient de L2 chez les petits ruminants et parfois de L3 chez le mouton. Le plus souvent il reçoit un mince rameau du nerf précédent et en échange un mince rameau du nerf précédent et en échange un autre, plus fort, avec le nerf génitifémoral. Sa distribution est extrêmement variable, d'un individu à l'autre mais aussi d'une espèce à

l'autre. En principe, elle ressemble à celle du nerf iliohypogastrique, mais l'un des rameaux peut manquer ou rejoindre l'un des nerfs voisins ou encore présenter un trajet ou des rameaux anormaux. Dans sa forme plus complète, le nerf passe obliquement entre les muscles carré des lombes et psoas, puis sous le fascia transversalis. Son obliquité est telle qu'il quitte le muscle grand psoas sous l'extrémité du quatrième processus transverse et que ses rameaux cutanés peuvent être suivis jusqu'au prépuce et au scrotum chez le mâle et à la peau du quartier crânial et d'une partie du quartier caudal de la mamelle chez la femelle. Après un très court trajet, il traverse le bord dorsal du muscle transverse de l'abdomen ou son aponévrose d'origine et se termine par les deux rameaux habituels. Le rameau latéral traverse le muscle oblique interne de l'abdomen et se divise entre celui-ci et l'oblique externe auxquels il donne des branches. Des rameaux traversent les muscles obliques externes et cutanés du tronc pour se mêler à ceux du nerf cutané latéral de la cuisse au bord crânial et à la partie adjacente de la face latérale de la cuisse. Le rameau médial est de loin le plus variable ; il peut même manquer ou être réduit à quelques filets destinés aux muscles psoas. Il donne parfois un fin rameau qui se porte sous le péritoine en direction de l'anneau inguinal interne et peut se joindre, de façon très variable, aux rameaux que le nerf ilio-inguinal envoie à cette région. Le plus souvent, il est grêle et envoie des divisions aux muscles transverses, oblique interne et droit de l'abdomen (43).

**2-3- Nerf genito-fémoral** : ce nerf-anciennement «nerf spermatique externe» pour beaucoup d'auteurs vétérinaires-naît principalement du rameau ventral de L3 chez les ruminants, de L4 chez le mouton. Il équivaut au rameau médial des nerfs précédents mais il est presque toujours renforcé de faisceaux-parfois plus gros que lui- du nerf qui le précède ou dans une moindre mesure, de celui qui suit. Contrairement aux nerfs précédents, il ne passe pas à la face dorsale du grand psoas pour le quitter à son bord latéral mais traverse ce muscle près de son bord médial en regard de la vertèbre qui suit son émergence ; chez les ruminants, il est plus médial encore et traverse le petit psoas. Après avoir donné des rameaux à ces muscles et parfois (ongulés) un rameau particulier à la partie adjacente des muscles obliques. Il traverse le fascia lombo-iliaque et continue son trajet en direction caudale et un peu latéral entre ce fascia et le péritoine. Il passe latéralement à l'aorte ou à la veine cave caudale, selon le côté, en direction plus ou moins oblique caudo-latéralement selon l'espèce. Long et grêle, il passe dorsalement à l'artère circonflexe iliaque profonde puis longe l'artère iliaque externe, qu'il croise bientôt pour atteindre l'anneau inguinal profond. Chez les ongulés, il est souvent rejoint dans cette région par des divisions ci-dessus indiquées du rameau médial du nerf ilio-inguinal ; l'ensemble de ces rameaux forme ce qui était anciennement désigné comme «nerfs

inguinaux». Ces rameaux accompagnent chez le mâle le cordon spermatique et chez la femelle le ligament rond de l'utérus quand il est présent figure 27 (14), 28 (14), 29 (14). Le principal rameau est, chez le mâle, médial au cordon et donne de grêles filets au muscle crémaster et au fascia spermatique interne. Après être sorti par l'anneau inguinal externe, il se distribue au scrotum, au prépuce et à la peau du périnée chez le mâle, à la mamelle inguinale au périnée, voire aux lèvres de la vulve, chez la femelle. Quelques terminaisons atteignent en outre la peau qui couvre la partie proximale du triangle fémoral. Cette innervation cutanée est assurée chez l'homme par un rameau particulier qui se détache du nerf à un niveau variable de son trajet abdominal, en général près de son origine. Ce rameau passe par la lacune vasculaire avec les vaisseaux iliaques externes pour atteindre le triangle fémoral et devenir cutané après avoir traversé le fascia fémoral. Après l'émission de ce rameau fémoral, le reste du nerf est considéré comme un rameau génital : distinction impossible chez les animaux, qui n'ont pas de rameau cutané distinct (33).



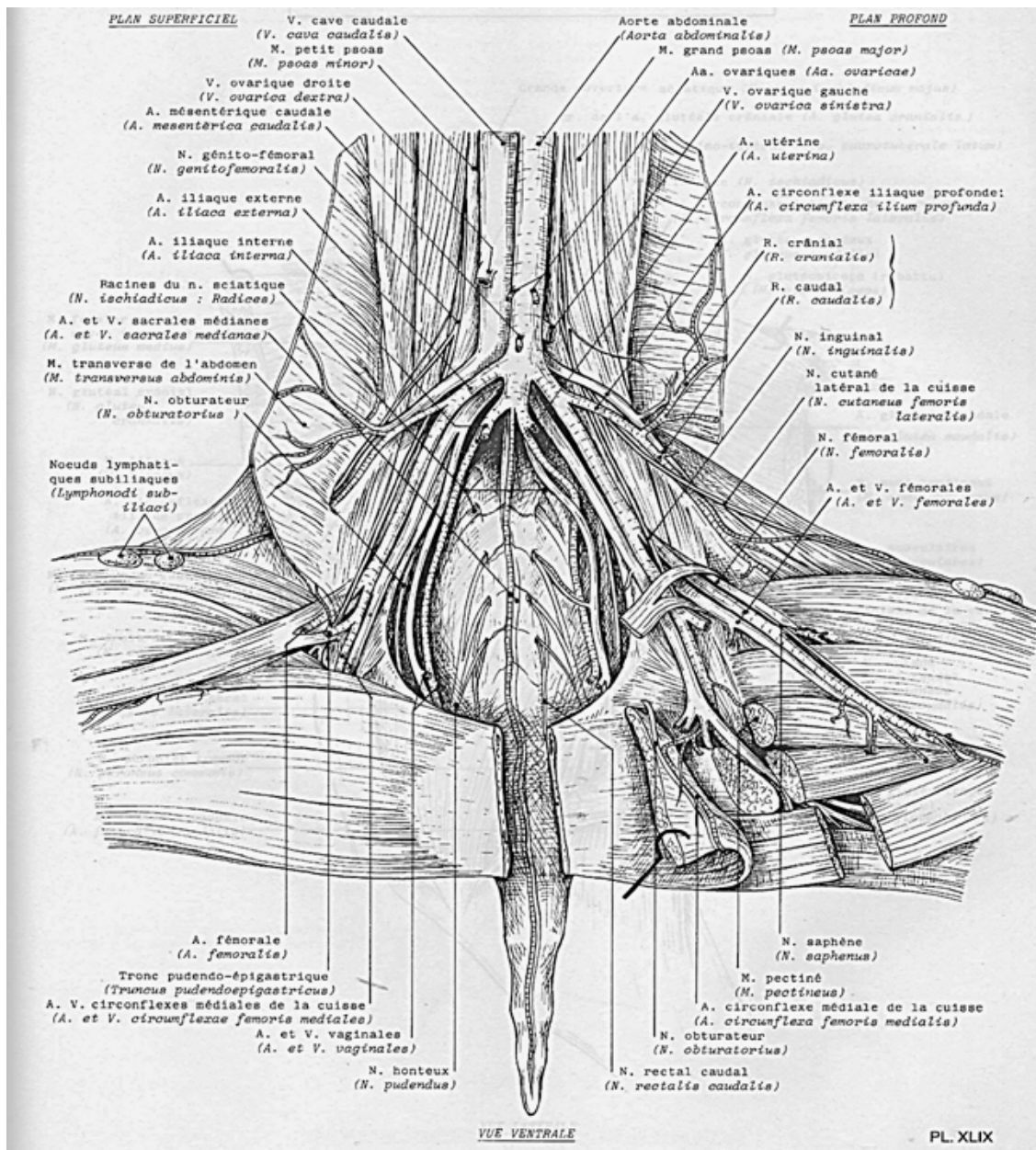
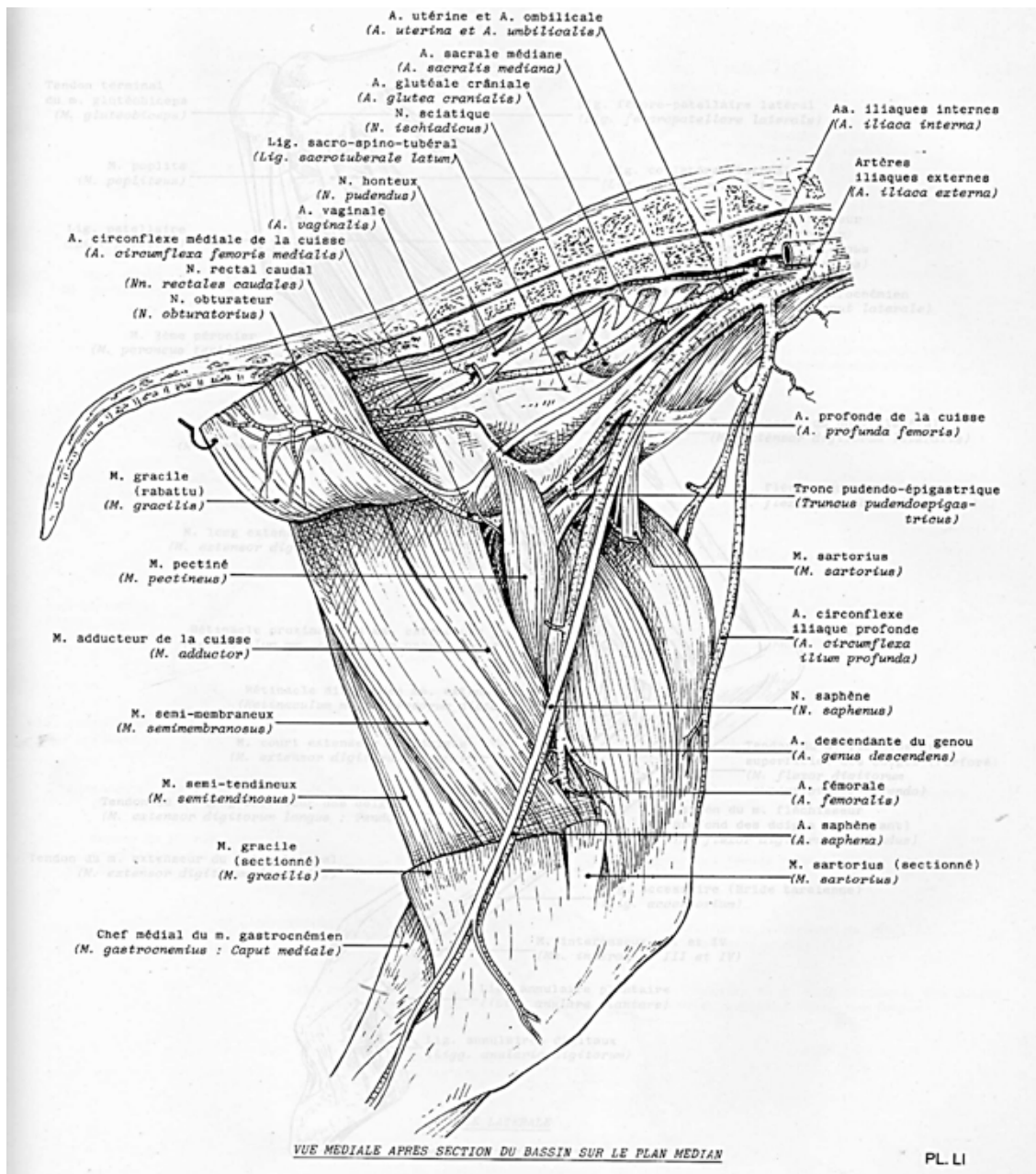
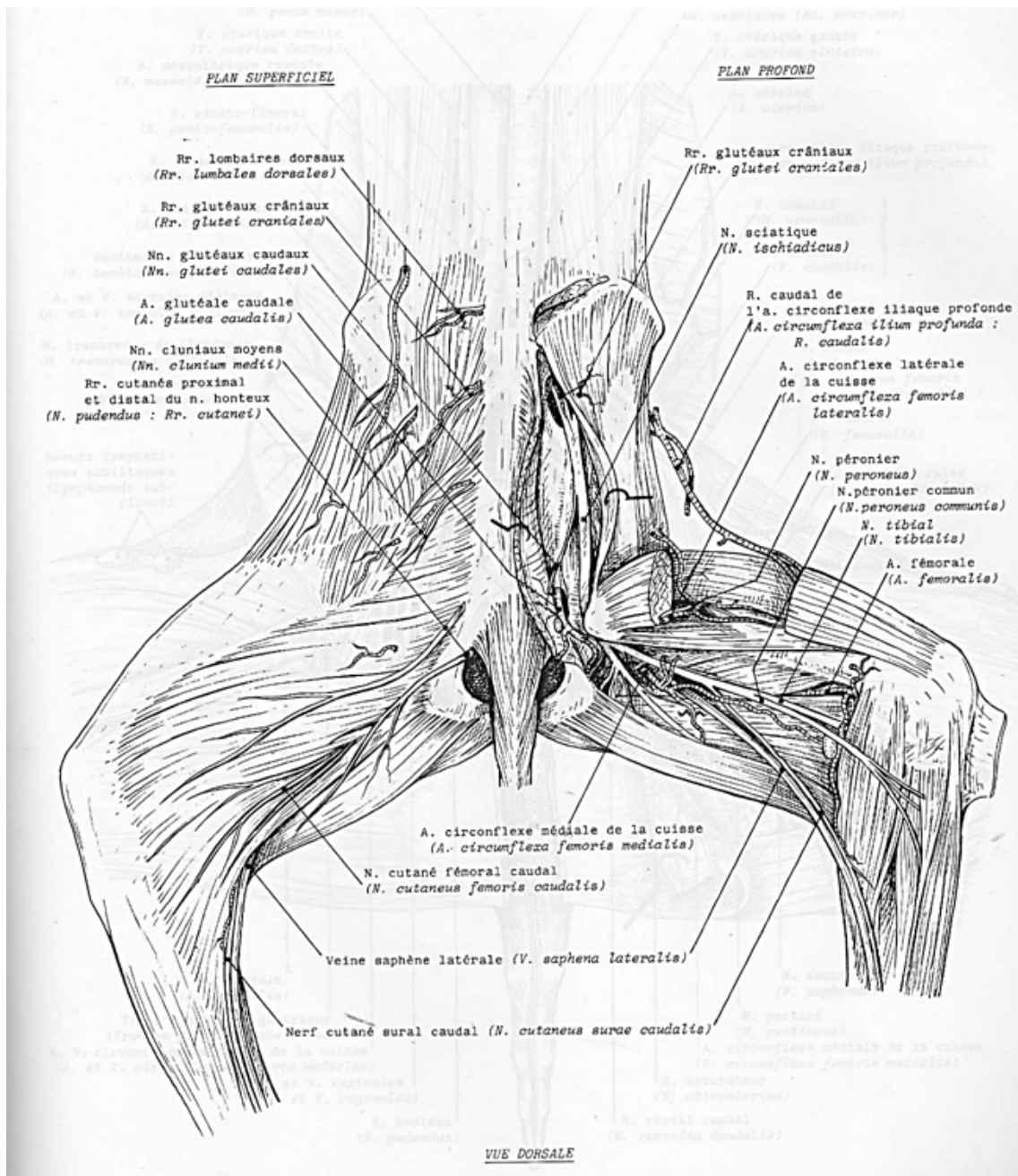


Figure 27 : Vaisseaux et nerfs de la région sous lombaire et de la cuisse chez la chèvre (14).



**Figure 28 :** Vaisseaux et nerfs de la face médiale du bassin et de la cuisse chez la chèvre (14).



**Figure 29** : Vaisseaux et nerfs de la face latérale de la croupe et la cuisse chez la chèvre (14).

**2-4- Nerf cutané latéral de la cuisse :** par sa topographie et sa distribution, ce nerf fait transition vers le plexus lombo-sacral sensu stricto, c'est-à-dire le complexe multisegmentaire (L3-5, S2-3) dont procèdent directement les nerfs de la ceinture et du membre pelviens. Il équivaut au rameau latéral du nerf dont le génitofémoral est le rameau médial. Sa racine principale provient du même rameau ventral lombaire, qui se divise dès sa sortie du foramen intervertébral. Cette racine est bientôt rejointe par une ou deux autres en provenance du ou des nerfs qui précèdent ou qui suivent, selon l'espèce. L'origine varie (surtout en fonction du nombre de vertèbre lombaires), la participation de L4 étant la plus fréquente dans l'ensemble et parfois, surtout chez le mouton, de L5. Aussitôt formé, le nerf traverse le muscle grand psoas près du bord latéral du petit psoas ou, selon l'espèce, un peu plus médialement pour passer entre les deux muscles, auxquels il donne des branches. Entre le fascia iliaca et le muscle psoas-iliaque, dont il croise obliquement la face ventrale, il se dirige vers l'épine iliaque ventro-crâniale pour rejoindre l'artère circonflexe iliaque profonde ; il traverse avec le rameau caudal de celle-ci la paroi abdominale pour parvenir sous la partie initiale du muscle tenseur du fascia lata, devant celui-ci il croise la surface du nœud lymphatique subiliaque. Le rameau fessier qui reconnaît chez l'homme est remplacé chez les animaux par des divisions caudo-latérales peu étendues. Le nerf lui-même équivaut surtout au rameau fémoral. Il se distribue comme lui, après avoir traversé le fascia lata avec les rameaux de l'artère circonflexe iliaque profonde, à la peau du bord crânial de la cuisse ainsi qu'à la partie adjacente de la face médiale et jusqu'à la face crâniale du genou. Ses rameaux ultimes participent avec des rameaux cutanés du nerf suivant, à la constitution de ce qui est parfois qualifié de «plexus patellaire» (21).

**2-5- Nerf fémoral :** autrefois nommé «nerf crural», le nerf est le plus gros nerf émis par le plexus lombaire et le plus important par ses fonctions. Comme les précédents, il provient de rameaux ventraux qui varient surtout en fonction du nombre de vertèbres lombaires ex : de L4 et surtout de L5, accessoirement de L6 chez le mouton. Il ne passe pas entre les muscles psoas mais accompagne le grand psoas dans la dépression du muscle iliaque, dont la lèvre médiale le sépare du petit psoas. Avant d'arriver dans le triangle fémoral, le nerf passe caudalement aux vaisseaux iliaques externes. Ce franchissement amène le nerf fémoral à la face profonde de la partie proximale du muscle sartorius, puis dans l'espace conjonctif qui sépare ce dernier de la partie proximale du quadriceps fémoral. Il s'y divise, après avoir croisé la face crâniale de l'artère fémoral, en un éventail de faisceaux qui rejoignent l'artère circonflexe latérale de la cuisse et plongent avec elle entre les muscles vaste médial et droit de la cuisse, puis pour la partie, sous ce dernier muscle pour atteindre les autres constituants du quadriceps fémoral. Un

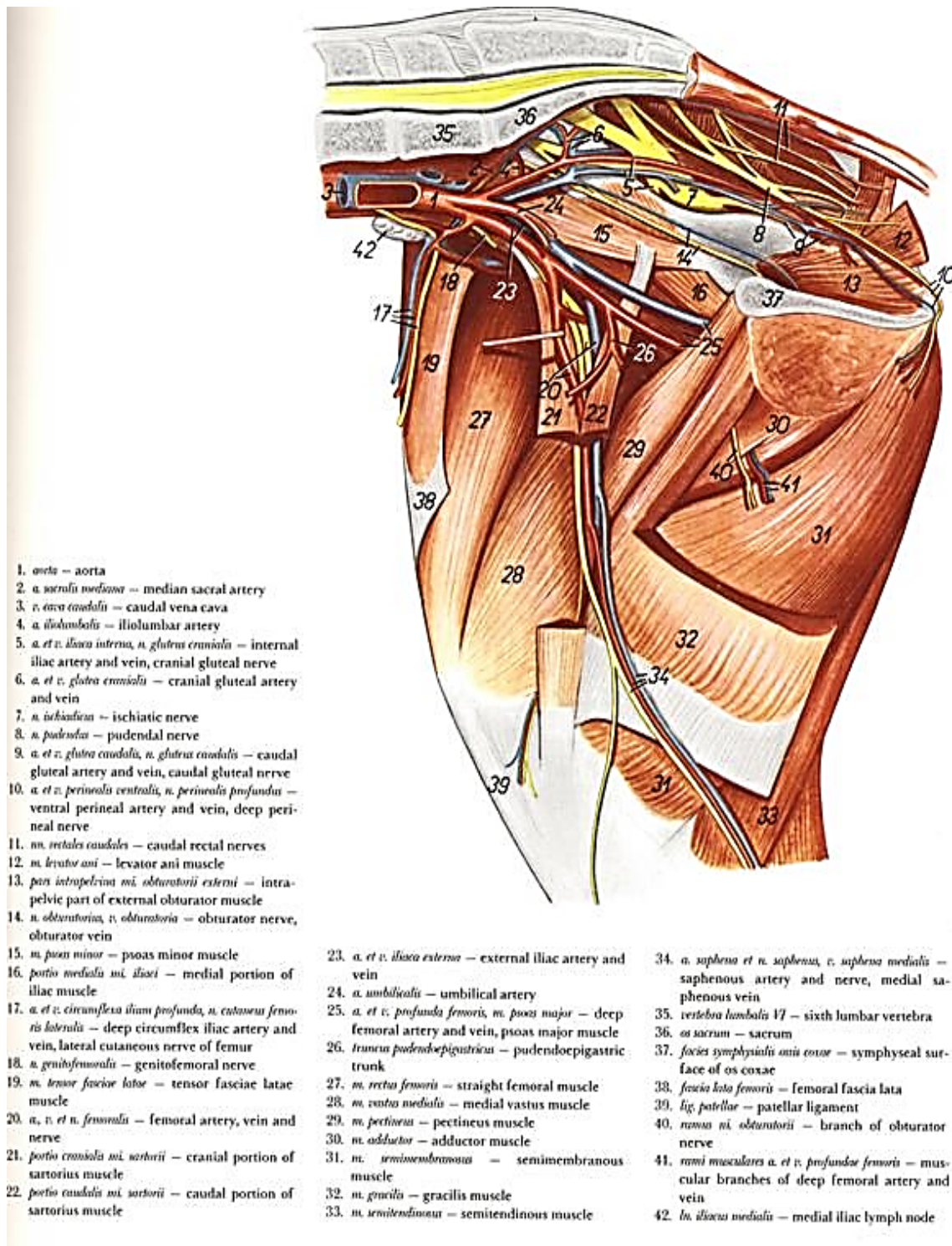
grêle filet va en outre au muscle articulaire de la hanche, dans les espèces où ce muscle existe. Dans son trajet abdominal, le nerf fémoral a donné des rameaux aux muscles psoas et iliaque. Dans la cuisse, il n'apporte pas la motricité au seul quadriceps fémoral. De multiples rameaux vont aussi aux muscles tenseurs du fascia lata, sartorius et gracile mais son premier rameau pour le muscle pectiné croise le bord crânial de la terminaison du psoas iliaque. Leur mode d'émission varie beaucoup d'une espèce à l'autre : certains peuvent provenir du nerf fémoral lui-même, séparément ou par un tronc commun ; d'autres quittent la partie initiale de son principal et fort rameau collatéral, le nerf saphène, eux-aussi de façon isolée ou un tronc commun. Des muscles tels que pectiné et le sartorius, reçoivent d'ailleurs plusieurs rameaux, les uns du nerf fémoral lui-même, les autres par l'intermédiaire de la saphène (1), (8).

**2-5-1- Nerf saphène :** quitte le nerf fémoral à angle très aigu avant même son arrivée dans la cuisse, non loin de la terminaison du muscle iliaque. Il descend au bord latéral de l'artère fémorale et s'engage avec elle dans le canal fémoral. A un niveau un peu variable selon l'espèce mais en général vers la mi-hauteur de la cuisse, il s'insinue en compagnie de l'artère saphène entre les muscles sartorius et gracile, traverse le fascia fémoral et devient sous-cutané. Il rejoint ainsi la veine saphène interne, qu'il longe à la face médiale du genou puis de la jambe pour atteindre le tarse. Son mode de terminaison est un peu variable mais en règle générale, les ultimes ramifications se répandent à la face dorso-médiale du tarse, puis métatarse chez les ruminants. Parmi les rameaux cutanés que le nerf saphène émet à la face médiale de la cuisse, les plus constants sont ceux qui vont participer au plexus patellaire, où ils se mêlent à ceux des nerfs cutanés latéral de la cuisse. Dans la jambe, les rameaux qui rejoignent les racines de la veine saphène interne en répètent les variations. La part principale des fonctions du nerf fémoral revient au contrôle qu'il exerce sur le quadriceps fémoral.

Figure 30 (35), 31 (17), 32 (14), 33 (17).

**NB :**

- Il fournit directement ses rameaux pour les muscles pectiné, sartorius et gracile ; il est dépourvu de toute annexe évoquant le nerf « accessoire », ses rameaux cutanés ne vont pas au-delà de la face médiale du tarse.
- La paralysie de ce nerf met l'articulation du genou en semi-flexion et rend difficile le déplacement du membre vers l'avant (8).

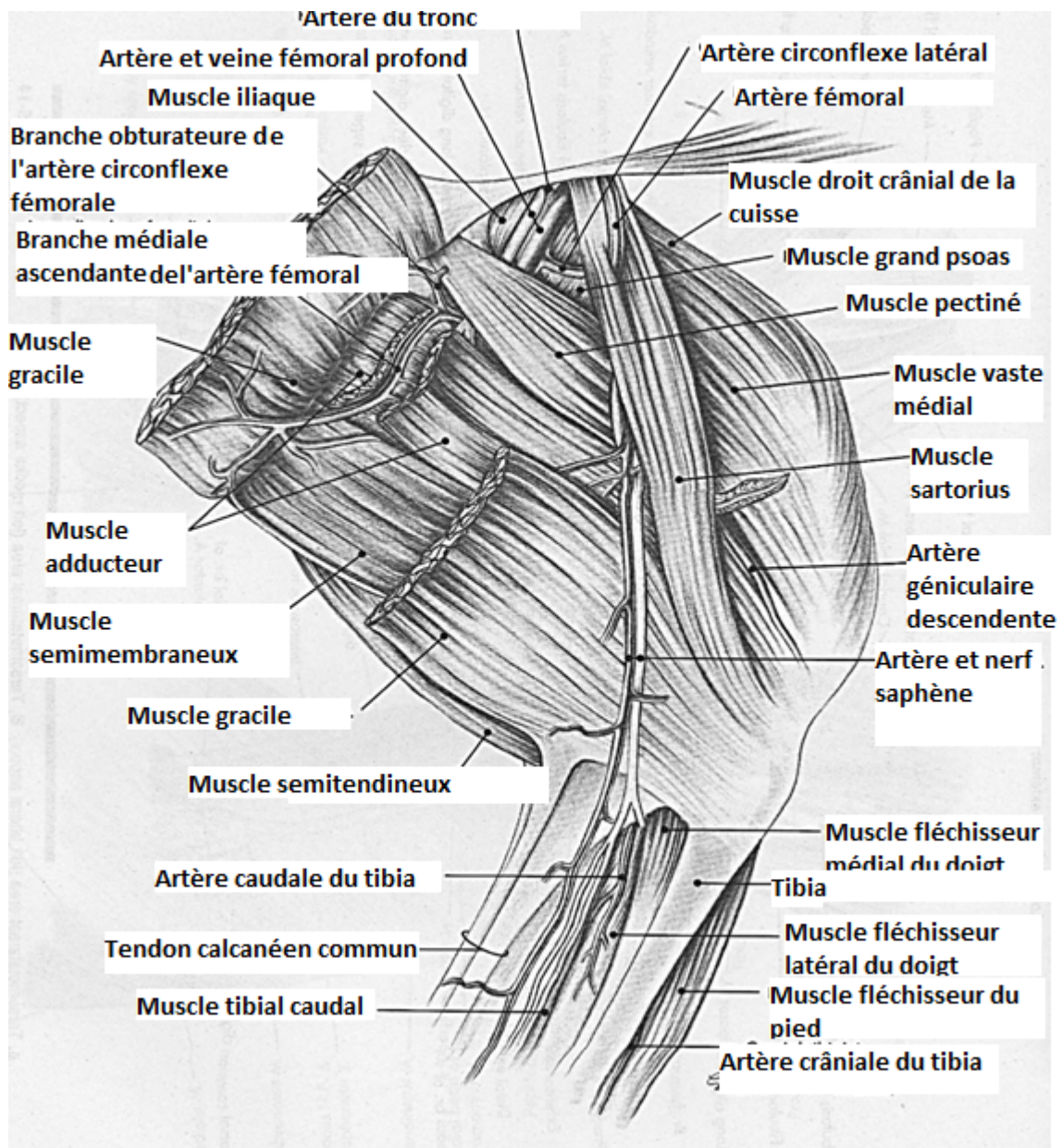


1. *aorta* – aorta
2. *a. sacralis mediana* – median sacral artery
3. *v. cava caudalis* – caudal vena cava
4. *a. iliolumbalis* – iliolumbar artery
5. *a. et v. iliaca interna, n. gluteus cranialis* – internal iliac artery and vein, cranial gluteal nerve
6. *a. et v. glutea cranialis* – cranial gluteal artery and vein
7. *n. ischiadicus* – ischiatic nerve
8. *n. pudendus* – pudendal nerve
9. *a. et v. glutea caudalis, n. gluteus caudalis* – caudal gluteal artery and vein, caudal gluteal nerve
10. *a. et v. perinealis ventralis, n. perinealis profundus* – ventral perineal artery and vein, deep perineal nerve
11. *nn. rectales caudales* – caudal rectal nerves
12. *m. levator ani* – levator ani muscle
13. *pars intrapelvina m. obturatorii externi* – intrapelvic part of external obturator muscle
14. *n. obturatorius, v. obturatoria* – obturator nerve, obturator vein
15. *m. psoas minor* – psoas minor muscle
16. *portio medialis m. iliaci* – medial portion of iliac muscle
17. *a. et v. circumflexa ilium profunda, n. cutaneus femoris lateralis* – deep circumflex iliac artery and vein, lateral cutaneous nerve of femur
18. *n. genitofemoralis* – genitofemoral nerve
19. *m. tensor fasciae latae* – tensor fasciae latae muscle
20. *a., v. et n. femoralis* – femoral artery, vein and nerve
21. *portio cranialis m. sartorii* – cranial portion of sartorius muscle
22. *portio caudalis m. sartorii* – caudal portion of sartorius muscle

23. *a. et v. iliaca externa* – external iliac artery and vein
24. *a. umbilicalis* – umbilical artery
25. *a. et v. profunda femoris, m. psoas major* – deep femoral artery and vein, psoas major muscle
26. *truncus pudendopigastriacus* – pudendopigastric trunk
27. *m. rectus femoris* – straight femoral muscle
28. *m. vastus medialis* – medial vastus muscle
29. *m. pectineus* – pectineus muscle
30. *m. adductor* – adductor muscle
31. *m. semimembranosus* – semimembranous muscle
32. *m. gracilis* – gracilis muscle
33. *m. semitendinosus* – semitendinous muscle

34. *a. saphena et n. saphenus, v. saphena medialis* – saphenous artery and nerve, medial saphenous vein
35. *vertebra lumbalis 17* – sixth lumbar vertebra
36. *os sacrum* – sacrum
37. *facies symphysealis unius coxae* – symphyseal surface of os coxae
38. *fascia lata femoris* – femoral fascia lata
39. *lig. patellar* – patellar ligament
40. *ramus m. obturatorii* – branch of obturator nerve
41. *rami musculares a. et v. profundae femoris* – muscular branches of deep femoral artery and vein
42. *ln. iliaca medialis* – medial iliac lymph node

**Figure 30:** Vaisseaux et nerfs de la face médiale du bassin et de la cuisse du membre pelvien chez la brebis (35).



**Figure 31:** Vaisseaux et nerfs de la face médiale de la cuisse du membre pelvien chez la brebis (17).

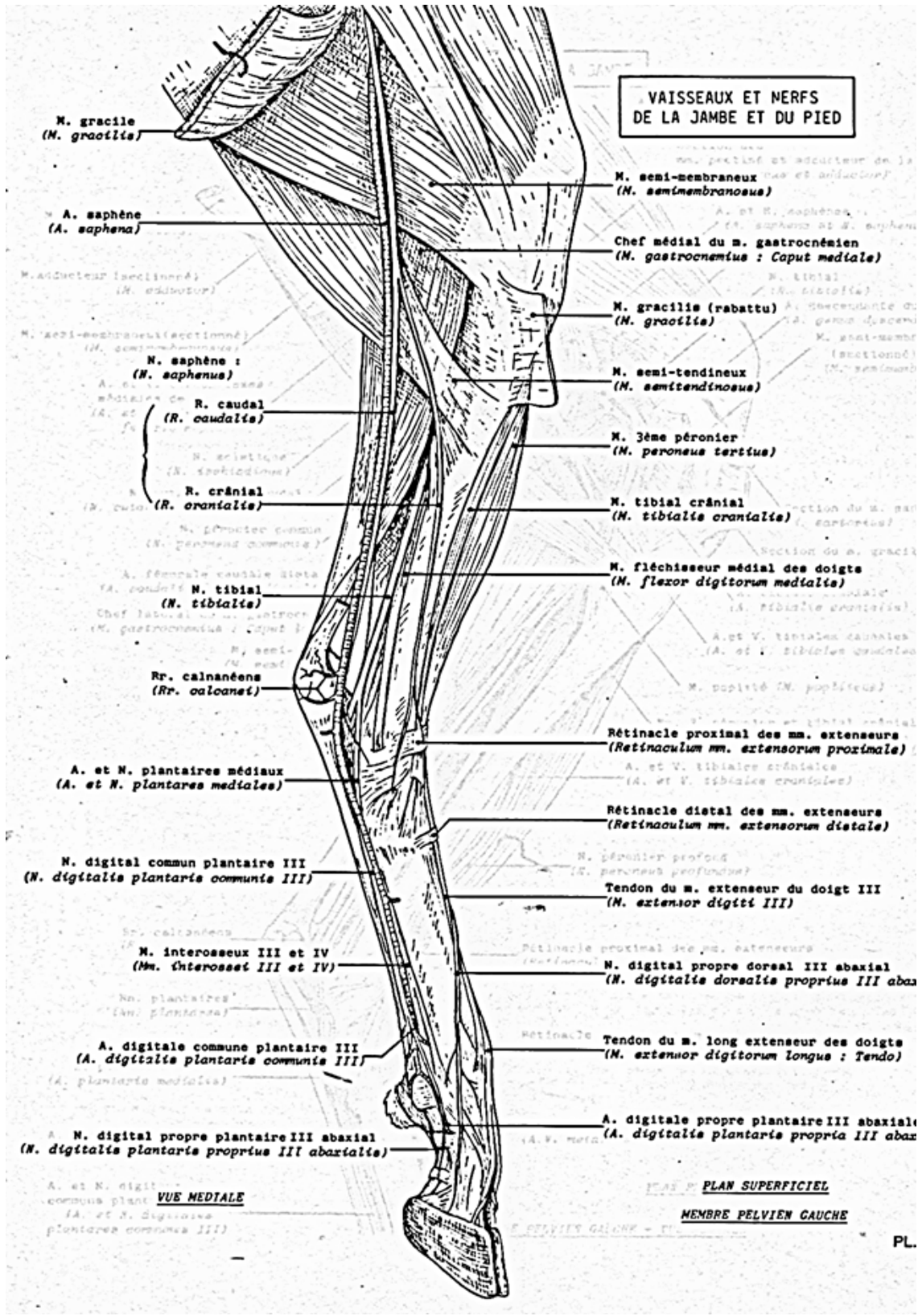
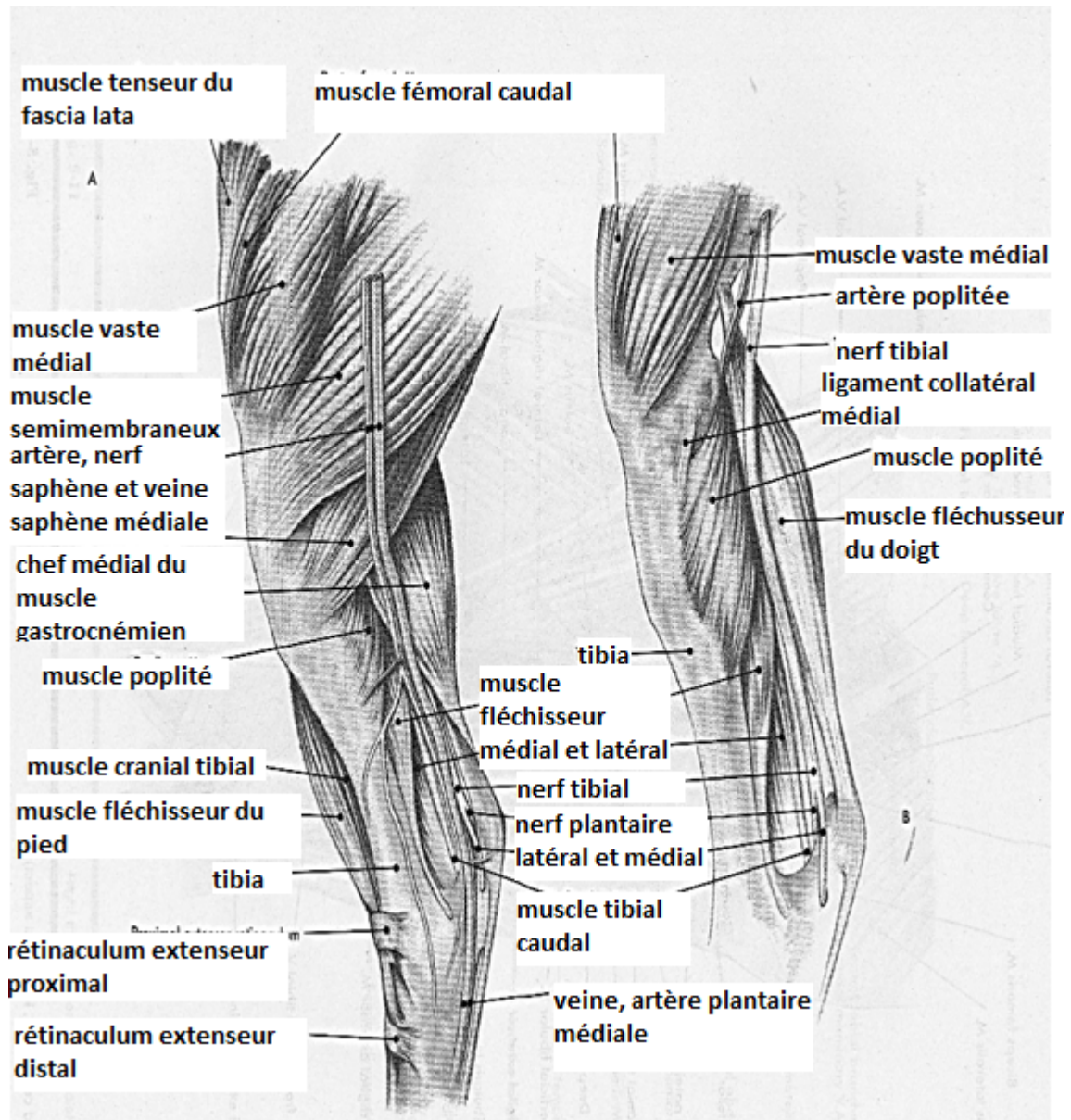


Figure 32: Vaisseaux et nerfs de la face médiale de la jambe et du pied du membre pelvien chez la chèvre (14).





**Figure 33** : Vaisseaux et nerfs de la face médiale (profonde A et superficielle B) de la jambe chez la brebis (17).

**2-6- Nerf obturateur** : nettement plus faible que le précédent, le nerf obturateur tire son origine à peu près des mêmes rameaux ventraux lombaires que lui, mais les niveaux qui lui fournissent les plus forts contingents de fibres sont dans l'ensemble plus caudaux d'un segment que ceux du nerf fémoral. Comme celles de ce dernier, ses racines se rejoignent dans l'épaisseur du muscle grand psoas. Le nerf quitte la partie caudale de ce muscle près de son bord médial et continue son trajet en direction ventro-caudale. Contre le corps de l'os ilium, il croise latéralement les vaisseaux iliaques interne et continue seul chez le bœuf, avec le rudiment d'artère obturatrice chez les petits ruminants, son trajet jusqu'au foramen obturé. Il rejoint l'artère et la veine obturatrices dans les espèces où elles existent et passe avec elles à la face dorsale de l'os pubis pour s'insinuer entre cet os et la partie intrapelvienne du muscle obturateur externe et sortir du bassin par le foramen obturé. Lorsque les vaisseaux obturateurs manquent (bœuf), le nerf effectue seul le même trajet. Parvenu dans la profondeur de la région médiale de la cuisse, il s'y divise en rameaux qui se mêlent à ceux de l'artère circonflexe médiale de la cuisse pour se distribuer aux muscles adducteurs de la cuisse et obturateur externe (y compris à sa partie intrapelvienne chez les ruminants) ainsi qu'aux muscles pectiné et gracile. Ces derniers reçoivent donc leur innervation à la fois du nerf saphène et du nerf fémoral lui-même. Un rameau particulier est destiné à l'articulation coxo-fémorale (8).

**3- Nerfs sacraux** : se distribuent à régions extérieures du bassin et à la plus grande parties des membres pelviens, ainsi qu'au périnée et à la partie externe de l'appareil génital. On ne compte autant de paires que de vertèbres sacrales, les nerfs de la première paire passant entre les deux premières vertèbres sacrales et ceux de la dernière entre l'os sacrum et la première vertèbre coccygienne. Comme ceux des autres régions, chaque nerf sacral se termine par deux rameaux, l'un dorsal et l'autre ventral. Toutefois, son trajet est extrêmement court, presque virtuel, la division s'effectuant à l'intérieur même du canal sacral. Les rameaux dorsaux sortent ainsi par les foramens ventraux correspondants. Les rameaux sont bien plus faibles que les rameaux ventraux et leur calibre décroît du premier au dernier. Dès leur sortie des foramens sacraux dorsaux, ils échangent des rameaux communicants et constituent sous le muscle multifide et sous l'origine des muscles dorsaux de la queue un petit plexus que renforce un rameau du dernier nerf lombaire. De ce plexus émanent les rameaux médiaux et latéraux. Les rameaux médiaux sont grêles ; ils plongent dans les muscles précités et s'y terminent. Les rameaux latéraux, plus forts, passent latéralement à ces muscles en direction dorso-caudale et traversent le fascia glutéal pour répandre leurs divisions dans la peau de la région fessière. Avec les rameaux similaires du dernier ou des deux derniers nerfs lombaires, ils alimentent le réseau des nerfs cluniaux moyens, qui s'étend en regard du muscle fessier

superficiel, ainsi que des parties adjacentes du biceps fémoral ou du glutéobiceps, selon l'espèce, et de la face latérale de la cuisse. Le rameau dorsal du dernier nerf sacré ne contribue que faiblement à ce réseau et se porte caudalement pour s'associer à ses homologues des nerfs coccygiens. Les rameaux ventraux sont beaucoup plus volumineux que les rameaux dorsaux et comme eux, de calibre décroissant du premier, toujours puissant, au dernier. Ils fournissent au niveau des foramina sacraux ventraux les rameaux communicants qui les connectent de façon très irrégulière aux ganglions sacraux du système sympathique. Les deux ou trois premiers émettent en outre dans le bassin de grêles rameaux à destination du plexus hypogastrique : les nerfs pelviens, qui seront décrits avec la partie pelvienne du système nerveux végétatif. Ils se portent ensuite ventralement au bord latéral du sacrum pour former l'important plexus sacré, partie caudale du plexus lombo-sacré. Dans ce plexus, ils se répartissent en deux groupes inégaux unis par de forts rameaux communicants mais parfaitement distincts par leur topographie et leur distribution. Le premier groupe, de loin le plus volumineux, est crânial et reçoit le tronc lombosacré, qu'il semble continuer en le renforçant. Sur ce dernier confluent en effet le rameau ventral du premier nerf sacré et une partie plus ou moins importante de celui du deuxième pour donner naissance à une épaisse lame nerveuse qui sort presque immédiatement du bassin par le foramen ischiatique majeur après avoir émis au passage un grêle filet pour le muscle obturateur interne. Dès ce niveau s'en échappent les nerfs glutéaux ou fessiers, l'un crânial et l'autre caudal et parfois multiples, destinés aux muscles homonymes. Au même point ou à peine plus loin se détache, isolément ou en commun avec un de ses voisins selon l'espèce, le nerf cutané caudal de la cuisse, au-delà duquel le tronc nerveux se continue par le nerf sciatique ou ischiatique. Le second groupe, caudal, bien moins compact et bien plus faible, reçoit ses fibres du deuxième nerf sacré et du suivant ou des deux suivants. Il ne sort pas aussitôt du bassin et en longe d'abord la paroi. Il ne comporte que deux nerfs. L'un, le plus fort, est crânial et se distribue au périnée et au pénis ou à la vulve : c'est le nerf honteux. L'autre, dorso-caudal et souvent plexiforme, se ramifie sur la région anale : c'est le nerf rectal caudal (10).

**3-1- Nerf glutéal crânial :** encore qualifié de «nerf fessier crânial», plus compact et simple à son origine, ce nerf reçoit ses fibres du dernier nerf lombaire et du premier sacré, avec souvent un apport de l'avant-dernier nerf lombaire. Il quitte le bord crânial du nerf sciatique non loin de la jonction du tronc lombosacré et du rameau ventral de S1. Il sort du foramen ischiatique majeur avec les vaisseaux glutéaux crâniens et se divise bientôt. Ses principales divisions vont aux muscles fessiers moyen, accessoire et profond. Un rameau destiné au muscle tenseur du fascia lata passe entre les muscles fessiers accessoire et profond (25).

**3-2- Nerf glutéal caudal ou fessier caudal** : souvent divisé précocement, provient des rameaux ventraux du dernier nerf lombaire et du premier sacral, avec souvent un apport du second nerf sacral. Il quitte le bord caudal du nerf sciatique et sort avec lui du foramen ischiatique majeur et n'est rejoint qu'un peu plus loin par l'artère homonyme, qui passe par la petite ouverture sciatique. Il contourne caudalement le muscle pour arriver à la face profonde du muscle fessier superficiel et y distribuer ses rameaux avec ceux des vaisseaux glutéaux caudaux. Quelques rameaux se portent sur le muscle piriforme et le bord caudal du fessier moyen, en particulier au faisceau charnu. Quand existe un muscle glutéofémoral, qu'il uni au biceps fémoral pour former un glutéobiceps (ruminants), il en reçoit aussi son innervation (26).

**3-3- Nerf cutané caudal de la cuisse** : c'est un nerf, anciennement «nerf fémoro-cutané postérieur», plus gros que les précédents, qui tire origine des rameaux ventraux des deux premiers nerfs sacraux (S1-S2) et reçoit en outre, selon l'espèce et l'individu, un apport du dernier nerf lombaire ou du troisième nerf sacral S3. Il semble être une collatérale de la partie initiale du nerf sciatique, dont il quitte le bord caudal du nerf sciatique près du nerf glutéal caudal ou en commun avec lui, il est grêle surtout chez les petits ruminant, car il est largement supplée par les rameaux cutané du nerf honteux. Il se porte vers la tubérosité ischiatique, à la surface latérale du ligament sacro-sciatique, parfois au bord dorsal du muscle fessier profond. Chez le bœuf, il se divise près du foramen ischiatique mineur en deux rameaux : l'un d'eux pénètre dans le bassin pour rejoindre le nerf honteux ou son rameau cutané distal (auxquels il apporte les fibres destinées à la peau de la partie caudale de la cuisse) ; l'autre traverse la partie proximale du biceps fémoral pour se distribuer à la peau de la région caudale de la cuisse. Il peut aussi rejoindre chez certains sujets le rameau cutané proximal du nerf honteux à travers le ligament sacro-sciatique. Chez les petits ruminants, cette seconde branche fait défaut, et le nerf cutané caudal de la cuisse passe tout entier dans le nerf honteux et se distribue par son intermédiaire ; cette disposition se trouve parfois chez le bœuf. Dans ce parcours, il échange avec le nerf honteux un ou plusieurs rameaux communicants (ongulés). Il devient superficiel près de la tubérosité ischiatique, après être passé chez les ongulés entre le muscle glutéobiceps et l'origine du semitendineux. Il émet à ce niveau quelques fins rameaux à destination du muscle fessier superficiel et un peu plus loin des rameaux qui s'épuisent dans la peau de la région anale et de la partie latérale du périnée. Il descend ensuite en situation superficielle au bord caudal de la cuisse en distribuant ses rameaux sur les parties voisines des faces latérales et médiales de celle-ci. Les premiers des rameaux latéraux remontent sur la partie caudale de la région fessière et la partie adjacente de la cuisse : ce sont les nerfs

cluniaux caudaux (34).

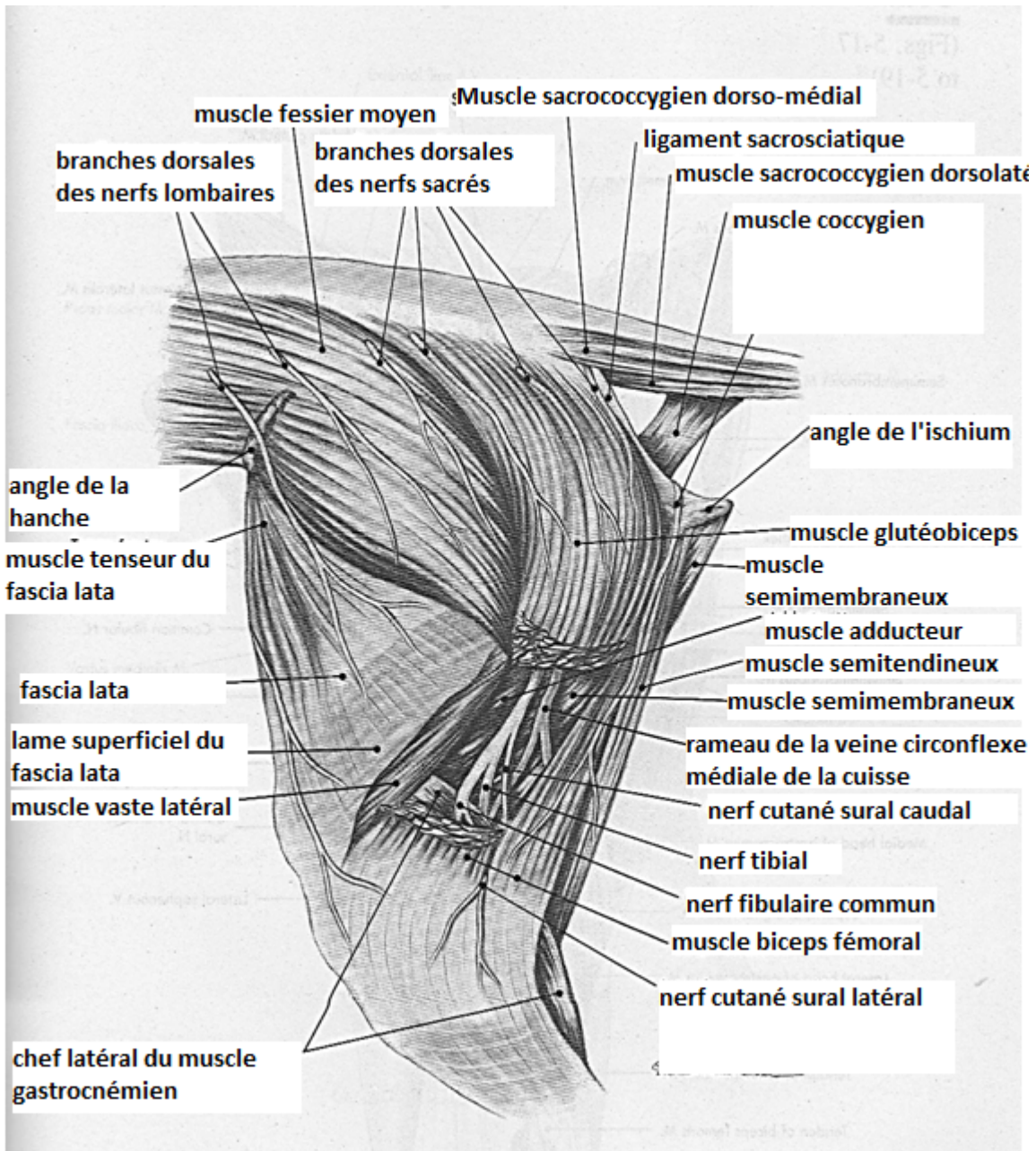
**3-4- Nerf sciatique ou ischiatique :** ce nerf, le plus gros de l'organisme, son origine est large d'environ quatre centimètres, apporte la motricité à la région caudo-latérale de la cuisse et à la totalité de la jambe et du pied ainsi que la sensibilité à la quasi-totalité de ces dernières régions. Il fait suite au tronc lombo-sacral au-delà de son renforcement par le rameau ventral du premier ou des deux premiers nerfs sacraux et sort immédiatement du bassin en franchissant avec les nerfs glutéaux la grande incisure sciatique, il reçoit ses fibres de L6, S1, S2 (L7 et non L6 chez le mouton lorsque existent sept vertèbres lombaires). Après avoir contourné dorsalement les muscles qui accompagnent le col du fémur, il descend à la face caudale de cet os et se termine par une bifurcation dont procèdent les nerfs fibulaire commun et tibial (plus bas du quart proximal). La dissection attentive montre qu'en réalité ces deux contingents de fibres sont distincts dès l'origine et seulement maintenus par une gaine épineurale commune. En règle générale, les fibres de la partie fibulaire proviennent de segments spinaux plus crâniens que ceux qui alimentent la partie tibiale. Chez les ruminants la séparation des deux nerfs s'effectue à la partie haute de la cuisse. Dans tous les cas, les variations individuelles sont fréquentes et amples, mais les nerfs péronier commun et tibial restent voisins jusqu'à la limite de l'espace poplité (8).

**3-4-1- Trajet-rapports :** plat et large au niveau de la grande incisure sciatique, le nerf sciatique se porte en direction ventro-caudale en devenant épais et plus étroit. Il passe au bord dorsal du muscle fessier profond puis à la surface des muscles jumeaux puis caudalement au carré fémoral pour atteindre la face caudale du fémur. Dans cette première partie de son trajet, il est couvert par le muscle glutéofémoral (ongulés). Caudalement au fémur, le nerf sciatique ou ses deux nerfs terminaux sont logés dans un interstice conjonctivo-adipeux délimité chez les ongulés par les muscles glutéofémoral, semitendineux, grand adducteur de la cuisse (ou son équivalent) et semimembraneux. Le muscle abducteur caudal de la cuisse est croisé vers le milieu de la cuisse, par un ou plusieurs rameaux de l'artère circonflexe profonde de la cuisse. Cette gaine s'élargit distalement pour admettre l'origine du muscle gastrocnémien. Les deux constituants se séparent toujours proximement à ce niveau, le nerf fibulaire commun passant latéralement au gastrocnémien alors que le nerf tibial s'engage entre les chefs de ce dernier (8).

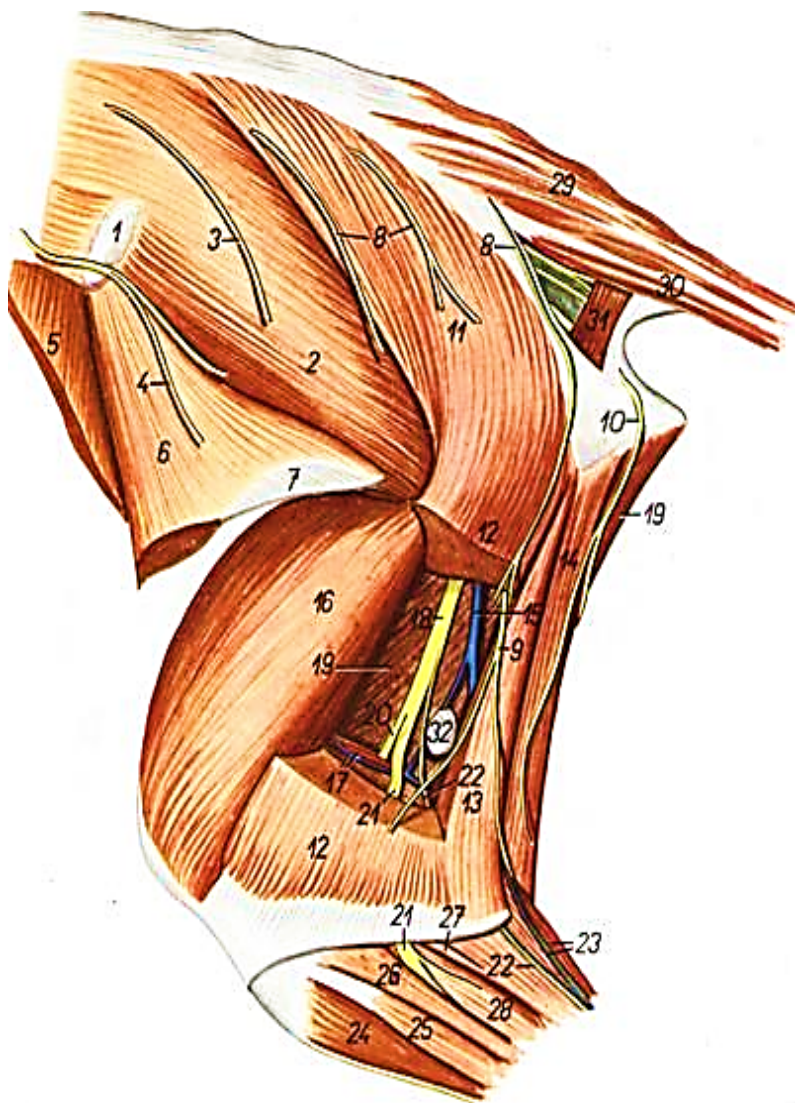
**3-4-2- Distribution :** avant sa bifurcation terminale, le nerf sciatique émet de multiples rameaux articulaires et musculaires, certains volumineux, mais dont aucun n'a reçu de nom particulier. Les rameaux articulaires, très fins, naissent au niveau de l'épine sciatique et sont destinés à l'articulation coxo-fémorale. Les rameaux musculaires peuvent être classés en deux

groupes. L'un proximal, plutôt faible et destinés aux muscles pelviens profonds, qui entourent l'articulation coxofémorale. Des filets naissent un peu plus loin et vont aux muscles jumeaux et carré fémoral ; quelques-uns vont en outre au bord ventral du fessier moyen. Un second groupe de rameaux se détache, en haut de la région caudale de la cuisse, isolément ou par faisceaux. Le volume de ces nerfs est plus fort, comme celui des muscles desservis : biceps fémoral (ou partie caudale du glutéobiceps), semi tendineux et semi membraneux.

\*Remarques sur la distribution du nerf sciatique : nerf principal du membre pelvien, le nerf sciatique apporte la motricité et la proprioception aux muscles pelviens profonds, à ceux de la région caudo-latérale de la cuisse et à ceux de la totalité de la jambe et du pied. La répartition de ses rameaux moteurs est simple et invariable : les muscles pelviens profonds et caudaux de la cuisse reçoivent leurs rameaux du nerf sciatique lui-même, alors que la jambe reçoit ceux des nerfs péroniers communs et tibiaux ; ce dernier va aux régions caudales (plantaires) de la jambe et du pied alors que les divisions du nerf péronier commun vont aux seuls muscles dorsaux de ces régions. Il est beaucoup plus difficile de délimiter les aires de sensibilité cutanée desservies par chacun des trois ordres de rameaux. S'il est vrai qu'elles couvrent à peu près les groupes musculaires animés par les mêmes nerfs, leurs chevauchements et leurs variations interspécifiques et surtout individuelles sont beaucoup plus fortes et plus nombreuses que celles des nerfs du membre thoracique. En règle générale, les aires cutanées dépendant du nerf sciatique ne remontent pratiquement pas au-dessus du genou, aussi bien à la face latérale qu'à la face médiale de la cuisse. La peau de la face médiale reçoit en effet son innervation surtout du nerf saphène et accessoirement des nerfs cutanés latéral et caudal de la cuisse, voire du nerf obturateur. A la face latérale, les nerfs cluniaux débordent plus ou moins largement la région fessière, alors que les nerfs cutanés latéral et caudal en font autant à partir des bords crânial et caudal de la région. En revanche, les divisions du nerf sciatiques se distribuent à la peau de toute la jambe et du pied, à l'exception de l'étroite bande médiale qui prolonge l'aire du nerf saphène figure 34 (17). Mais il est difficile de déterminer la répartition des aires respectives des différents rameaux du nerf sciatique. Le dessin ne peut donner qu'une représentation très approximative figure 35 (35). On retiendra surtout que la peau de la face crânio-latérale de la jambe et celle de la face dorsale du pied est desservie par les rameaux du nerf fibulaire commun, alors que le nerf tibial contrôle celle de la face caudale de la jambe et de la face plantaire du pied (8).



**Figure 34 :** Vaisseaux et nerfs de la face latérale du bassin et de la cuisse chez la chèvre (17).



1. *tuber coxae* – tuber coxae
2. *m. gluteus medius* – middle gluteal muscle
- 3, 4. *nn. clunium craniales* – cranial clunial nerves
5. *m. obliquus internus abdominalis* – internal oblique abdominal muscle
6. *m. tensor fasciae latae* – tensor fasciae latae muscle
7. *fascia lata femoris* – femoral fascia lata
8. *nn. clunium medii* – middle clunial nerves
9. *n. cutaneus femoris caudalis* – caudal cutaneous femoral nerve
10. *ramus cutaneus proximalis n. pudendi* – proximal cutaneous branch of pudendal nerve
- 11, 12, 13. *m. gluteobiceps* – gluteobiceps muscle
14. *m. gluteus superficialis* – superficial gluteal muscle

15. *portio cranialis m. bicipitis femoris* – cranial portion of biceps femoris muscle
16. *portio caudalis m. bicipitis femoris* – caudal portion of biceps femoris muscle
17. *m. semitendinosus* – semitendinous muscle
18. *ramus v. circumflexus femoris medialis* – branch of medial circumflex femoral vein
19. *m. vastus lateralis* – lateral vastus muscle
20. *a. et v. femoris caudalis* – caudal femoral artery and vein
21. *n. ischiadicus* – ischiatic nerve
22. *m. semimembranosus* – semimembranous muscle
23. *n. tibialis* – tibial nerve
24. *n. peroneus communis* – common peroneal nerve

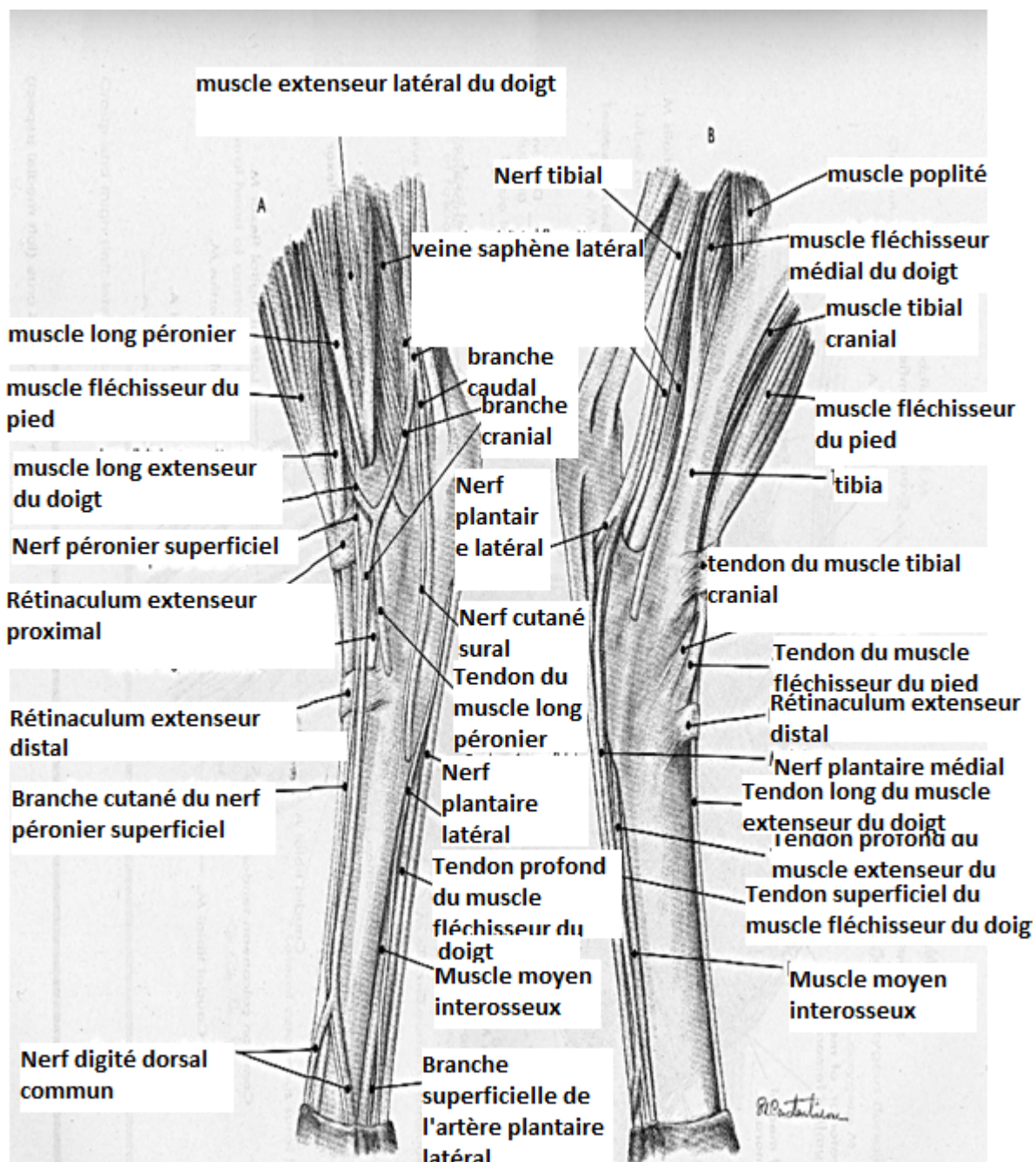
25. *n. cutaneus surae caudalis* – caudal cutaneous sural nerve
26. *caput laterale m. gastrocnemii, v. saphena lateralis* – lateral head of gastrocnemius muscle, lateral saphenous vein
27. *m. tibialis cranialis* – cranial tibial muscle
28. *m. extensor digitorum longus et m. peroneus tertius* – long digital extensor muscle and peroneus tertius muscle
29. *m. peroneus longus* – long peroneal muscle
30. *m. soleus* – soleus muscle
31. *m. extensor digitorum lateralis* – lateral digital extensor muscle
32. *m. sacrocaudalis dorsalis lateralis* – lateral dorsal sacrocaudal muscle
33. *m. sacrocaudalis ventralis lateralis* – lateral ventral sacrocaudal muscle
34. *m. coccygeus* – coccygeal muscle
35. *ln. poplitea* – popliteal lymph node

**Figure 35 :** Vaisseaux et nerfs de la face latérale du bassin et de la cuisse chez la brebis (35).



**3-5- Nerf fibulaire commun** est lui aussi volumineux ; très large, encore couramment nommé nerf péronier commun- jadis «sciatique poplité externe», ce nerf est le rameau terminal latéral du nerf sciatique. Quel que soit son niveau d'émission, il n'a aucun rameau collatéral avant atteindre l'espace poplité. Il descend d'abord au bord crânio-latéral du nerf tibial, qu'il abandonne plus bas pour se placer alors à la surface du chef latéral du gastrocnémien, entre ce muscle et la partie distale du biceps fémoral et atteint sous l'aponévrose terminale de celui-ci la face latérale de la partie proximale de la jambe et s'y termine par deux rameaux, les nerfs fibulaire superficiel et fibulaire profond (sa partie terminale est repérable derrière l'extrémité proximale de la fibula, sous la mince expansion distale du muscle glutéobiceps), elle se divise entre les muscles long péronier et extenseur latéral des doigts (ou extenseur du doigt IV). Dans ce trajet, il fournit de fins rameaux pour la partie latérale de l'articulation du genou et surtout, en regard de l'insertion proximale du gastrocnémien, le nerf cutané sural latéral, anciennement «branche cutanée péronière». Celui-ci descend à la surface du gastrocnémien, couvert par la partie distale du biceps fémoral, à laquelle il donne des filets avant de la traverser. Il se répand dans la peau de la face latérale du genou et de la jambe jusqu'au voisinage du tarse (20).

**3-5-1- Nerf fibulaire superficiel ou péronier superficiel**, le plus fort ; anciennement «nerf musculo-cutané» naît en regard de l'extrémité proximale du muscle long péronier. Il s'insinue à son bord caudal pour croiser obliquement sa face profonde puis descendre entre le long extenseur et l'extenseur latéral des doigts pour rejoindre la veine métatarsienne dorsale latérale figure 36 (17). Chemin faisant, le nerf fibulaire superficiel donne d'abord de fins rameaux aux muscles extenseurs latéraux des doigts et (s'il existe) court fibulaire et long fibulaire puis des rameaux cutanés pour la partie crânio-latérale de la jambe. En bas de celle-ci, il franchit en surface le retinaculum crural et se divise enfin en deux rameaux, l'un médial et l'autre latéral qui passe à la face de flexion du tarse et fournissent les nerfs digitaux communs dorsaux du pied (23).

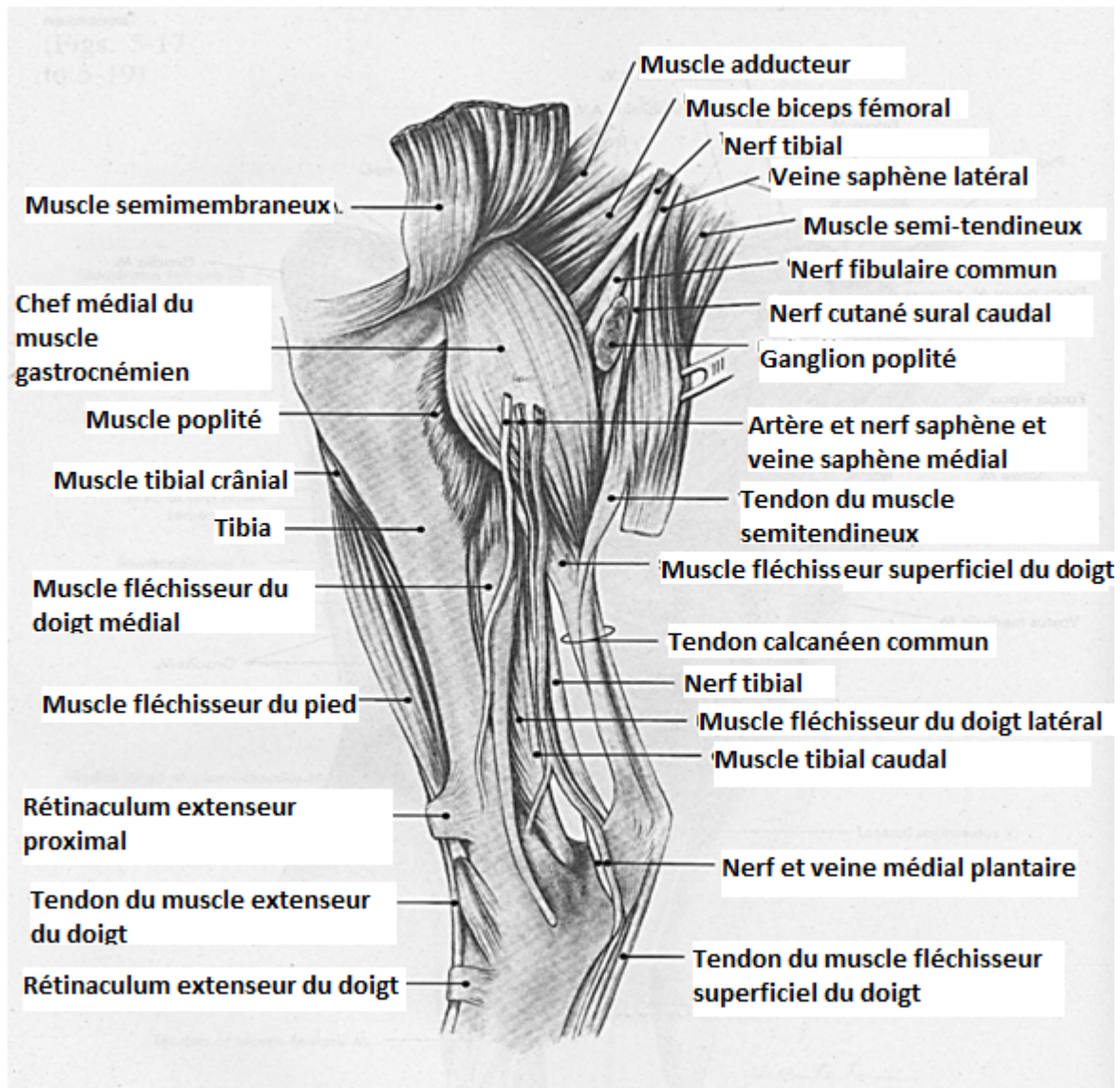


**Figure 36** : Vaisseaux et nerfs de la face médiale A et latérale B du pied chez la brebis (17).

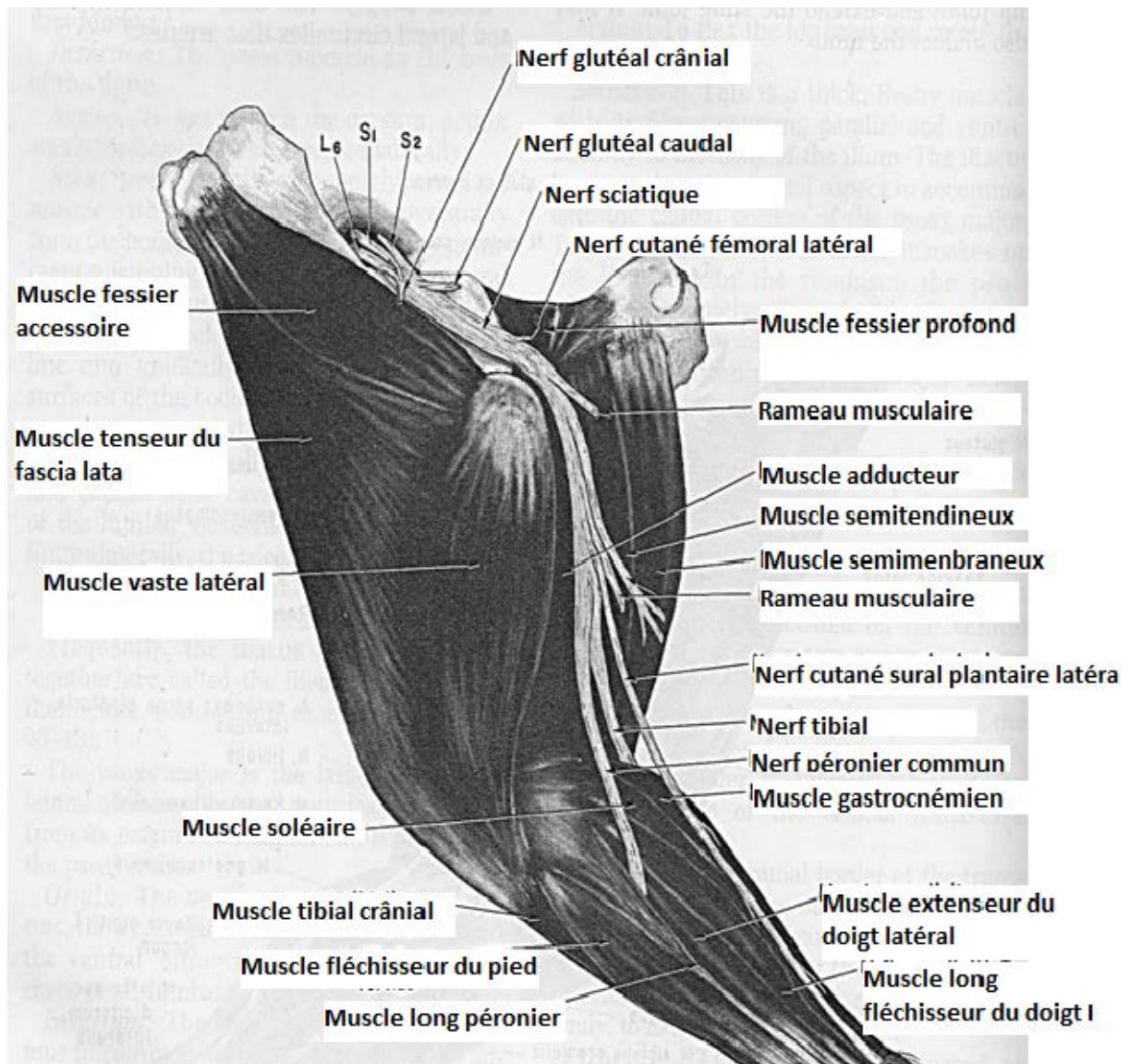
**3-5-2- Nerf fibulaire profond ou péronier profond** est nettement plus grêle que le précédent, anciennement «nerf tibial antérieur» continue la direction du nerf fibulaire commun crânialement au nerf précédent pour prolonger avec lui sous le muscle long fibulaire. Il s'en sépare bientôt pour s'engager sous le muscle long extenseur des orteils ou ses équivalents. Le faisceau des rameaux destinés aux muscles crânio-latéraux de la jambe ayant été émis à son origine même (ou par le nerf fibulaire commun avant sa division, chez la chèvre). Il s'insinue sous le muscle long fibulaire au-devant du nerf fibulaire superficiel puis dans la profondeur de l'interstice limité par les muscles long extenseur des doigts (ou extenseur commun) et extenseur latéral des doigts (extenseur du doigt IV). Il rejoint ensuite l'artère et la veine tibiale crâniale au bord latéral du muscle tibial crânial. Il passe sous le rétinaculum crural des extenseurs, donne un rameau aux articulations du tarse et se continue dans le pied par l'unique nerf métatarsien dorsal III (36).

**3-6- Nerf tibial :** plus gros que le fibulaire commun, le nerf tibial continue le nerf sciatique après l'émission de ce nerf. Il rejoint le muscle gastrocnémien et s'engage entre ses deux chefs. Il atteint ainsi le bord caudal du muscle fléchisseur superficiel des orteils. Il croise médialement la partie proximale du tendon calcanéen commune pour devenir superficiel, sous l'épais fascia jambier, entre ce tendon et malléole médiale. Il se termine juste au-dessus du tarse par bifurcation en nerfs plantaire, un latéral et l'autre médial, qui fournissent comme nous le verrons plus loin les nerfs de toute la face plantaire du pied. Le premier rameau du nerf tibial est le nerf cutané sural caudal, anciennement «nerf saphène externe». Il naît un peu au-dessus de l'insertion du muscle gastrocnémien, sur l'origine même du nerf tibial, voire sur le nerf sciatique lorsque celui-ci se divise tout près de l'espace poplité. Il passe entre le muscle biceps fémoral et le chef latéral du gastrocnémien caudalement au nerf cutané sural latéral et se continue à la surface du gastrocnémien sous le fascia jambier. Près de la naissance du tendon calcanéen commun, il reçoit un rameau communicant provenant du nerf cutané sural latéral ou du péronier commun. En compagnie de la veine saphène latérale (petite saphène), il s'éloigne du tendon calcanéen dans la dépression qui sépare ce dernier de la malléole latérale, dans une situation comparable à celle du nerf tibial à la face médiale. Il franchit la face latérale du métatarse la distribution cutanée qu'il a assurée par de multiples filets sur tout le bord caudo-latéral de la jambe. Entre les deux chefs du muscle gastrocnémien, le nerf tibial donne au passage un ou plusieurs rameaux aux articulations du tarse. Il émet surtout un gros faisceau de rameaux musculaires, dont un groupe formé de rameaux courts et forts va à tous les constituants du triceps sural et chez les mammifères domestiques, au fléchisseur superficiel des orteils, alors que les autres muscles,

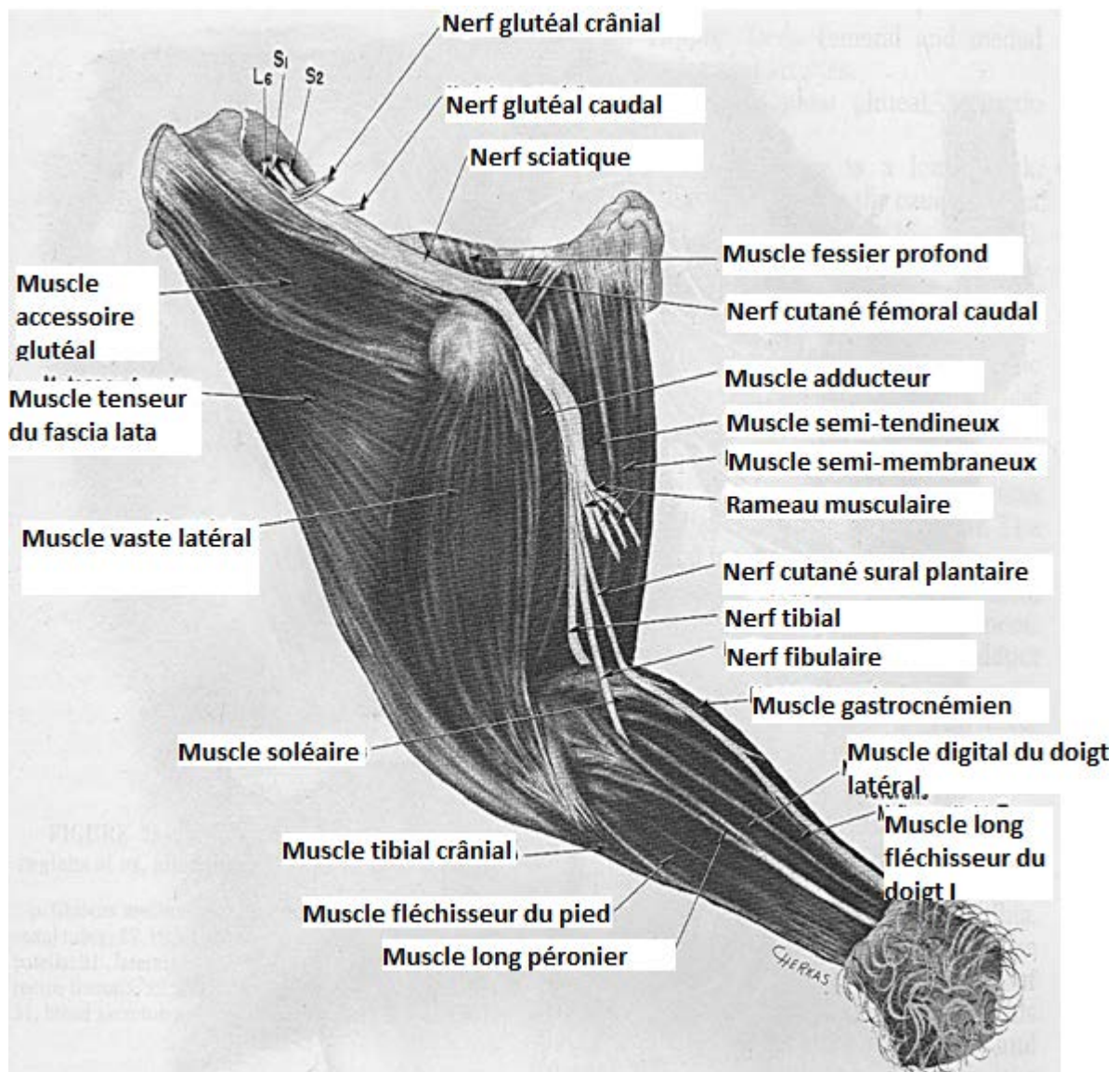
plus profonds reçoivent des rameaux plus long formant un groupe plus ou moins distinct. En définitive, on voit que le nerf tibial se répartit dans toute la région jambière caudale alors que les muscles et la peau de la région crânio-latérale sont desservis par le nerf péronier commun (8). Ce partage se continue dans le pied, dont la région plantaire reçoit les divisions des nerfs plantaires, branches terminales du nerf tibial. Figure 36 (17), 37(21), 38 (21).



**Figure 37** : Vaisseaux et nerfs de la face latérale de la jambe chez la brebis (17).



**Figure 38 :** Vaisseaux et nerfs de la face latérale de la cuisse et de la jambe chez la chèvre (21).

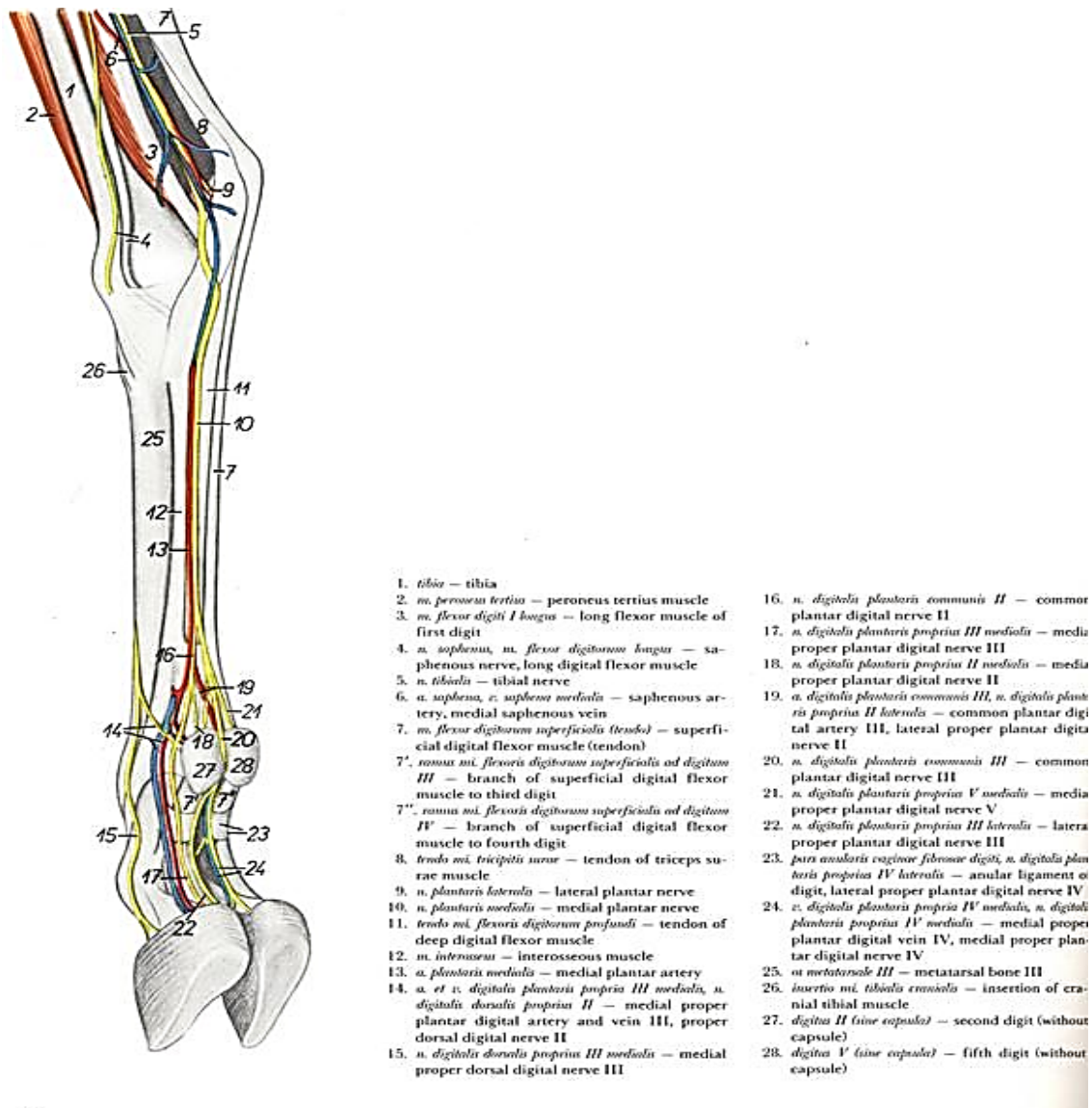


**Figure 39:** Vaisseaux et nerfs de la face latérale de la cuisse et de la jambe chez la brebis (21).

**3-6-1- Nerfs du pied :** les nerfs du pied sont répartis en deux réseaux, l'un dorsal et l'autre plantaire. Comme dans la main aussi, chacun de ces réseaux est organisé selon un même plan, lui-même reproduit par la répartition des vaisseaux. En regard de chaque espace intermétatarsien existent deux nerfs digitaux communs, l'un dorsal et l'autre plantaire, dont chacun se divise proximale aux articulations métacarpo-phalangiennes, en deux nerfs digitaux propres, un pour chaque orteil adjacent. Chaque orteil possède ainsi quatre nerfs digitaux propres, deux dorsaux et deux plantaires, qualifiés ici encore d'axiaux selon leur situation par rapport à l'axe du pied. Il existe enfin des nerfs métatarsiens mais, à l'inverse de la main, le pied possède de tels nerfs sur ses deux faces, ceux de la face plantaire innervant les muscles interosseux.

- A la face dorsale du pied, le nerf fibulaire superficiel fournit trois nerfs digitaux communs dorsaux, dont le principal (III) le prolonge directement, les deux autres (II et IV) étant plus faibles, tandis que le nerf fibulaire profond se continue par un seul nerf métatarsien dorsal (III). Le nerf digital commun dorsal (III) continue le nerf fibulaire superficiel au niveau du rétinaculum crural des extenseurs. Il est placé entre la racine crâniale de la veine saphène latérale et le grêle rameau superficiel de l'artère tibiale crâniale, vaisseaux qui deviennent dans le métatarse la veine et l'artère distales communes dorsales (III). Ainsi encadré sur la plus grande partie de son trajet, il descend d'abord près du tendon extenseur du doigt latéral, puis passe sur le tendon du long extenseur des doigts et atteint enfin l'espace interdigital. Il se termine là par une bifurcation à angle très aigu en nerfs digitaux propres dorsaux axiaux III et IV. Chemin faisant, il a émis de multiples et fins rameaux cutanés pour la face dorsale du tarse et du métatarse et, peu avant sa bifurcation terminale, un rameau communicant qui rejoint la partie terminale du nerf métatarsien dorsal III. Le nerf digital commun dorsal IV, parfois décrit comme le rameau latéral de la division du nerf péronier superficiel, se détache de l'origine du précédent près du rétinaculum crural des extenseurs, parfois un peu plus bas, devant le tarse, voire à la partie proximale du métatarse. Il descend au bord caudo-latéral de la racine crâniale de la veine saphène latérale et du tendon extenseur du doigt IV ; il quitte bientôt ce dernier pour contourner très obliquement le bord latéral de l'os métatarsien III-IV et descendre le long du sillon qui marque la limite entre le muscle interosseux et les tendons fléchisseurs. Il se termine près de l'articulation métacarpo-phalangienne par deux rameaux inégaux, dont le principal le prolonge sur le bord abaxial du doigt latéral comme nerf digital propre dorsal IV abaxial, alors que l'autre, plus grêle croise la face latérale de l'appareil sésamoïdien : c'est le nerf digital propre dorsal V axial qui se porte au torus unguéal et au derme du rudiment de doigt V (ou «ergot» latéral). Le nerf digital commun dorsal II naît du digital commun dorsal III vers la mi-hauteur du métatarse, dont il croise obliquement la face médiale pour gagner le bord correspondant du muscle interosseux, où il se comporte comme son homologue IV à la face latérale. Il se divise en deux rameaux inégaux, dont le principal est le nerf digital propre dorsal III abaxial qui va cheminer au bord dorsal du faisceau vasculo-nerveux plantaire abaxial du doigt III, décrit plus loin. L'autre rameau, plus grêle et plus court, est le nerf digital propre dorsal axial II, destiné au torus digital du rudiment de doigt II (ou «ergot» médial). Le nerf métatarsien dorsal III fait suite au nerf fibulaire profond au niveau du rétinaculum proximal des extenseurs et descend au bord médial (au bord latéral chez la chèvre) de l'artère dorsale du pied puis de la volumineuse artère métatarsienne dorsale III. Il passe ainsi au bord latéral du tendon du muscle long extenseur des doigts, sous les

rétinaculum de la face dorsale du tarse puis, caché par ce tendon, dans le sillon de la face dorsale de l'os métatarsien III-IV. Il délègue au passage un rameau au muscle court extenseur des doigts et reçoit en arrivant dans l'espace interdigital le rameau communicant du nerf digital commun dorsal III (8). Il se divise aussitôt après dans cet espace et chacune de ses branches va rejoindre le nerf digital propre plantaire axial (III ou IV) de son côté. Figure 39 (35), 40 (35).



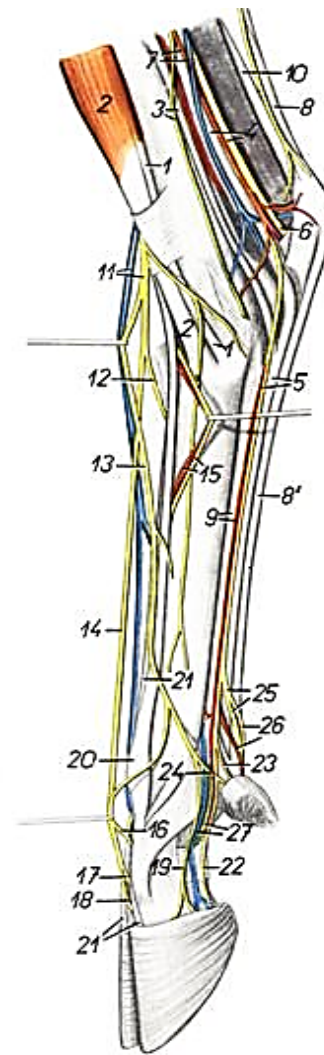
1. tibia – tibia
2. *m. peroneus tertius* – peroneus tertius muscle
3. *m. flexor digiti I longus* – long flexor muscle of first digit
4. *n. saphenus, n. flexor digitorum longus* – saphenous nerve, long digital flexor muscle
5. *n. tibialis* – tibial nerve
6. *a. saphena, v. saphena medialis* – saphenous artery, medial saphenous vein
7. *m. flexor digitorum superficialis (tendo)* – superficial digital flexor muscle (tendon)
- 7'. *ramus m. flexoris digitorum superficialis ad digitum III* – branch of superficial digital flexor muscle to third digit
- 7''. *ramus m. flexoris digitorum superficialis ad digitum IV* – branch of superficial digital flexor muscle to fourth digit
8. *tendo m. tricipitis surae* – tendon of triceps surae muscle
9. *n. plantaris lateralis* – lateral plantar nerve
10. *n. plantaris medialis* – medial plantar nerve
11. *tendo m. flexoris digitorum profundus* – tendon of deep digital flexor muscle
12. *m. interosseus* – interosseous muscle
13. *a. plantaris medialis* – medial plantar artery
14. *a. et v. digitalis plantaris propria III medialis, n. digitalis dorsalis propria II* – medial proper plantar digital artery and vein III, proper dorsal digital nerve II
15. *n. digitalis dorsalis propria III medialis* – medial proper dorsal digital nerve III
16. *n. digitalis plantaris communis II* – common plantar digital nerve II
17. *n. digitalis plantaris propria III medialis* – medial proper plantar digital nerve III
18. *n. digitalis plantaris propria II medialis* – medial proper plantar digital nerve II
19. *a. digitalis plantaris communis III, n. digitalis plantaris propria II lateralis* – common plantar digital artery III, lateral proper plantar digital nerve II
20. *n. digitalis plantaris communis III* – common plantar digital nerve III
21. *n. digitalis plantaris propria V medialis* – medial proper plantar digital nerve V
22. *n. digitalis plantaris propria III lateralis* – lateral proper plantar digital nerve III
23. *pars anularis vaginae fibrosae digiti, n. digitalis plantaris propria IV lateralis* – annular ligament of digit, lateral proper plantar digital nerve IV
24. *v. digitalis plantaris propria IV medialis, n. digitalis plantaris propria IV medialis* – medial proper plantar digital vein IV, medial proper plantar digital nerve IV
25. *os metatarsale III* – metatarsal bone III
26. *insertio m. tibialis cranialis* – insertion of cranial tibial muscle
27. *digitus II (sine capsula)* – second digit (without capsule)
28. *digitus V (sine capsula)* – fifth digit (without capsule)

**Figure 40 :** Nerfs et vaisseaux de la face dorso-médiale du membre pelvien chez la chèvre (35).



1. *m. tibiales cranialis* – cranial tibial muscle
2. *m. peroneus tertius* – peroneus tertius muscle
3. *m. flexor digitorum longus*, *n. saphenus* – long digital flexor muscle, saphenous nerve
4. *n. tibialis*, *m. tibiales caudalis* – tibial nerve, caudal tibial muscle
5. *m. flexor digitorum profundus*, *n. plantaris medialis* – deep digital flexor muscle, medial plantar nerve
6. *n. plantaris lateralis* – lateral plantar nerve
7. *a. saphena*, *v. saphena medialis* – saphenous artery, medial saphenous vein
- 8, 8'. *m. flexor digitorum superficialis (tendon)* – superficial digital flexor muscle (tendon)
- 8, 10. *tendo calcanei communis* – common calcaneal tendon
9. *a. plantaris medialis*, *m. interossea* – medial plantar artery, interosseous muscle
10. *tendo m. tricipitis surae* – tendon of triceps surae muscle
11. *ramus cranialis v. saphenus lateralis*, *n. peroneus superficialis* – cranial branch of lateral saphenous vein, superficial peroneal nerve
12. *n. digitalis dorsalis communis IV* – common dorsal digital nerve IV

13. *n. digitalis dorsalis communis II* – common dorsal digital nerve II
14. *n. digitalis dorsalis communis III* – common dorsal digital nerve III
15. *a. et v. metatarsae dorsalis III* – dorsal metatarsal artery and vein III
16. *ramus communicans cum nervo peroneo profundo* – communicating branch with deep peroneal nerve
17. *n. digitalis dorsalis propria III lateralis* – lateral proper dorsal digital nerve III
18. *n. digitalis dorsalis propria IV medialis* – medial proper dorsal digital nerve IV
19. *n. digitalis dorsalis propria III medialis* – medial proper dorsal digital nerve III
20. *m. extensor digiti III* – extensor muscle of third digit
21. *m. extensor digitorum longus* – long digital extensor muscle
22. *n. digitalis plantaris propria III medialis* – medial proper plantar digital nerve III
23. *n. digitalis plantaris propria II medialis* – medial proper plantar digital nerve II
24. *n. digitalis dorsalis propria II* – proper dorsal digital nerve II

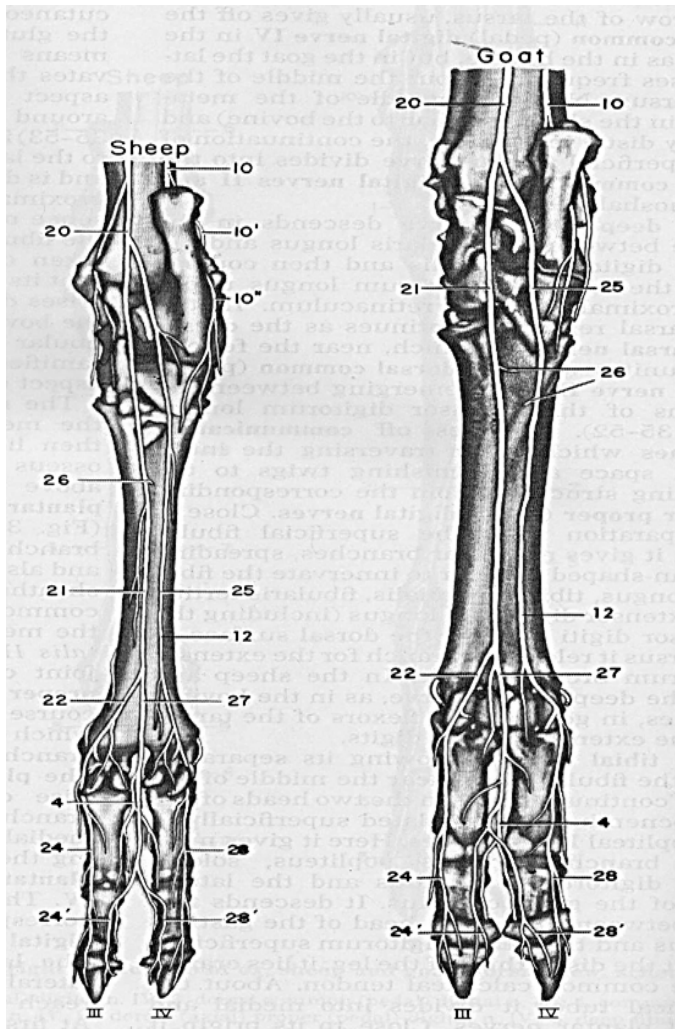


25. *n. digitalis plantaris communis III* – common plantar digital nerve III
26. *n. digitalis plantaris propria IV medialis*, *a. digitalis plantaris communis III* – medial proper plantar digital nerve IV, common plantar digital artery III
27. *a. et v. digitalis plantaris propria III medialis* – medial proper plantar digital artery and vein II

**Figure 41:** Vaisseaux et nerfs de la face médiale du membre pelvien chez la brebis (35).

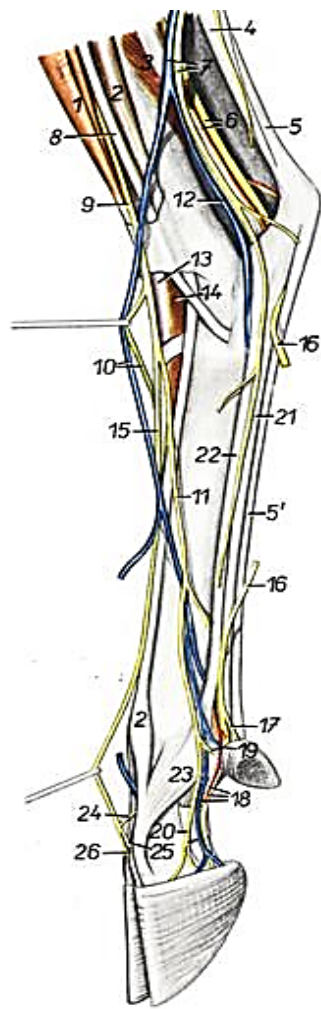
- La face plantaire du pied reçoit les divisions des deux nerfs plantaires. Le nerf plantaire médial passe à la face médio-plantaire du tarse, où il est maintenu dans une petite gaine ménagée dans l'épais fascia fibreux qui couvre cette région ; il rejoint à la face médiale du métatarse le sillon qui marque la limite entre le tendon fléchisseur profond des doigts et du muscle interossea III-IV. Sous l'épais fascia plantaire qui maintient les tendons fléchisseurs des doigts, il est accompagné à son bord dorsal par la grêle artère plantaire médiale. Il émet en chemin de multiples filets pour la peau et se termine par bifurcation un peu au-dessus de l'articulation métatarso-phalangienne. Le principal rameau de cette division est le nerf digital

commun plantaire III, qui croise très obliquement la face plantaire de la gaine métatarso-phalangienne, s'engage dans le sillon médian de la division des tendons fléchisseurs des doigts, et passe sous l'épais ligament transversal qui unit les rudiments des doigts II et V (ou «ergots»). Comme son homologue de la main, ce nerf est dédoublé, voire plexiforme sur une partie plus ou moins grande de son trajet mais il se réunifie toujours avant sa terminaison, qui s'effectue par bifurcation en deux nerfs digitaux plantaires propres axiaux III et IV. Chacun de ces derniers reçoit le rameau terminal correspondant du nerf métatarsien dorsal II et se distribue dans le doigt comme son homologue de la main. L'autre rameau terminal du nerf plantaire médial est le nerf digital commun plantaire II, qui le prolonge au côté médial de la gaine métatarso-phalangienne et s'y divise à son tour en deux nerfs digitaux propres plantaires abaxiaux II et III. Le premier de ceux-ci est grêle et bref : il se porte sur le rudiment de doigt II (ergot médial). L'autre, plus fort, reçoit un rameau communicant de son homologue dorsal, dont le séparent la veine et l'artère digitales propres plantaires abaxiales. Ce dernier nerf vient en effet, comme déjà dit, accompagner à son bord dorsal le faisceau vasculo-nerveux ainsi formé. Les divisions du nerf digital propre plantaire abaxial III accompagnent celles de l'artère et l'ensemble se distribue comme dans les doigts de la main. Le nerf plantaire latéral s'engage dans la gaine plantaire du tarse avec le tendon du muscle fléchisseur latéral des doigts, dont il longe le bord latéral. A la sortie de cette gaine, il se trouve sous l'épais fascia plantaire au bord latéral du muscle interosseux III-IV. Il émet un rameau profond qui aborde le muscle interosseux vers son quart proximal pour l'innerver et se continuer au-delà comme nerf digital commun plantaire IV. Accompagné à son bord dorsal par la très grêle artère digitale commune plantaire IV, ce nerf arrive à la partie distale du métatarse figure 41 (21), 42 (35), 43 (35). Il délègue-là au rudiment du doigt V (ergot latéral) le grêle nerf digital propre plantaire V, et se continue au-delà de cette émission par le nerf digital propre plantaire IV abaxial, qui se comporte comme son homologue abaxial du doigt III(8).



- 4- Branche communicante
- 10- Nerf cutané sural latéral plantaire
- 10'- branche crâniale
- 11- Nerf saphène
- 12- Nerf digité plantaire commun IV
- 20- Nerf tibial
- 21- Nerf plantaire médial
- 22- Nerf digital plantaire commun II
- 24- Nerf digité plantaire propre III (abaxial) 24'- Nerf digité plantaire propre III (axial)
- 25- Nerf plantaire latéral
- 26- Branche profonde
- 27- Nerf digité plantaire commun III
- 28- Nerf digité plantaire propreIV (abaxial) 28'- Nerf digité plantaire propreIV (axial)

**Figure 42:** Nerfs de la face plantaire chez la chèvre, brebis (21).



1. *m. peroneus tertius* – peroneus tertius muscle
2. *m. extensor digitorum lateralis* – lateral digital extensor muscle
3. *m. flexor digiti I longus* – long flexor muscle of first digit
- 4, 5. *tendo calcanei communis* – common calcaneal tendon

4. *tendo m. tricipitis surae* – tendon of triceps surae muscle
- 5, 5'. *tendo m. flexoris digitorum superficialis* – tendon of superficial digital flexor muscle
6. *n. tibialis, a. saphena* – tibial nerve, saphenous artery
7. *v. saphena lateralis, n. cutaneus surae caudalis* – lateral saphenous vein, caudal sural cutaneous nerve
8. *m. peroneus longus* – long peroneal muscle
9. *n. peroneus superficialis* – superficial peroneal nerve
10. *n. digitalis dorsalis communis II, ramus cranialis v. saphenae lateralis* – common dorsal digital nerve II, cranial branch of lateral saphenous vein
11. *n. digitalis dorsalis communis II'* – common dorsal digital nerve IV
12. *ramus caudalis v. saphenae lateralis* – caudal branch of lateral saphenous vein
13. *m. extensor digitorum longus* – long digital extensor muscle
14. *m. extensor digitorum brevis* – short digital extensor muscle

15. *m. digitalis dorsalis communis III* – common dorsal digital nerve III
16. *n. plantaris lateralis* – lateral plantar nerve
17. *n. digitalis plantaris propria I lateralis* – lateral proper plantar digital nerve V
18. *a. et v. digitalis plantaris propria IV lateralis, n. digitalis plantaris proprius IV lateralis* – lateral proper plantar digital artery, vein and nerve IV
19. *n. digitalis dorsalis proprius V* – proper dorsal digital nerve V
20. *n. digitalis dorsalis proprius IV lateralis* – lateral proper dorsal digital nerve IV
21. *m. flexor digitorum profundus* – deep digital flexor muscle
22. *m. interosseus* – interosseous muscle
23. *portio collateralis m. interossei ad digitum IV* – collateral portion of interosseous muscle of fourth digit
24. *ramus communicans cum nervo peroneo profundo* – communicating branch with deep peroneal nerve
25. *n. digitalis dorsalis proprius IV medialis* – medial proper dorsal digital nerve IV
26. *n. digitalis dorsalis proprius III lateralis* – lateral proper dorsal digital nerve III

**Figure 43:** Nerfs et vaisseaux de la face latérale du membre pelvien chez la brebis (35).

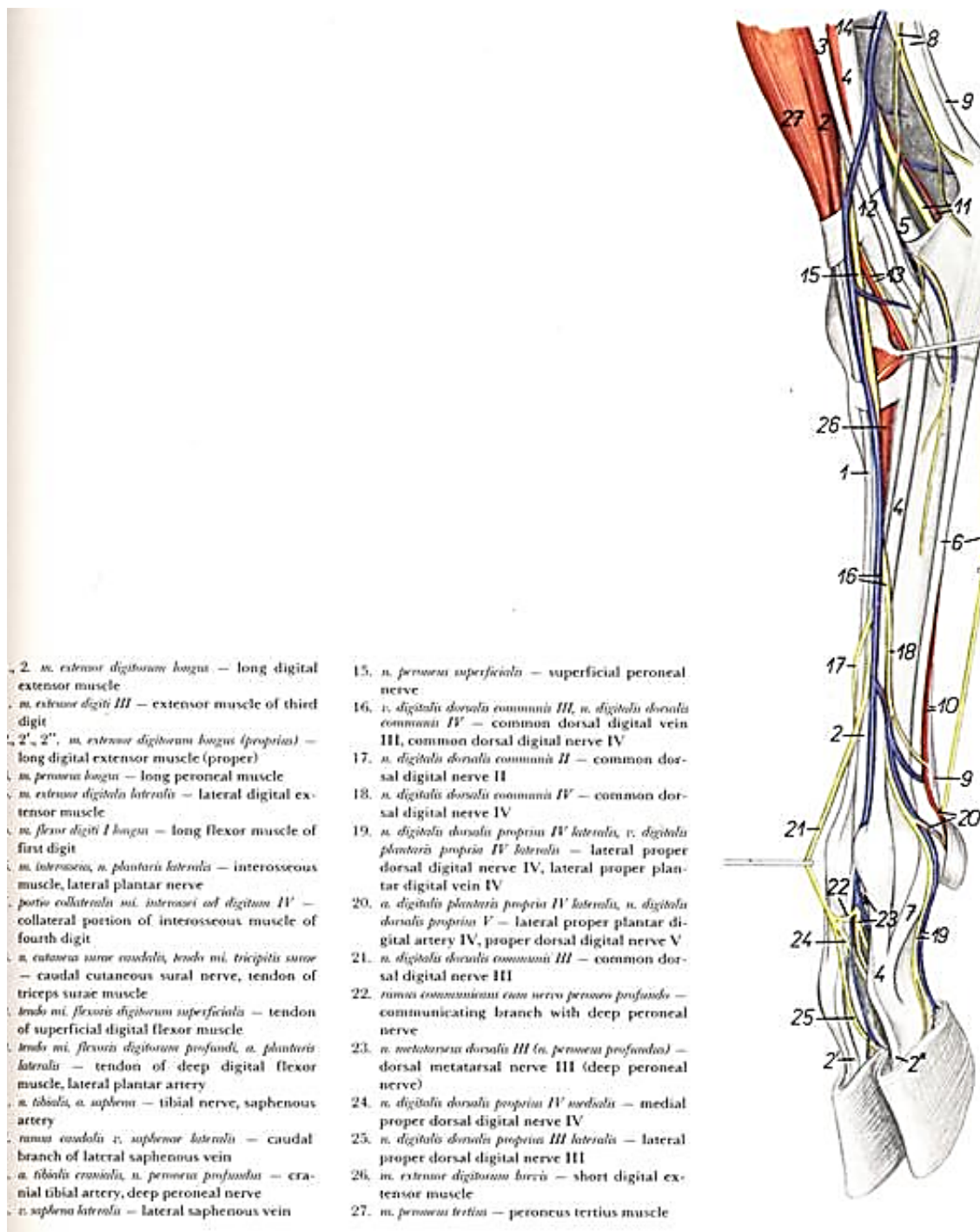


Figure 44: Nerfs et vaisseaux de la face latérale du membre pelvien chez la chèvre (35).

**3-7- Nerf honteux :** innerve le périnée et le pudendum, c'est-à-dire les organes externes de l'appareil génital. Il possède en outre des fibres parasymphatiques qu'il transmet au plexus pelvien. Selon l'espèce, il possède deux ou trois racines qui proviennent des rameaux ventraux du troisième nerf sacré et du nerf qui précède ou qui suit (reçoit ses fibres du rameau ventral de S3 et de accessoirement de S4 et S2), il est fort et sa distribution très étendue ; son mode de ramification varie beaucoup selon l'espèce et les individus. Ses rameaux ont une répartition qui varie beaucoup d'une espèce à l'autre et selon le sujet. Il se porte en direction ventro-caudale, à la face médiale ou dans l'épaisseur du ligament sacro-sciatique chez les ongulés. Il échange un ou plusieurs rameaux avec le nerf sciatique et avec le nerf cutané caudal de la cuisse. Rejoint sur un parcours variable selon l'espèce par l'artère honteuse interne, il atteint l'arcade ischiatique et se continue par le nerf dorsal du pénis ou du clitoris, selon le sexe. L'ordre d'émission et la distribution des rameaux collatéraux du nerf honteux diffèrent beaucoup d'une espèce à l'autre mais leur présence est à peu près constante. Ce sont :

- Tout près de son origine, il émet souvent un ou plusieurs rameaux qui, avec des branches similaires du nerf rectal caudal, se distribuent aux muscles rétracteur de l'anus et rameau du muscle coccygien
- Au niveau du foramen ischiatique mineur, il fournit son rameau cutané proximal et peu après son rameau cutané distal qui reçoivent (surtout le rameau distal) le fort rameau communicant du nerf cutané caudal de la cuisse. Ces rameaux, ainsi renforcés, se distribuent à la région glutéale et à la partie dorsale de la région caudale de la cuisse.
- Non loin de son origine, le rameau cutané distal émet le nerf périnéal superficiel qui se distribue à la musculature et à la peau de l'anus ainsi qu'à la peau du périnée ; les nerfs périnéaux peuvent naître sur le rameau cutané distal ;
- Un peu plus loin, le rameau cutané distal délègue au passage des rameaux scrotaux dorsaux chez le mâle, labiaux dorsaux chez la femelle. Il peut aussi donner naissance chez la femelle au rameau mammaire destiné à la peau du quartier caudal correspondant de la mamelle, rameau qui provient le plus souvent directement du nerf honteux.
- Enfin, avant d'atteindre l'arcade ischiatique, le nerf honteux délègue le nerf périnéal profond destiné aux muscles ischio-caverneux, bulbocaverneux et urétral.
- après avoir contourné l'arcade ischiatique, le nerf honteux se termine par les rameaux préputial et scrotal chez le mâle, auquel équivaut chez la femelle un rameau mammaire. La disposition de ces derniers nerfs et rameaux est très variable.

Quant au nerf dorsal du pénis, représenté chez la femelle par le nerf dorsal du clitoris, il

contourne l'arcade ischiatique et passe sous le muscle ischiocaverneux au côté médial de la racine du pénis ou du clitoris pour atteindre le dos de l'organe, qu'il suit jusqu'au gland en adaptant sa disposition aux particularités spécifiques de la conformation de l'organe (3), (18).

**3-8- Nerfs rectaux caudaux :** il s'agit de rameaux variables, anciennement «nerf anal» ou «nerf hémorroïdal», souvent unis de façon plexiforme et parfois en un seul nerf, qui provient des rameaux ventraux des derniers nerfs sacraux (il vient de S3-S4, chez les petits ruminants). Près de leur origine, ils délèguent quelques filets qui, unissent à ceux du nerf honteux, forment les racines des nerfs du muscle rétracteur de l'anوس et du muscle coccygien. Ils cheminent en direction ventro-caudale entre le rectum et le muscle coccygien et sont principalement destinés à la musculature du sphincter superficiel de l'anوس et aux parties adjacentes du rectum et au centre du périnée. Leurs rameaux sont mêlés à ceux des nerfs périnéaux ; leur distribution cutanée est particulièrement étendue chez les ruminants, elle croise ensuite le muscle rétracteur du pénis ou du clitoris, auquel elle donne des fibres, et se distribue chez le mâle aux muscles ischio-caverneux et bulbocaverneux, chez la femelle aux muscles constricteurs du vestibule et constricteur de la vulve, ainsi qu'à la peau du périnée et aux lèvres de la vulve. Le rameau du muscle rétracteur de l'anوس et le rameau du muscle coccygien, sont formés chez les ruminants de grêles racines qui proviennent à la fois du nerf rectal caudal et du nerf honteux (47).

**3-9- Nerfs coccygiens :** le nombre de paires de nerfs coccygiens est toujours très inférieur à celui des vertèbres de la queue. Il est de l'ordre de cinq à six paires chez la brebis, quatre chez la chèvre. Les rameaux dorsaux et ventraux sont déjà séparés dans le canal sacral, où ils occupent d'abord la partie médiane de la queue de cheval. Les rameaux dorsaux, presque parallèles à l'axe de la queue, mêlent leurs fibres en un étroit plexus longitudinal, le plexus coccygien dorsal, qui reçoit à son origine un renfort du rameau dorsal du dernier nerf sacral. A la base de la queue, ce plexus passe à la face dorsale des processus transverses, puis des muscles intertransversaires, entre ces formations et le muscle sacro-coccygien dorsal latéral. De même, les rameaux ventraux, dont le premier est renforcé d'un rameau du dernier nerf sacral, forment un plexus coccygien ventral qui s'étend sous le bord médial de la face profonde du muscle sacrococcygien ventral latéral. Chacun de ces plexus est accompagné par l'artère coccygienne latérale correspondante jusqu'à l'extrémité de la queue. Tous deux se distribuent par de nombreux filets dans les muscles et la peau de la queue (15).

# Partie expérimentale

## Matériels et méthodes

### I- Préparation des membres postérieurs

**1-1- Les membres postérieurs** : notre travail a été réalisé sur 4 membres. Ces derniers ont été récupérés à partir des animaux de la ferme de l'institut vétérinaire El khroub suite à des renseignements et des observations concernant : le sexe, la race, l'âge, le poids (tableau n°1).

**Tableau n°1** : Répartition des membres postérieurs

Espèce	Race	Age	Poids	Membres postérieurs
Chèvre	Alarbia	4 ans	30 kg	2 membres postérieurs
Brebis	Ouled DjellalL	5 ans	45kg	2 membres postérieurs

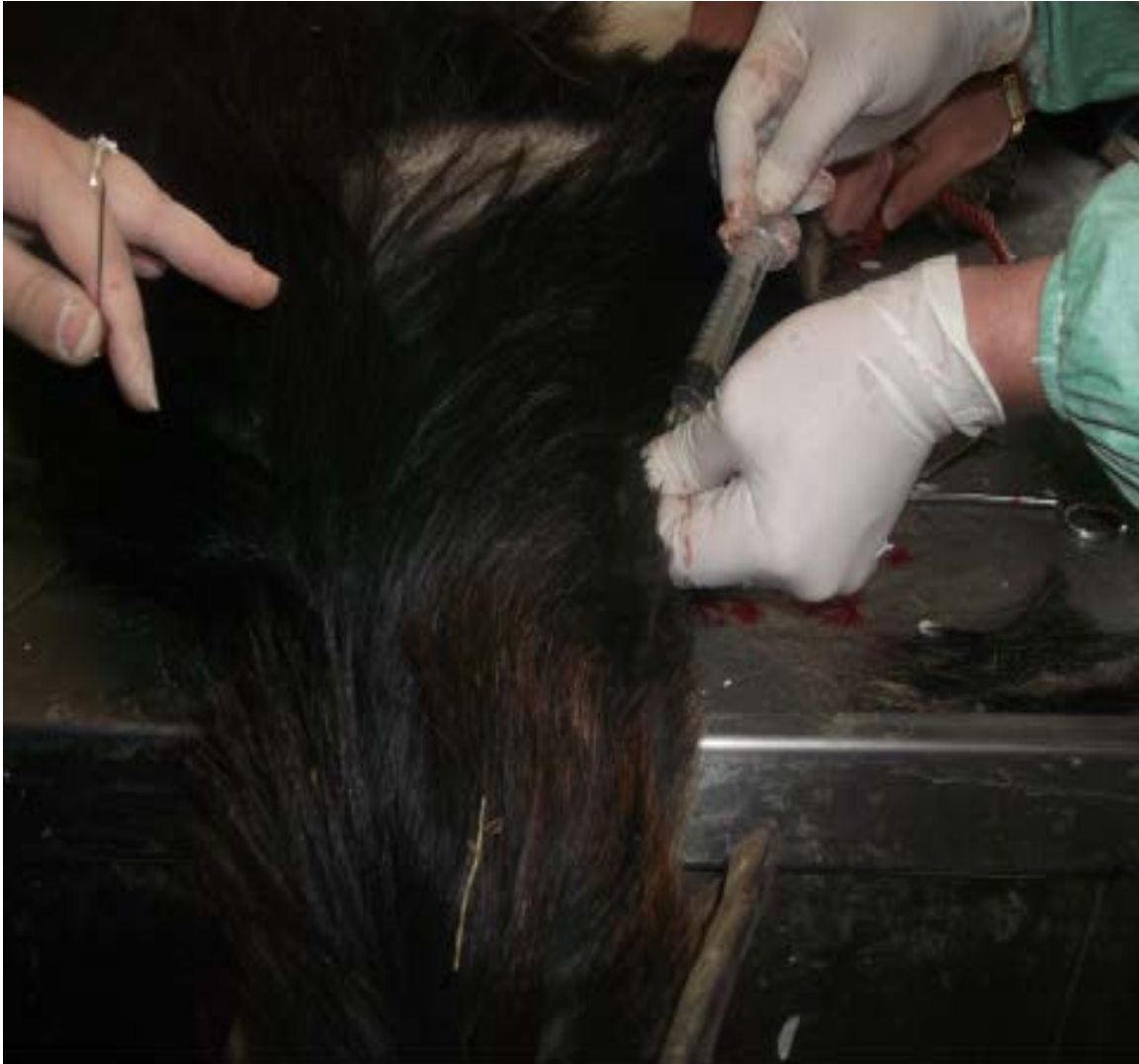**1-2- Salle d'autopsie** : nous procédons tout d'abord un examen clinique général ante-mortem de l'animal suivi d'un examen spécial du membre postérieur dans le but d'établir une fiche technique portant sur l'état de l'animal (tableau n°2).

**Tableau N°2** : Examen de l'animal.

Espèces	Etat de l'animal
Chèvre	- Réformée, maigre, mauvais état d'embonpoint - Attitude normale - Aucun signe anormal au niveau des membres
Brebis	- Réformée, maigre, mauvais état d'embonpoint - Attitude normale - Aucun signe anormal au niveau des membres



**1-3- Abattage** : L'abattage a été pratiqué par la méthode d'euthanasie chez la chèvre photo n°1 et par le saignement chez la brebis photo n°2.



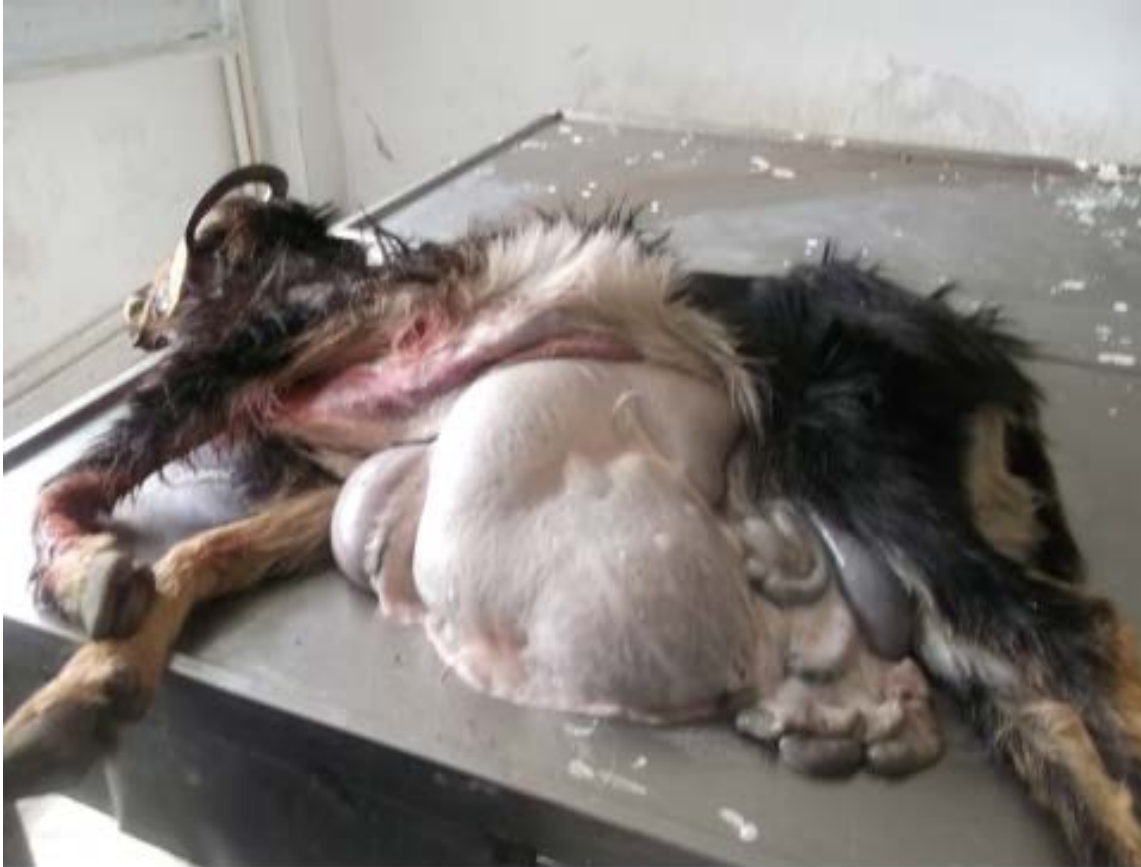- Injection intra veineuse

**Photo n°1** : Méthode d'euthanasie (Injection intraveineuse de thiopental sodique).



**Photo n°2** : Méthode de saignement.

**1- 4- Désarticulation des membres postérieurs** : la récupération des membres nécessite avant tout l'éviscération photos n°3 et n°4 puis les membres sont découpés au niveau de l'articulation lombo- sacrale photos n°5 et n°6.



Éviscération de la chèvre

**Photo n°3** : Eviscération chez la chèvre.



**Photo n°4** : Eviscération chez la brebis.



**Photo n°5:** Désarticulation des membres postérieurs au niveau de l'articulation lombo-sacrée chez la chèvre.



1- Articulation lombo-sacrée

**Photo n°6** : Désarticulation des membres postérieurs au niveau de l'articulation lombo-sacrée chez la brebis.

## **II- Technique de remplissage du système artériel**

Après la désarticulation des membres à partir du corps, on effectue immédiatement la désinfection à l'aide d'une solution antiseptique. Ensuite, les membres sont conservés au réfrigérateur à 4 °C.

### **2-1- Matériels :**

L'opération de remplissage du système artériel nécessite les instruments suivants photo n°7 :

- 1- Seringues de 50 ml et aiguilles
- 2- Seringues de 5-10 ml.
- 3- Sondes en plastique de 15 cm de longueur et de 1 mm de diamètre.
- 4- Pincettes anatomiques (mousses et à griffes)
- 5- Pincettes hémostatiques
- 6- Ciseaux (courbés et droits)
- 7- Scies, couteaux, crible
- 8- Lames de bistouri et portes lames
- 9- Gants, coton
- 10- Vitre de 1 mètre de longueur sur 0,60 mètre de largeur
- 11- Récipients pour quantifier le produit de contraste
- 12- Solution de formol diluée à 5%
- 13- Résistance pour chauffer l'eau
- 14- Cuillère pour mélanger le bleu de méthylène et la chaux
- 15- Appareil photographique
- 16- Etiquettes, papier canson, papier calque, règle, couleurs, marqueurs
- 17- Substances de contraste (chaux, bleu de méthylène).



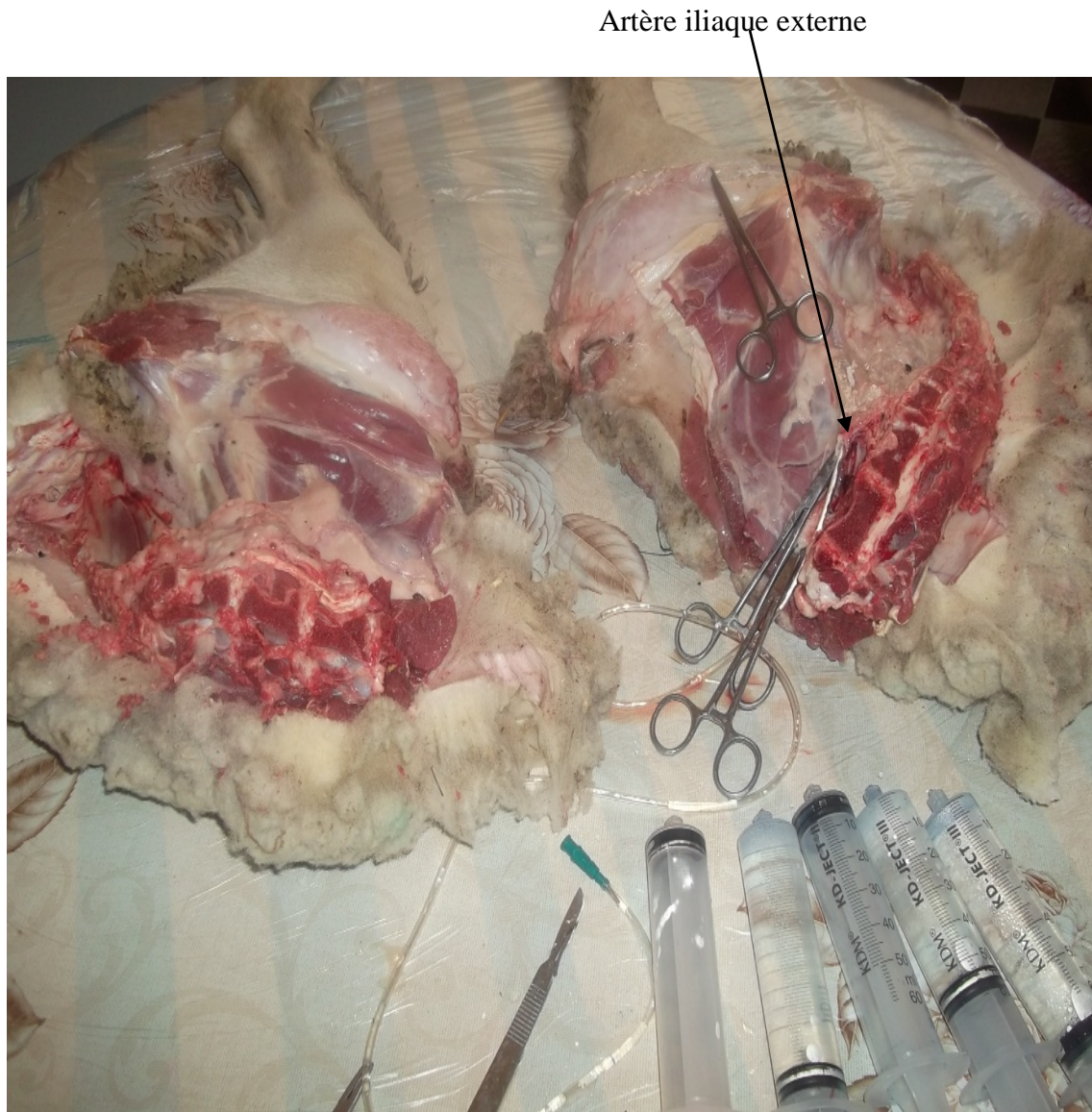
**Photo n°7** : Instruments utilisés.



## 2-2- Technique :

L'objectif de remplissage des artères par le produit de contraste au niveau des membres postérieurs chez les petits ruminants permet de suivre le trajet des nerfs. Car, le cheminement des nerfs est lié étroitement au trajet des artères.

**2-2-1- Préparation des artères :** En premier lieu, on doit vider le sang des artères avec de l'eau tiède photo n°8.



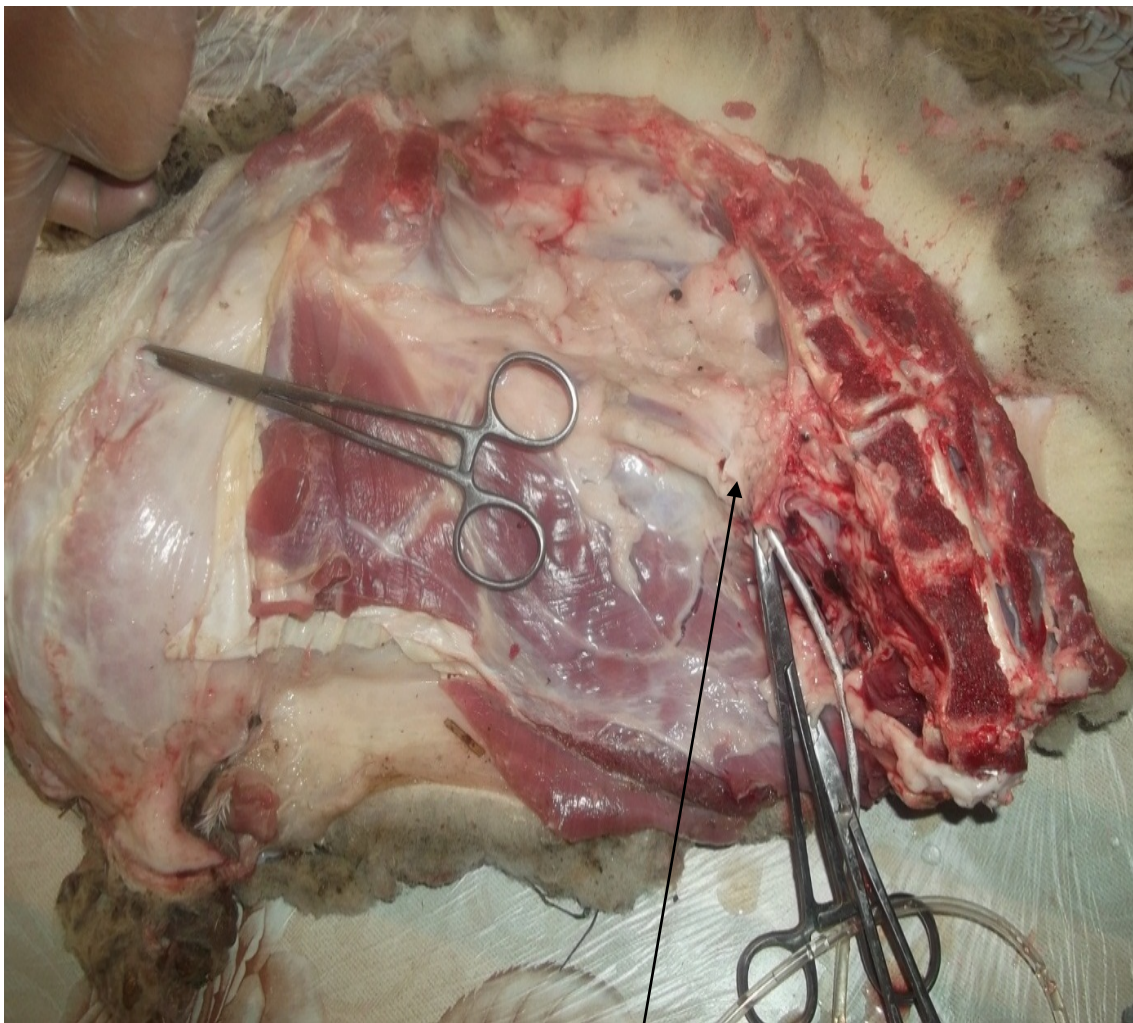
**Photo n°8 :** Elimination du sang dans les artères.

**2-2-2- Réparation de produit de contraste :** le bleu de méthylène en poudre est dissoute dans de l'eau chaude en quantité suffisante jusqu'à l'obtention d'une teinture bleue vive, puis on verse la chaux petit à petit en homogénéisant le mélange pour éviter la formation de grumeaux jusqu'à ce qu'on obtient une consistance de crème fraîche. Le mélange obtenu est passé rapidement à travers un filtre photo n°9.



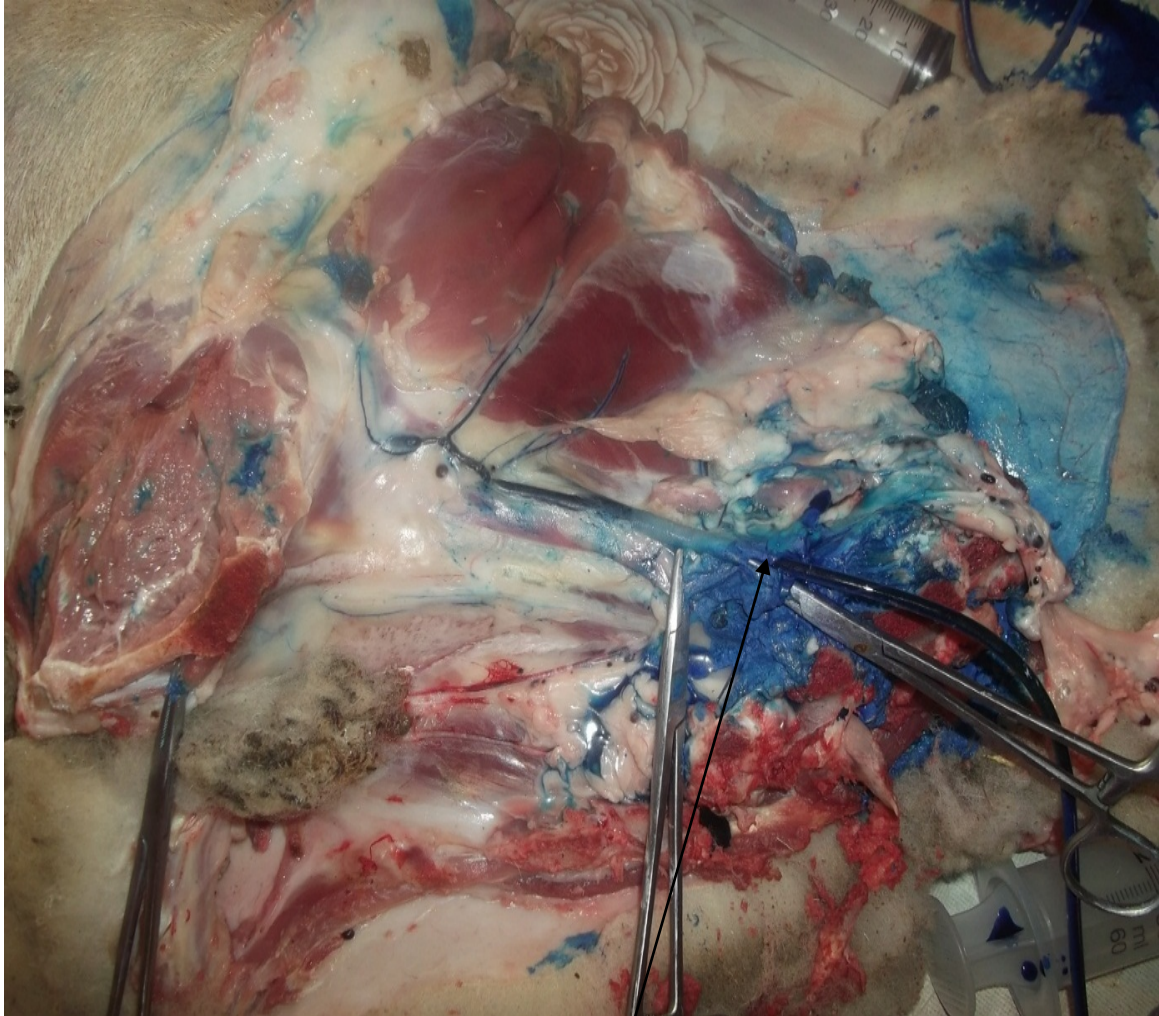
**Photo n°9 :** Préparation de produit de contraste.

**2-2-3 -Injection de produit de contraste :** Une seringue de Janet est reliée à une sonde en plastique. La sonde est introduite dans l'artère iliaque externe, puis fixée à l'aide d'une ligature photo n°10. Toutes les voies collatérales par lesquelles la masse de contraste pourrait s'échapper sont aussi ligaturées. L'injection se fait par étape en ligaturant chaque fois la sonde avec une pince hémostatique afin de permettre la diffusion progressive de la chaux dans les artérioles. La réplétion est contrôlée par la palpation des artères superficielles photo n°11. Quand l'injection du produit de contraste est suffisante, on constate que les artères sont fortement tendues en forme de cordon dur. Enfin une ligature est placée sur l'artère au-dessous de la sonde, cette dernière sera retirée immédiatement.



**Artère iliaque externe**

**Photo n°10 :** Emplacement de la sonde dans l'artère iliaque externe.



**Artère iliaque externe**

**Photo n°11** : Injection du produit de contraste dans l'artère iliaque externe.

### III- Dissection du membre postérieur chez les petits ruminants

Le but de cette opération permet la mise en évidence le trajet des nerfs à travers les membres postérieurs chez les petits ruminants (chèvre et brebis).

**1- Région du plexus lombo-sacrée :** Nous savons que tous les nerfs de la région du membre postérieur prennent origine dans la région du plexus lombo-sacrée (dernière paire lombaire et les deux premières paires sacrées) et ces nerfs se distribuent à la ceinture et au membre pelvien. On le divise topographiquement en deux parties, séparées par l'artère iliaque interne : la partie crâniale (L4, L5, L6), fournit les nerfs cutané fémoral latéral, fémoral et obturateur ; la partie caudale (L6, S1, S2) détache les nerfs glutéaux crâniens et caudaux, cutané fémoral caudal et sciatique. Photo n°12 et photo n°13.

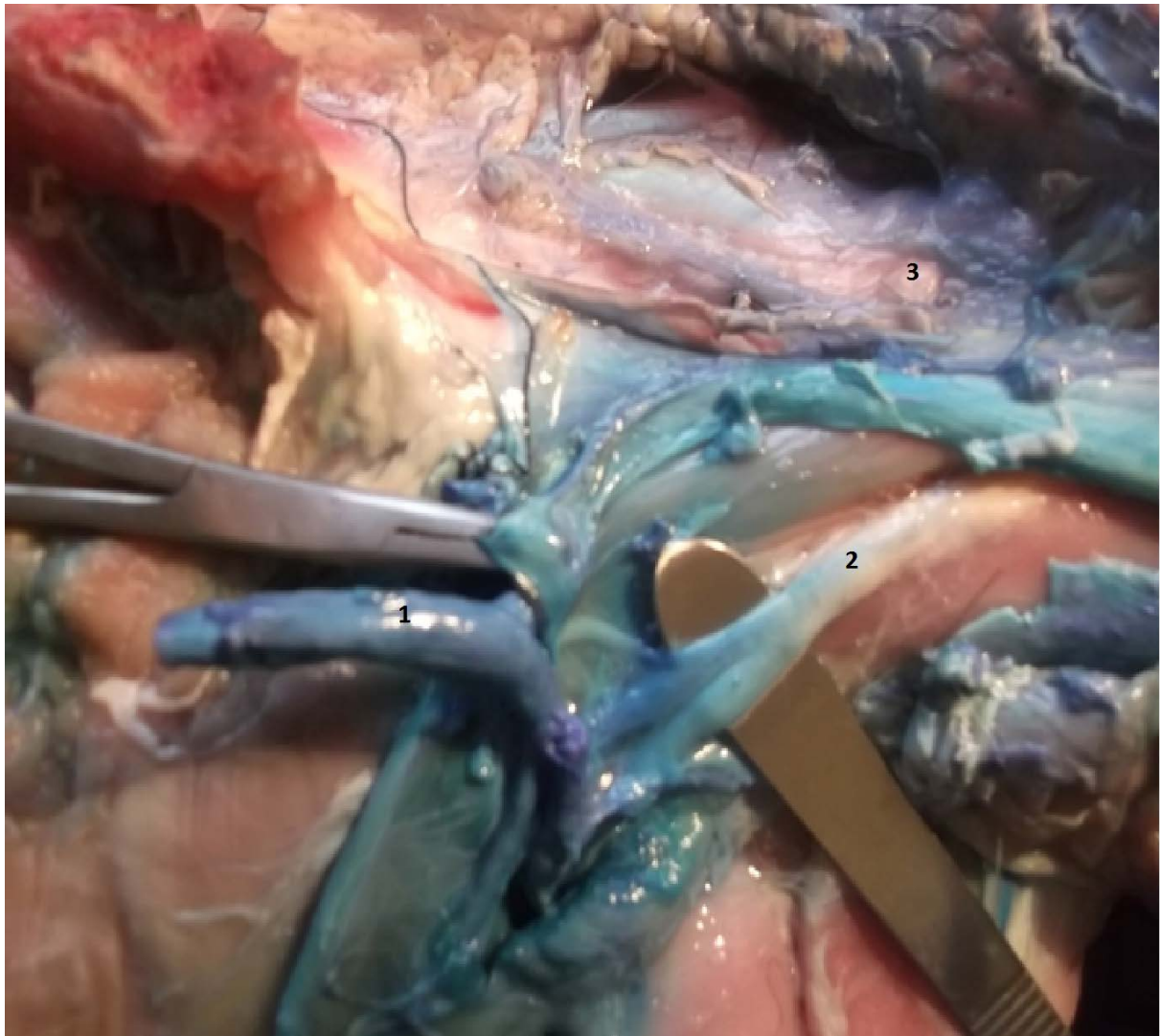


1- Nerf génito-fémoral

2-Artère iliaque externe

3-Muscle psoas iliaque

**Photo n°12 :** Muscles, vaisseaux et nerfs de la région du plexus lombo-sacré chez la brebis.



1- Artère iliaque externe

2- Nerf génito-fémoral

3-Muscle psoas iliaqu

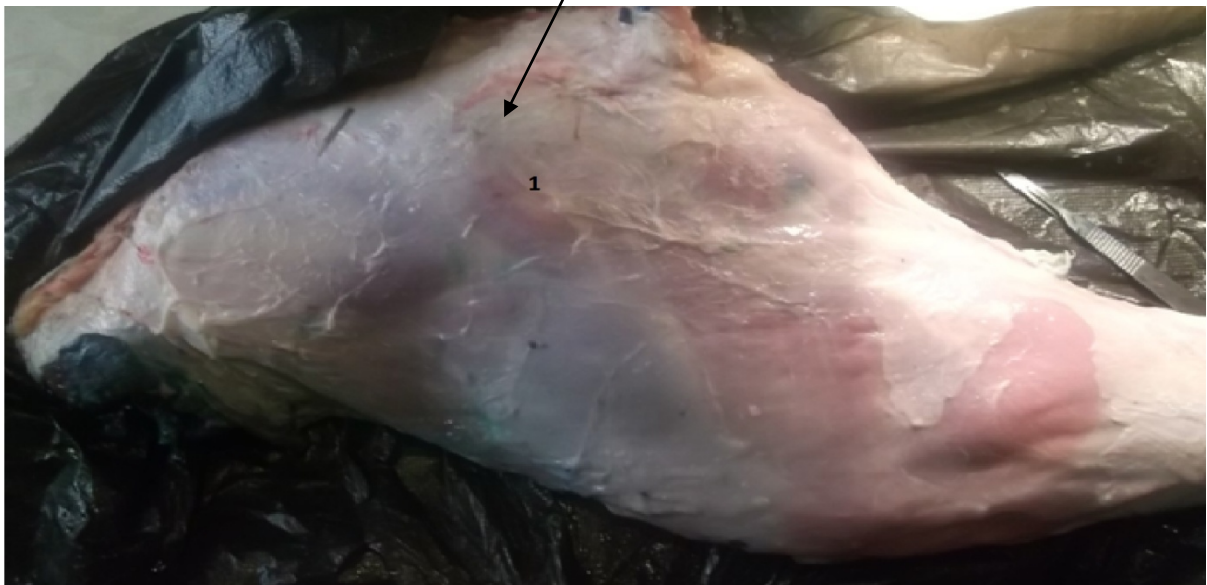**Photo n°13** : Muscles, vaisseaux et nerfs de la région du plexus lombo-sacré chez la chèvre.

**2- Régions du membre postérieur :** Après l'enlèvement de l'aponévrose et le fascia intermusculaires photo n°14 et photo n°15, on découvre trois régions distinctes:



Aponévrose

**Photo n°14 :** Aponévrose chez la chèvre.



**Photo n°15 :** Aponévrose chez la brebis.

**2- 1- Région de la cuisse** : elle renferme trois régions différentes :

**2-1-1- Région fémorale craniale** : la région crâniale de la cuisse est occupée par les muscles extenseurs de la jambe photo n° 16 et photo n° 17 :

**a-** Muscle tenseur du fascia lata

**b-** Muscle quadriceps fémoral, formé par :

- Le muscle droit de la cuisse
- Le muscle vaste latéral
- Le muscle vaste médial
- Le muscle vaste intermédiaire

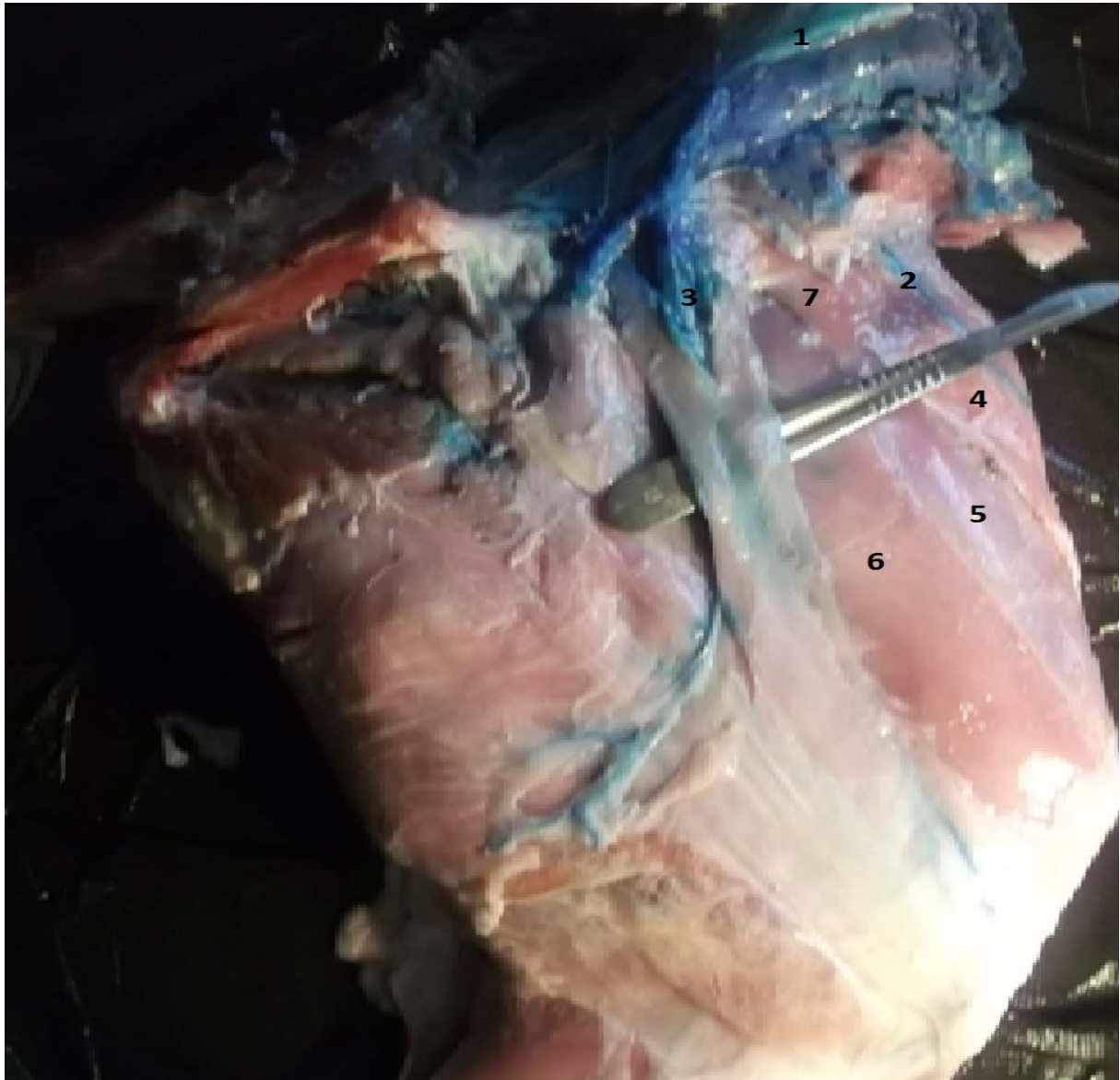Ils sont nourris par les vaisseaux circonflexes latéraux de la cuisse, et des rameaux musculaires des vaisseaux fémoraux ; le muscle tenseur du fascia lata est innervé par le nerf glutéal crânial ; le muscle quadriceps fémoral est animé par le nerf fémoral. Par ailleurs, La peau est innervée par le rameau superficiel du nerf cutané fémoral latéral, accompagné par le rameau caudal de l'artère circonflexe iliaque profonde. Il descend à la face médiale du muscle tenseur du fascia lata, pour se distribuer à la peau de la région crâniale et médiale de la cuisse, jusqu'au grasset.





- 1- Nerf fémoral
- 2- Artère, veine et Nerf circonflexe iliaque
- 3- Muscle droit de la cuisse
- 4- Muscle tenseur du fascia lata
- 5- Muscle vaste intermédiaire
- 6- Le muscle vaste médial
- 7- Nerf glutéal cranial

**Photo n°16 :** Muscles, vaisseaux et nerfs de la région fémorale craniale, face médiale chez la brebis.



- 1- Nerf glutéal crânial
- 2- Artère, veine et nerf circonflexe iliaque
- 3- Nerf fémoral
- 4- Muscle tenseur du fascia lata
- 5- Muscle droit de la cuisse
- 6- Le muscle vaste médial
- 7- Muscle vaste intermédiaire

**Photo n°17 :** Muscles, vaisseaux et nerfs de la région fémorale crâniale, face médiale chez la chèvre.

## **2-1-2- Région fémorale médiale :**

**2-1-2-1-Les muscles :** les muscles de la région médiale de la cuisse sont fonctionnellement les adducteurs du membre pelvien. Ce sont :

**a-** Muscle sartorius,

**b-** Muscle gracile

**c-** Muscle pectiné

**d-** Muscles adducteurs, ce sont : le petit, le grand, le court et le long, ces muscles sont variablement fusionnés. Le long se soude avec le muscle pectiné, le grand et le court sont fusionnés. Le muscle grand adducteur se termine par une aponévrose, percé contre le fémur par le hiatus tendineux, lieux du passage des vaisseaux fémoraux dans le creux poplité, où ils prennent le nom d'artère et veine poplitées.

**2-1-2-2- Vaisseaux :** les muscles de la région médiales de la cuisse sont irrigués par les vaisseaux suivant :

**a-** Artère et veine circonflexes fémorales médiales

**b-** Artère et veines obturatrices

**c-** Artère et veine fémorales

**d-** Artère saphène et veine saphène médiale

**2-1-2-3- Nerfs :** la région médiale de la cuisse est innervée par les nerfs suivant :

**a-** Nerf fémoral (rameaux)

**b-** Nerf saphène

**c-** Nerf obturateur Photo n°18 et photo n°19.

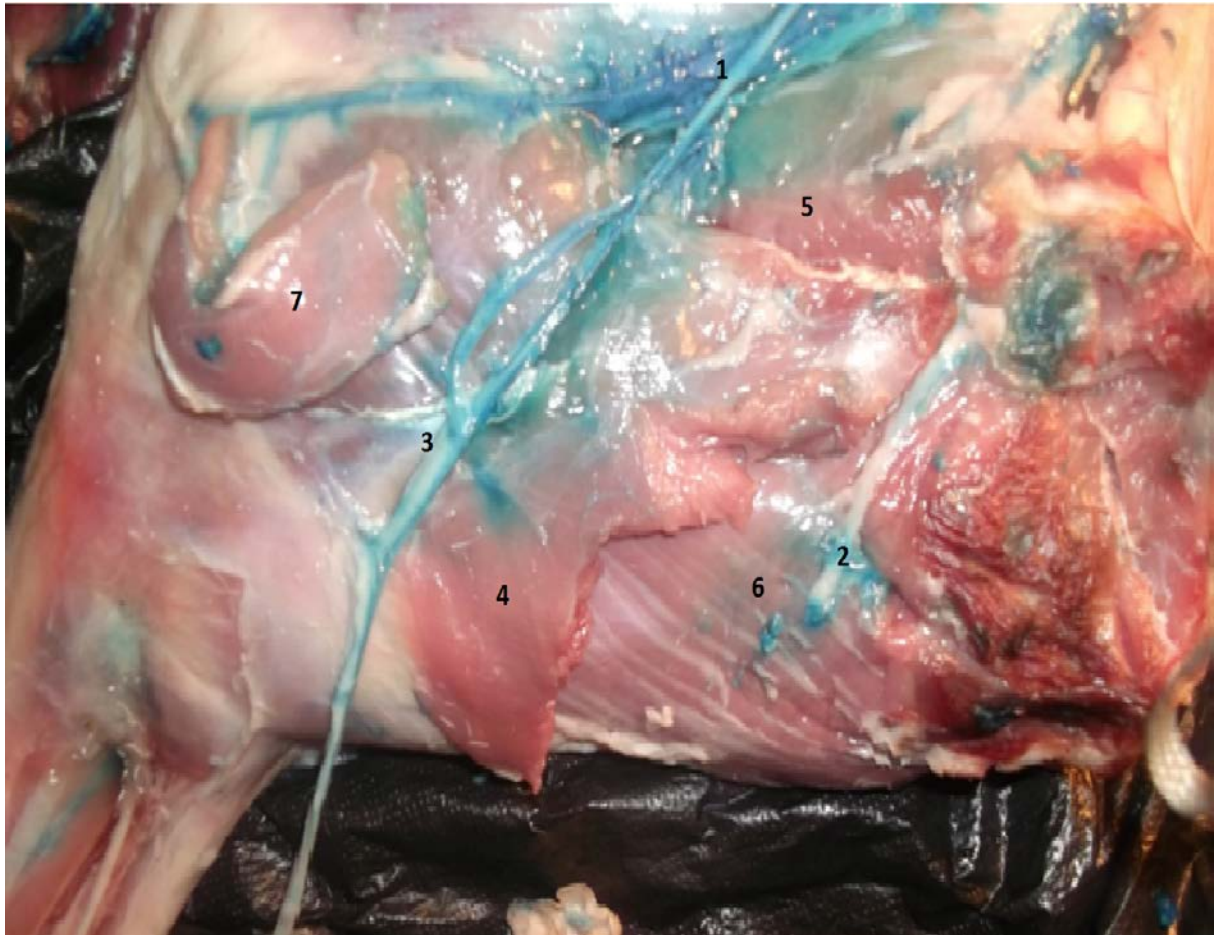
En plus, la région fémorale médiale comprend d'autres zones :

- **Triangle fémoral** : est comprise entre le bord caudal du muscle pectiné et le bord crânial du muscle gracile, en surface, et du muscle pectiné en profondeur.

- **Canal fémoral** : est la dépression allongée dans le fond du triangle fémoral ; son lit est constitué par les muscles ilio-psoas et vaste médial ; il est recouvert par le fascia fémoral. Il est parcouru par les vaisseaux fémoraux, suivis par le nerf saphène, et plus bas par le faisceau vasculo-nerveux saphène.

- **Anneau fémoral** : représente l'entrée du canal fémoral, au départ de la cavité abdominale et de la lacune vasculaire. Celle-ci est occupée par les artères et veines fémorales, le nerf saphène et les ganglions ilio-fémoraux. L'anneau fémoral n'est séparé de la cavité abdominale que par le péritoine et le fascia transversalis (hernies fémorales).

**NB :** la lacune musculaire est l'espace compris entre l'ilium et le ligament inguinal et le fascia iliaque, par lequel le muscle ilio-psoas passe de la paroi abdominale dorsale à la face médiale de la cuisse.



1-Artère, nerf et veine fémoral

2-Artère, nerf et veine obturateur

3- Artère, Nerf et veine médiale saphène

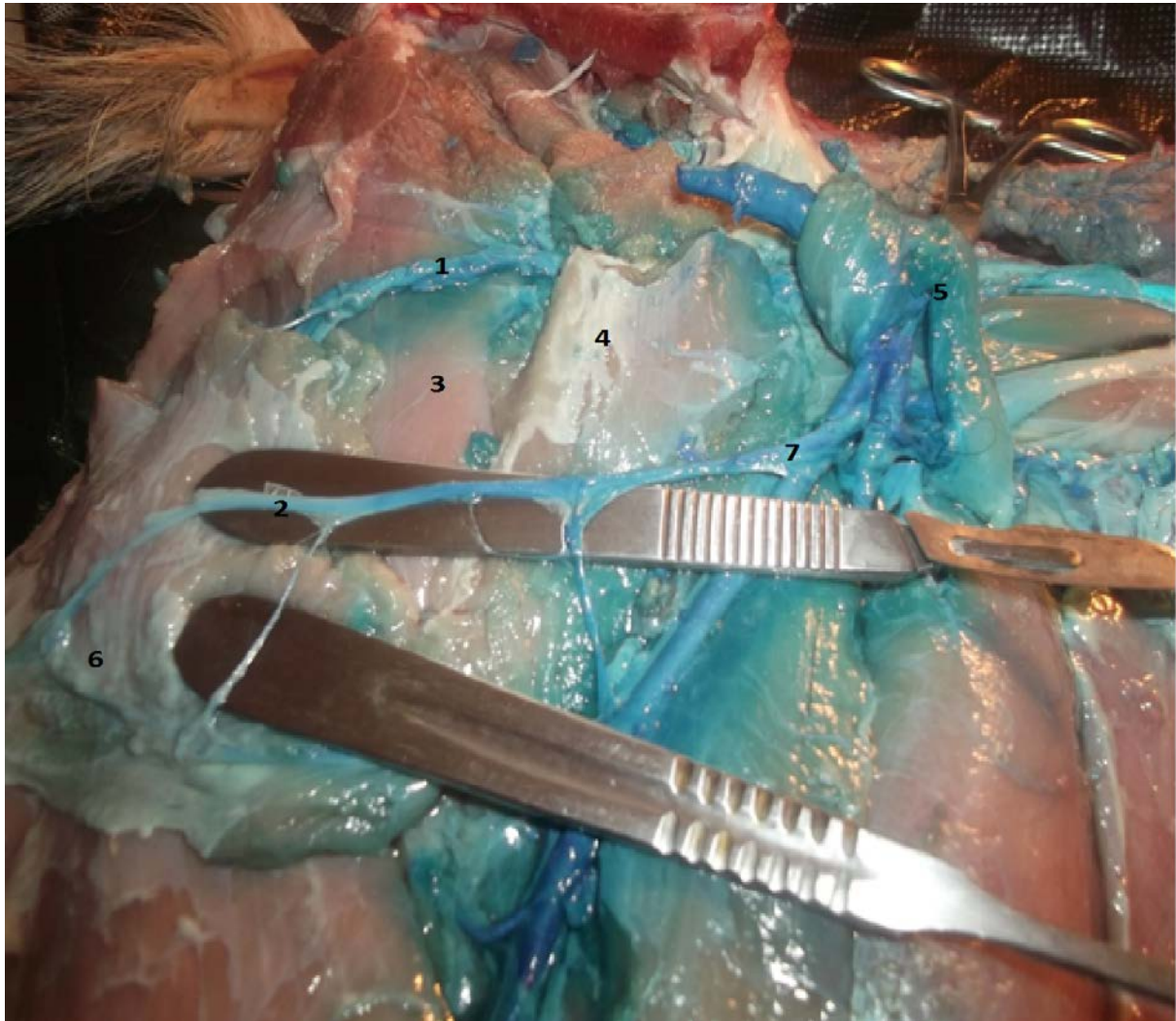
4- Muscle gracile

5- Muscle pectiné

6- Muscle adducteur

7- Muscle sartorius

**Photo n°18:** Muscles, vaisseaux et nerfs de la région fémorale médiale chez la brebis.



- 1- Artère, nerf et veine obturateur
- 2- Artère, Nerf et veine médiale saphène
- 3- Muscle pectiné
- 4- Muscle adducteur
- 5- Muscle sartorius
- 6- Muscle gracile
- 7- Artère, nerf et veine fémoral

**Photo n°19:** Muscles, vaisseaux et nerfs de la région fémorale médiale chez la chèvre.

### **2-1-3-Région fémorale caudale :**

**2-1-3-1-Muscles:** les muscles de la région caudale de la cuisse sont :

Les extenseurs de la hanche et fléchisseurs de la jambe ; ces fonctions dépendent de l'appui ou du soutien du membre. Trois muscles sont constants et volumineux :

**a-** Muscle biceps fémoral (partie caudale)

**b-** Muscle semi-tendineux

**c-** Muscle semi-membraneux, deux autres sont inconstants

**d-** Muscle biceps fémoral (partie crâniale), ancien «paraméral» ou glutéo-fémoral, énorme chez les ongulés.

**e-** Muscle abducteur caudal de la jambe

**2-1-3-2- Vaisseaux :** la région fémorale caudale est irriguée par:

**a-** Artère et veine glutéales caudales

**b-** Artère et veine circonflexes fémorale latéral et médial

**c-** Artère et veine fémorales caudales

**2-1-3-3- Nerfs :** la région fémorale caudale est innervée par:

**a-** Nerfs moteurs :

- Nerf glutéal caudal

- Rameau musculaires des nerfs sciatique, cutané fémoral caudal, tibial et fibulaire commun.

**b-** Nerf sensitif : nerf cutané fémoral caudal (nerf cluniaux caudaux).

En outre la région fémorale caudale renferme aussi un autre partie qui est :

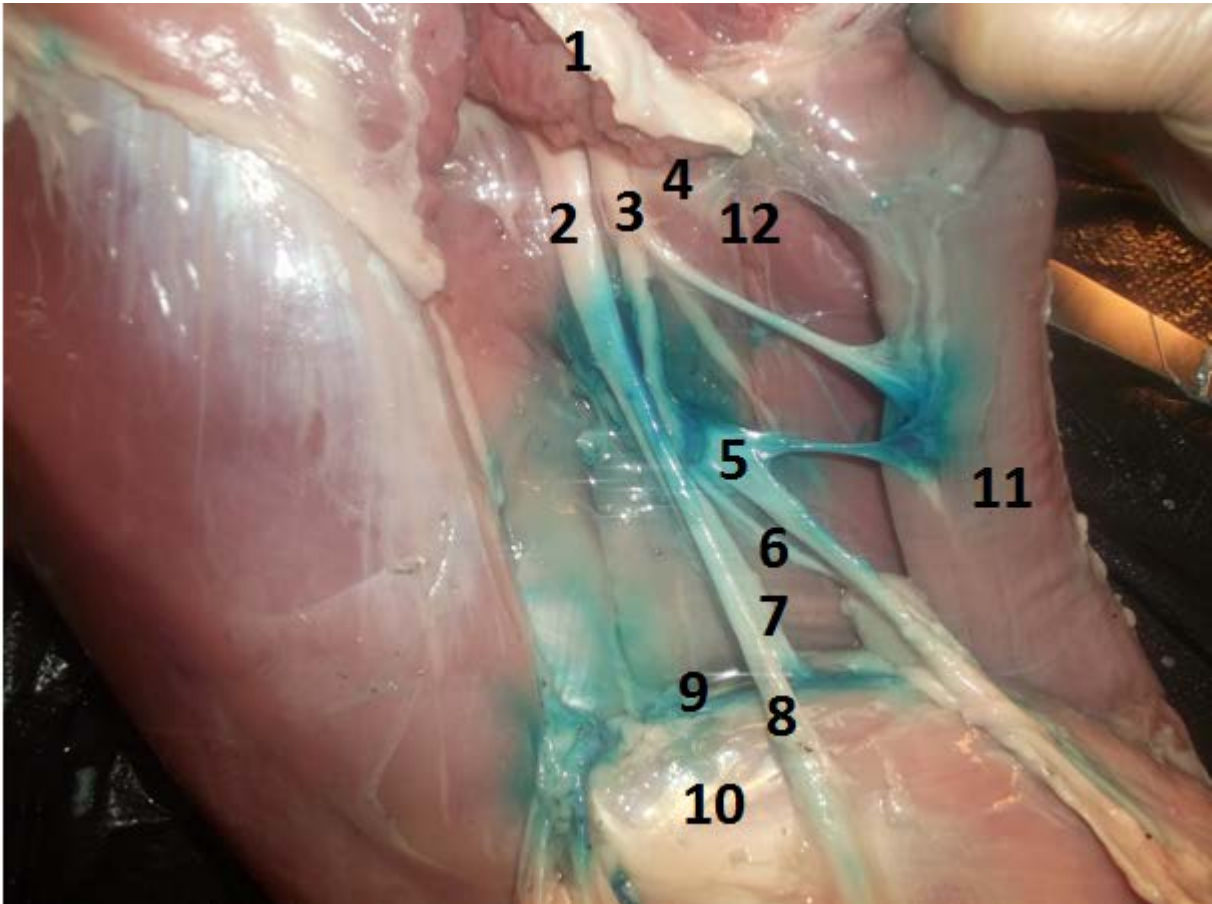
la zone fosse poplitée : il s'agit d'un creux poplité située caudalement à l'articulation du grasset, dans son sinus de flexion ; elle est délimitée latéralement par le muscle biceps fémoral, médialement par les muscles semi-tendineux et semi-membraneux, et distalement par les deux chefs du muscle gastrocnémien, qui en constituent la base. Cette région contient :

- la Veine saphène latérale et le nerf cutané sural caudal ; cette veine rejoint la veine fémorale caudale dans le creux poplités

- Artère et la veine fémorales caudales

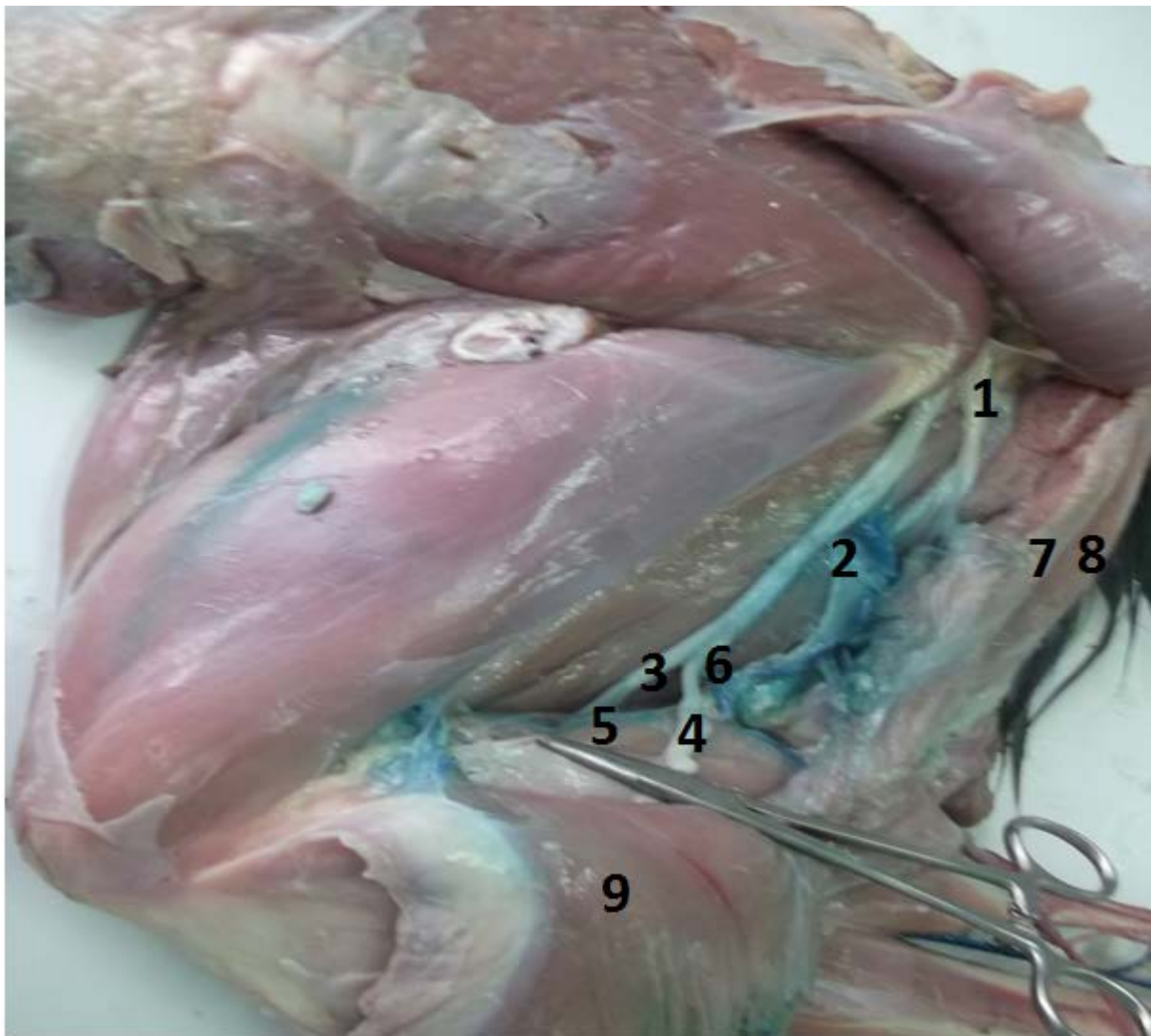
- Nerf tibial et le nerf fibulaire commun, terminales du nerf sciatique

- Artère et la veine poplitées, qui croisent le muscle poplité et se terminent par les vaisseaux tibiaux crâniaux et caudaux photo n°20 et photo n°21.



- 1- Muscle biceps fémoral (partie crânial)
- 2- Nerf sciatique
- 3- Nerf cutané sural
- 4- Nerf glutéal crânial
- 5 - Artère et veine circonflexe
- 6- Nerf cutané fémoral caudal
- 7- Nerf tibial
- 8- Nerf fibulaire commun
- 9- Artère et veine fémoral caudal
- 10- Muscle biceps fémoral (partie caudal)
- 11- Muscle semi tendineux
- 12- Nerf glutéal caudal

**Photo n°20 :** Muscles, vaisseaux et nerfs de la région fémorale latérale chez la brebis.



- 1- Nerf glutéal crânial
- 2- Artère et veine circonflexe
- 3- Nerf tibial
- 4- Nerf fibulaire commun
- 5- Artère et veine fémoral caudal
- 6- Nerf cutané sural
- 7- Muscle semi-membraneux
- 8- Muscle semi tendineux
- 9- Muscle biceps fémoral (partie caudal)

**Photo n°21:** Muscles, vaisseaux et nerfs de la région fémorale latérale chez la chèvre.



## **2-2- Région de la jambe :**

### **2- 2-1- Région tibiale craniale :**

**2-2-1-1-Muscle :** les muscles de cette région appartiennent aux loges musculaires tibiale crâniale et fibulaires, délimitées par le fascia jambiers ; les muscles jambiers dorso-latéraux se terminent soit sur le tarse et le métatarse proximal, ils sont alors fléchisseurs du pied, soit sur les phalanges, ils sont alors extenseurs des doigts.

**a-** Muscle tibial crânial

**b-** Muscle troisième péronier, «muscle fléchisseur du pied»

**c-** Muscle long extenseur des orteils, «extenseur du doigt III et commun des deux doigts»

**d-** Muscle long péronier

**e-** Muscle extenseur latéral des orteils, «extenseur propre du doigt IV»

### **2-2-1-2-Vaisseaux :**

**a-** Veine saphène médiale

**b-** Artère et veine tibiales crânielles

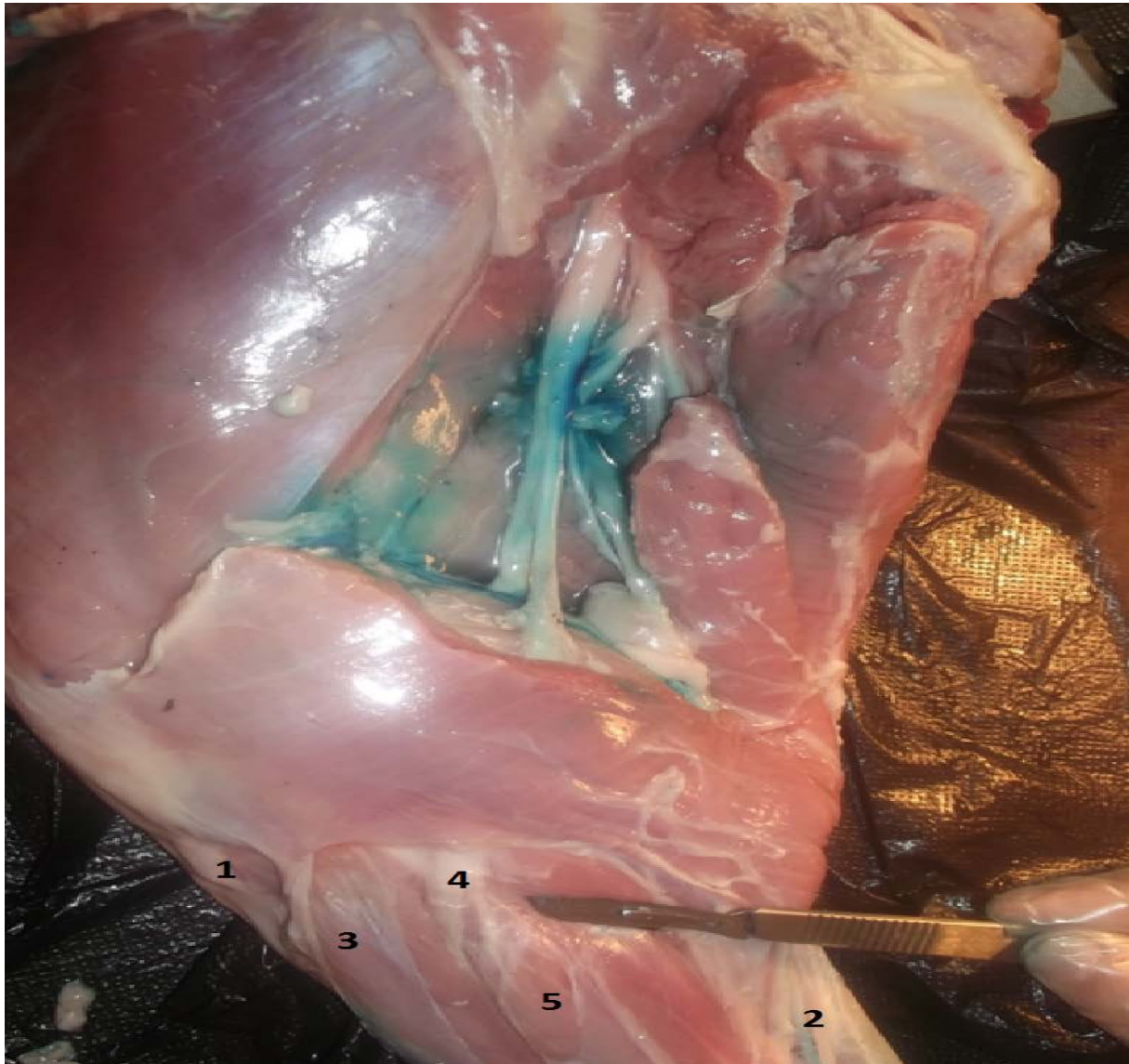
### **2-2-1-3- Nerfs :**

**a-** Le nerf fibulaire commun croise latéralement le triceps sural, et se termine par deux branches sous le fascia jambier, en regard de l'origine du muscle extenseur latéral des doigts

**b-** Le nerf fibulaire superficiel (rameaux musculaires pour les muscles extenseurs latéral et long péronier et nerfs digitaux dorsaux communs)

**c-** Le nerf fibulaire profond (rameau pour les autres muscles jambiers crâniels et nerf métatarsiens dorsaux)

D'autre part l'innervation cutanée est assurée par les rameaux sensitifs du nerf fibulaire superficiel photo n° 22 et photo° 23.



**1-** Muscle tibial crânial

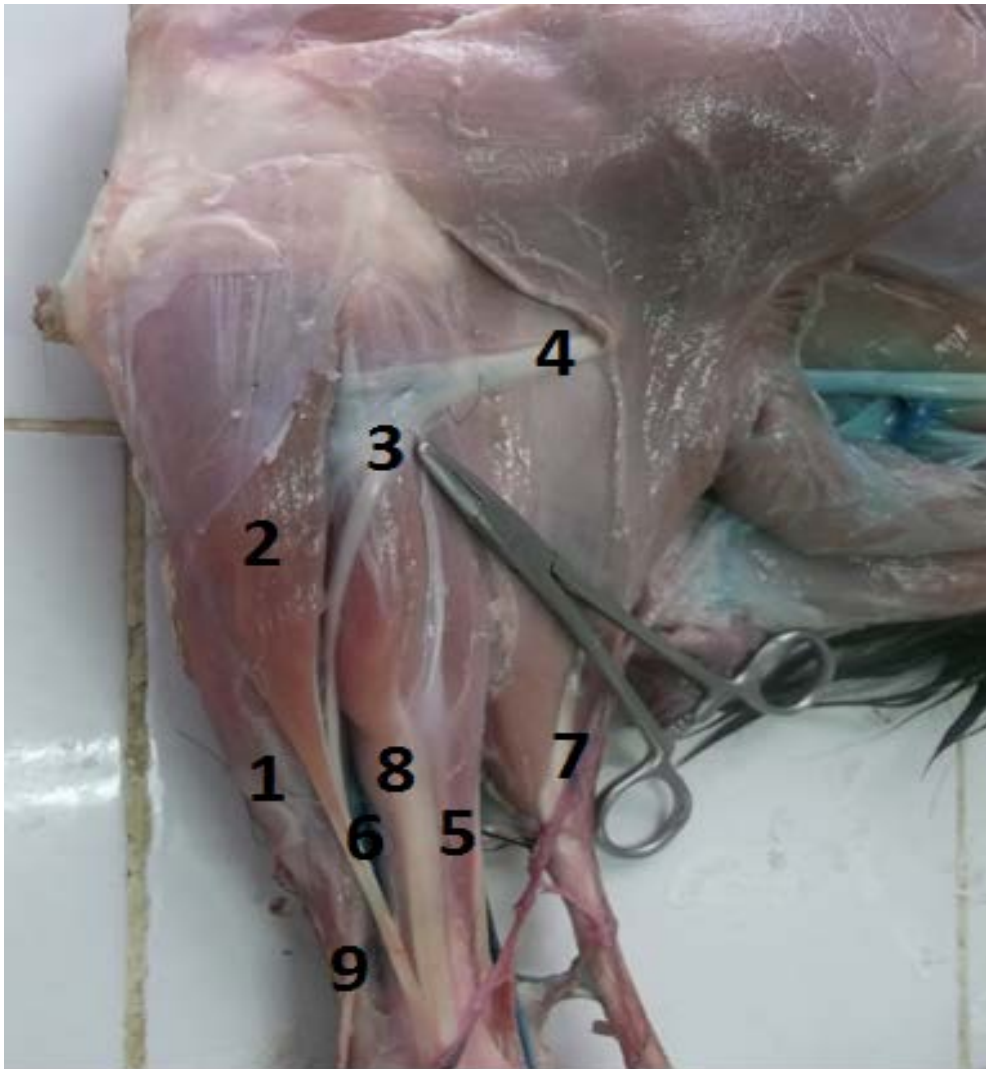
**2-** Veine saphène médial

**3-** Muscle extenseur commun des doigts et muscle fléchisseur du pied

**4-** Nerf fibulaire commun

**5-** Muscle extenseur propre du doigt latéral

**Photo n°22 :** Muscles, vaisseaux et nerfs de la région tibiale craniale latérale chez la brebis.



- 1- Muscle extenseur commun des doigts et muscle fléchisseur du pied
- 2- Muscle long péronier
- 3- Nerf fibulaire commun
- 4- Nerf fibulaire commun
- 5- Muscle long fléchisseur propre du doigt I
- 6- Artère et veine tibial crânial
- 7- Veine saphène médial et nerf cutané caudal de la jambe
- 8- Muscle extenseur propre du doigt latéral

**Photo n°23** : Muscles, vaisseaux et nerfs de la région tibiale craniale latérale chez la chèvre.

### **2-2-2- Région tibiale caudale :**

**2-2-2-1-Muscles :** les muscles s'organisent en deux couches, l'une superficielle, dans la loge tricipitale :

**a-** Muscle triceps sural (gastrocnémien et soléaire)

**b-** Muscle fléchisseur superficiel des doigts, et l'autre profonde, dans la loge tibiale caudale **c-** Muscle poplité

**d-** Muscle fléchisseur profond des doigts (muscle tibial caudal, fléchisseurs latéral et médial des doigts).

### **2-2-2-2- Vaisseaux :**

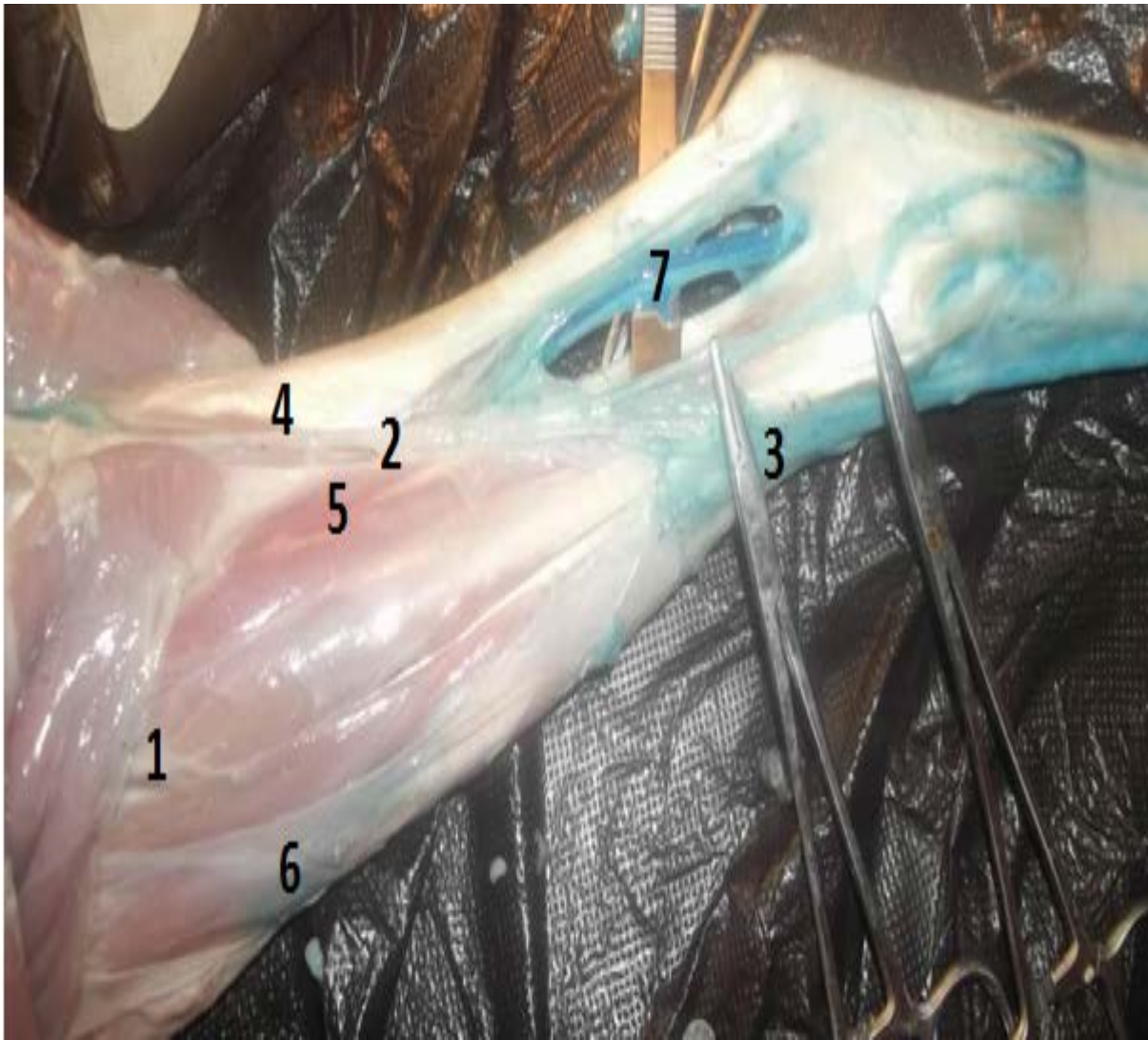
**a-** Artère et veine tibiales caudales (muscles jambiers caudaux)

**b-** Veine saphène latérale et rameau caudal de la veine saphène médiale

### **2-2-2-3- Nerfs :**

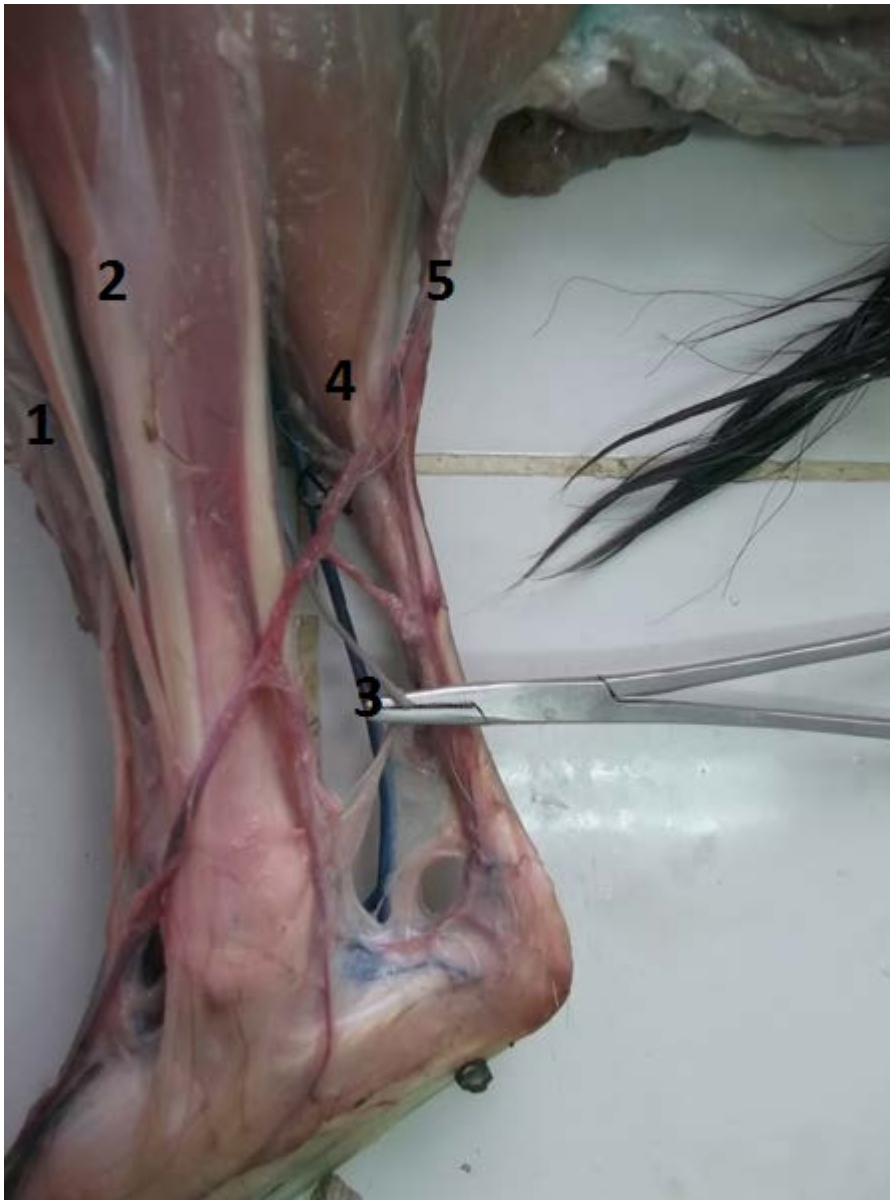
**a-** Nerfs moteurs : rameau musculaires distaux du nerf tibial

**b-** Nerfs sensitifs : nerf cutané sural caudal latéral (nerf tibial) et nerf cutané sural latéral (nerf fibulaire commun) photo n°24 et photo n°25.



- 1- Nerf cutané sural latéral (nerf fibulaire commun)
- 2- Veine saphène latérale, nerf cutané caudal de la jambe
- 3- Nerf péronier superficiel
- 4- Muscle triceps sural
- 5- Muscle long fléchisseur du doigt
- 6- Muscle fléchisseur du pied
- 7- Artère et veine tibial

**Photo n°24** : Muscles, vaisseaux et nerfs de la région tibiale caudale latérale chez la brebis.



- 1- Muscle fléchisseur du pied
- 2- Muscle extenseur propre latéral du doigt I
- 3- Nerf, artère et veine tibial
- 4- Muscle triceps sural
- 5- Veine saphène latérale, nerf cutané caudal de la jambe

**Photo n°25** : Muscles, vaisseaux et nerfs de la région tibiale caudale latérale chez la chèvre.

## **2-3-Nerfs du pieds face latérale et face médiale:**

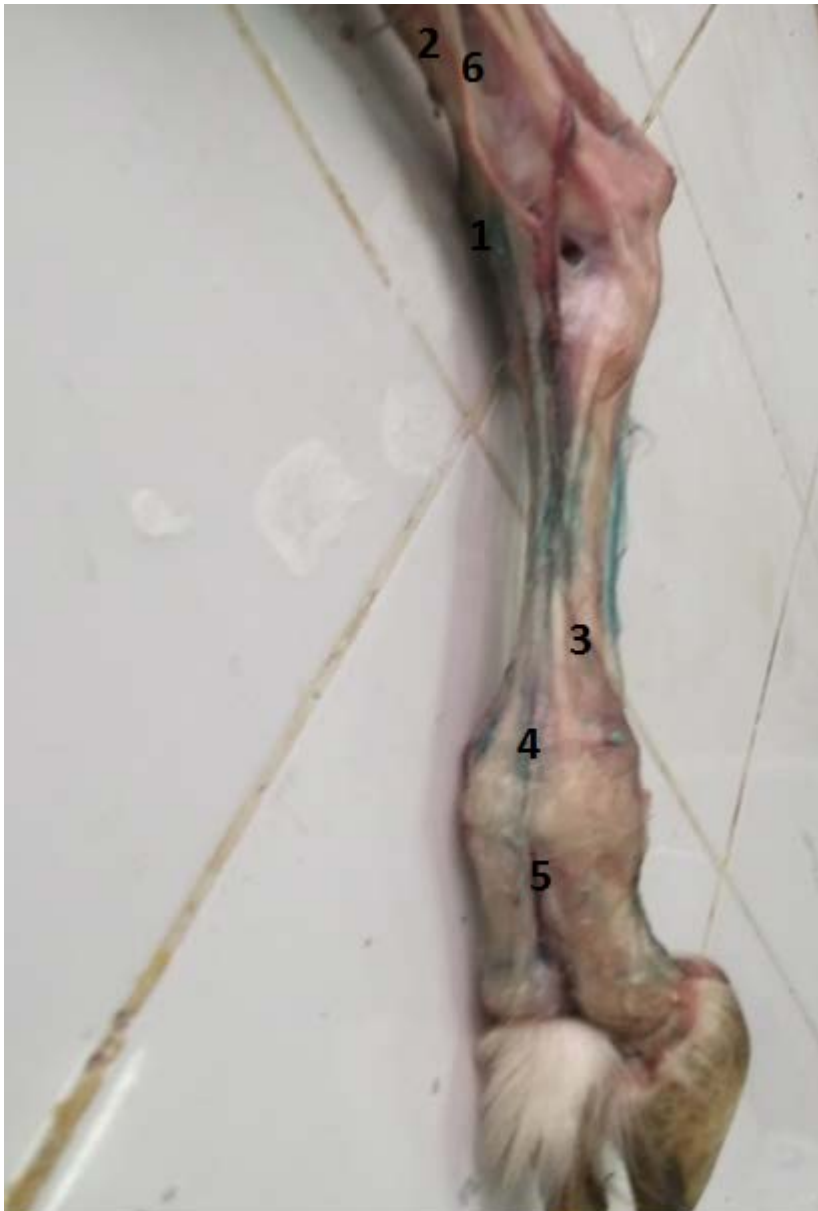### **2-3-1- Nerf fibulaire commun :**

#### **a- Rameaux collatéraux :**

- Rameaux musculaires pour les muscles biceps fémoral et adducteur caudal de la jambe
- Nerf cutané sural latéral, pour le tégument de la face latérale du grasset et de la jambe.

#### **b- Rameaux terminaux :**

- Nerf fibulaire superficiel : il descend entre les muscles long extenseur et extenseur latéral des doigts ; il délègue :
  - Rameaux musculaires (muscle extenseur latéral des doigts et long péronier ;
  - Rameaux sensitifs (tégument de la face dorso-latérale de la jambe, du jarret et des orteils) : le nerf digital dorsal commun III, qui fournit les nerfs digitales dorsales propres III et IV, axiaux et abaxiaux.
- Nerf fibulaire profond, il détache : Rameau musculaires (muscle de la région tibiale crâniale) et Rameaux sensitifs (articulation du jarret, face dorsale du doigt) : nerf métatarsien dorsal III photo n°26 et photo n°27.



1-Nerf péronier superficiel

2- Muscle long extenseur des doigts

3- Veine digitale dorsale commune III, Nerf digité dorsal commun IV


4- Nerf digité dorsal commun III

5- Nerf digité dorsal propre III et IV axiaux et abaxiaux

6- Muscle long péronier

**Photo n°26** : Muscles, nerfs et vaisseaux de la face latérale du pied chez la chèvre.





- 1- Nerf tibial, artère saphène
- 2-Veine saphène latérale, nerf cutané caudal de la jambe
- 3- Branche caudale de la veine saphène latérale
- 4- Nerf péronier commun
- 5-Muscle long péronier
- 6- Nerf plantaire latéral
- 7- Nerf péronier superficiel
- 8- Nerf digité dorsal commun III
- 9-Nerf digité dorsal commun II, branche crâniale de la veine saphène latérale
- 10- Nerf digité dorsal commun IV
- 11- Nerf digité dorsal propre médial IV
- 12- Rameau communicant avec le nerf péronier profond

**Photo n°27** : Muscles, nerfs et vaisseaux de la face latérale du pied chez la brebis.

**2-3-2-Nerf tibial** : il représente la constitution du nerf sciatique, qui s'engage entre les deux chefs du muscle gastrocnémien ; il fournit des rameaux collatéraux et des nerfs terminaux.

- Rameaux collatéraux :

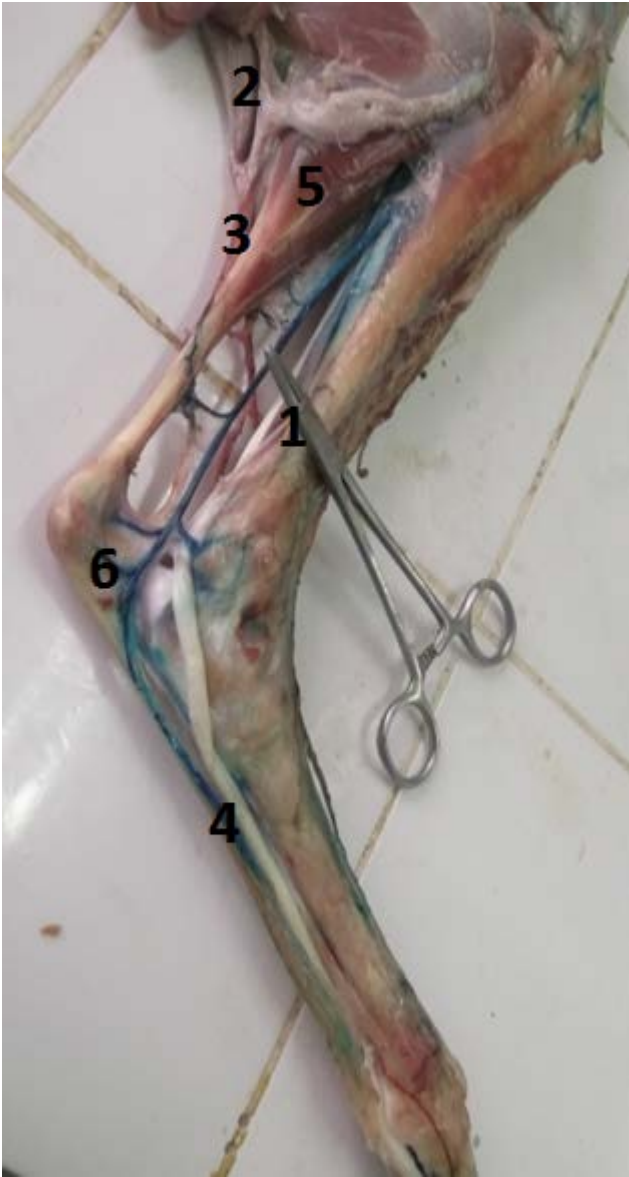
- Rameau musculaire proximaux, aux muscle ischio-tibiaux (biceps semi-tendineux et semi-membraneux) ;

\* Rameau articulaires pour le genou, sensitifs ;

\* Nerf cutané sural caudal latéral, pour le tégument de la face caudale de la jambe et de la face latérale du jarret et du métatarse ;

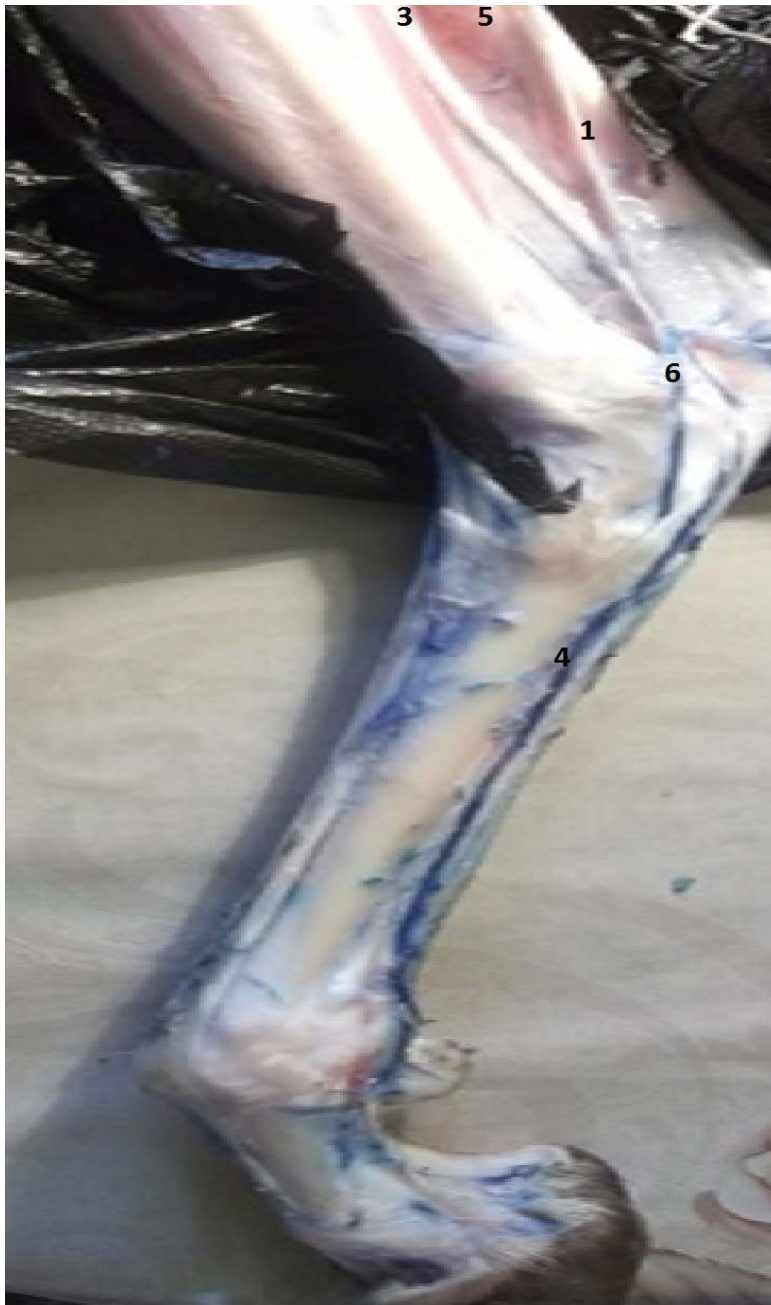\* Rameau musculaires distaux pour les muscles jambiers caudaux ;

- Nerfs terminaux : les nerfs plantaires, latéral et médial, se séparent dans le creux du jarret, et accompagnent, dans le canal tarsien, les artères et veines plantaires. Ces nerfs se continuent par les nerfs digitaux plantaires photo n°28 et photo n°29.



- 1- Nerf tibial
- 2- Muscle semitendineux
- 3- Veine saphène, nerf cutané sural caudal
- 4- Artère, nerf plantaire médiale
- 5- Muscle gastrocnémien
- 6- Nerf plantaire latéral

**Photo n°28:** Muscles, nerfs et vaisseaux de la face médiale du pied chez la chèvre



- 1- Nerf tibial
- 2- Muscle semitendineux
- 3- Veine saphène, nerf cutané sural caudal
- 4- Artère, nerf plantaire médiale
- 5- Muscle gastrocnémien
- 6- Nerf plantaire latéral

**Photo n°29** : Muscles, nerfs et vaisseaux de la face médiale du pied chez la brebis

## IV- Résultats

Après la section des muscles au niveau des membres postérieurs, nous découvrons le trajet des nerfs tout au long des membres postérieurs.

### 1- Nerfs du plexus lombo-sacré :

**1-1- Constitution :** Les nerfs cérébraux-spinaux fournis par les trois dernières paires lombaires et les quatre paires sacrées, les deux premières de celle-ci s'anastomosant avec les branches lombaires pour former un plexus lombo-sacré, qui est un ensemble fonctionnel assurant la sensibilité et la motricité du membre pelvien. Il est constitué par l'anastomose de branches ventrales de nerfs lombaires et sacraux. En fait les limites réelles du plexus sont difficiles à établir, dans certains cas, on y inclut les nerfs lombaires destinés aux parois abdominales et aux téguments génitaux (nerfs ilio-hypogastrique, ilio-inguinal et génito-fémoral). En réalité ces nerfs ont une disposition analogue à celle des nerfs segmentaires thoraciques et par conséquent ont été étudiés dans le cadre des branches ventrales à disposition segmentaire. On peut considérer que le premier nerf destiné au membre pelvien proprement dit est le nerf cutané fémoral latéral, et le dernier, le nerf cutané fémoral caudal. Le plexus lombo-sacré ainsi défini, est constitué par les branches ventrales de trois derniers nerfs lombaires et des deux premiers nerfs sacraux, avec en fonction des espèces, une anastomose du troisième nerf sacral.

### 1-2- Disposition :

#### 1-2-1- Partie crâniale du plexus lombo-sacral : photo n° 30 et photo n° 31.

**1-2-1-1- Nerf cutané fémoral latéral :** donne des rameaux moteurs au muscle grand psoas et des rameaux sensitifs au tégument de la région cranio-médiale de la cuisse jusqu'au grasset.

**1-2-1-2- Nerf fémoral :** c'est un nerf mixte, volumineux mais relativement court ; il est étroitement satellite du muscle petit psoas jusqu'à son entrée dans la cuisse. Il donne la sensibilité à un vaste territoire médial de la cuisse et de la jambe et il est moteur pour les muscles extenseurs du genou.

**a- Origine :** il est formé principalement par L4, L5 et L6

**b-Trajet et rapports :** il chemine en direction caudo-ventrale, entre le muscle petit psoas et le muscle ilio-psoas, passe sous le tendon du muscle petit psoas puis à la face profonde du muscle sartorius. Il est d'abord satellite de l'artère iliaque externe le long de l'entrée du bassin, puis après l'émission du nerf saphène, prolonge dans le quadriceps fémoral. Il se place entre le muscle vaste médial et le muscle droit de la cuisse, avec l'artère circonflexe latérale

de la cuisse, et se termine à ce niveau.

**c- Distribution** : avant de se terminer, il donne :

- **Rameaux musculaires collatéraux** :

- pour le muscle ilio-psoas (rameaux émis près de son origine : nerfs iliaco-musculaires) ;
- pour le muscle petit psoas ;
- pour le muscle sartorius (grêles filets).

- **Nerf saphène** : qui naît en regard de la terminaison du muscle grand psoas, parcourt le triangle fémoral et croise la face médiale de la cuisse avec l'artère saphène et la veine saphène médiale. Ce nerf mixte fournit à son tour :

- des rameaux musculaires pour les muscles sartorius, pectiné et gracile ;
- des rameaux sensitifs pour l'articulation du grasset et surtout pour le tégument de la face médiale de la jambe et du jarret.

- **Rameaux musculaires terminaux du nerf fémoral** : ils sont destinés :

- au muscle articulaire de la hanche ;
- aux portions crânielles des muscles pectiné et gracile ;
- au muscle quadriceps fémoral.

**d- Rôles du nerf fémoral** :

- **Rôle moteur** : pour les muscles ilio-psoas, petit psoas, sartorius et surtout rôle moteur pour le muscle quadriceps fémoral (extenseurs de la jambe).
- **Rôle sensitif** : pour un territoire tégumentaire étendu à la face médiale du membre, par l'intermédiaire du nerf saphène.

**1-2-1-3- Nerf obturateur** : nerf moteur des muscles adducteurs du membre pelvien, ce nerf est beaucoup moins volumineux que le nerf fémoral.

**a- Origine** : issu de L4 à L6 avec la participation possible des premières branches sacrales, ses racines étant plus ou moins intriquées avec celle du nerf fémoral.

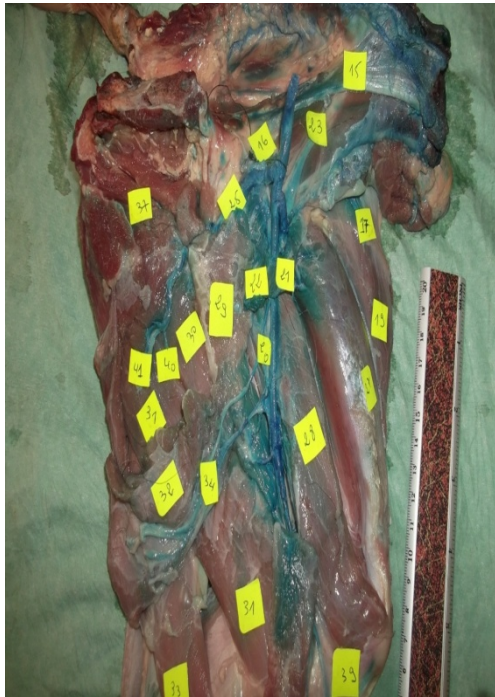**b- Trajet et rapports** : il se porte caudo-ventralement avec les artères et veines obturatrices, en longeant le col de l'ilium, chemine sous le muscle obturateur interne, emprunte le foramen obturé et se divise sous le muscle gracile en deux rameaux : un crânial et un caudal.

**c- Distribution** : ce nerf s'épuise en rameaux moteur pour :

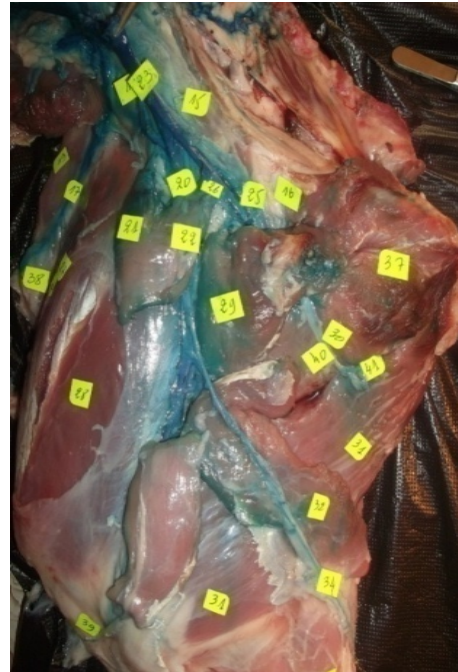- le muscle obturateur externe ;
- le muscle pectiné ;
- le muscle gracile ;
- les muscles adducteurs de la cuisse.

**d- Rôle du nerf obturateur** : exclusivement moteur pour les muscles de la face médiale de la cuisse :

- C'est le nerf de l'adduction (les muscles adducteurs reçoivent cependant une double innervation à la fois par le nerf obturateur et par le nerf fémoral).
- En raison de ses rapports avec l'os ilium, le nerf obturateur peut être lésé chez la femelle lors de la parturition. Il en résulte une paralysie caractéristique, le membre pelvien concerné restant en abduction.



**Photo n° 30 : Partie craniale du plexus lombo-sacral chez la chèvre**



**Photo n° 31 : Partie craniale du plexus lombo-sacral chez la brebis**

**17-** Artère, veine circonflexe iliaque profonde et nerf cutané latéral du fémur

**19-** Muscle tenseur du fascia lata

**20-** Artère, veine et nerf fémoral

**21-22-** Portion crânial et caudal du muscle sartorius

**25-** Artère et veine fémoral profonde

**28-** Muscle vaste médiale

**29-** Muscle pectiné

**30-** Muscle adducteur

**31-** Muscle semi-membraneux

**32-** Muscle gracile

**33-** Muscle semi-tendineux

**34-** Artère, nerf saphène et veine saphène médial

**37-** Surface symphysaire de l'os coxal

**39-** Ligament patellaire

**40-** Nerf obturateur

**41-** Artère et veine obturateur

**1-2-2-partie caudale du plexus lombo-sacral** : représentée par le tronc lombo-sacral ou plexus sciatique, cette partie résulte de la fusion des deux premiers nerfs sacraux. C'est une très large lame nerveuse qui croise le col de l'ilium et sort du bassin par la grande ouverture sciatique. Outre le nerf sciatique, le nerf le plus volumineux du corps qui en est sa continuation, il fournit les nerfs glutéaux, crânial et caudal, et le nerf cutané fémoral caudal.

**1-2-2-1- Nerfs glutéaux et cutané fémoral caudal :**

**1-2-2-1-1- Nerf glutéal crânial : photo n° 32 et photo n° 33**

**a- Origine** : issu de L6 et S1.

**b-Trajet et rapports** : il se divise immédiatement en 4 ou 5 branches qui sortent par la ouverture sciatique, en avant du nerf sciatique, accompagnées des vaisseaux glutéaux crâniens.

**c- Distribution** : il donne des rameaux moteurs pour :

- le muscle fessier moyen
- le muscle fessier profond
- le muscle tenseur du fascia lata (par une branche particulière plus longue que les autres, qui s'insinue entre les muscles fessiers profond et accessoire du fessier moyen).

**d- Rôle du nerf glutéal crânial** : uniquement moteur pour ces muscles.

**1-2-2-1-2-Nerf glutéal caudal :**

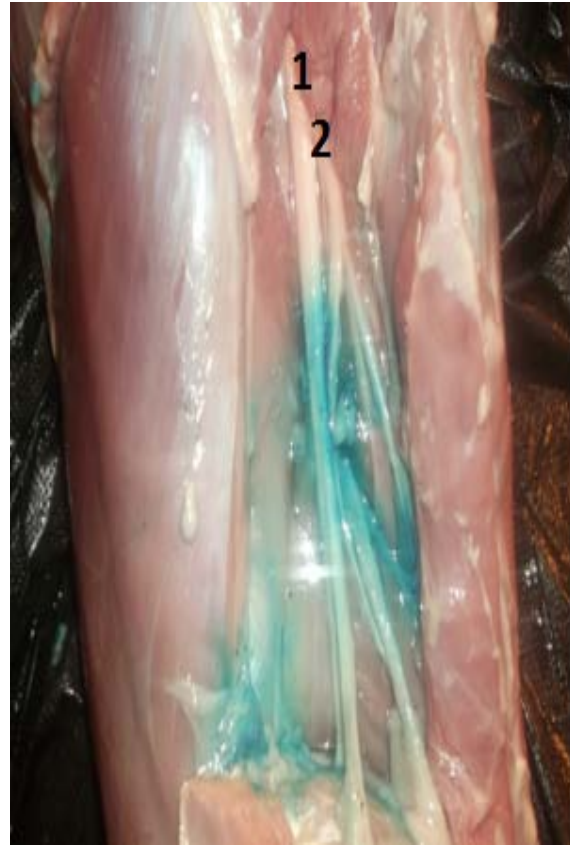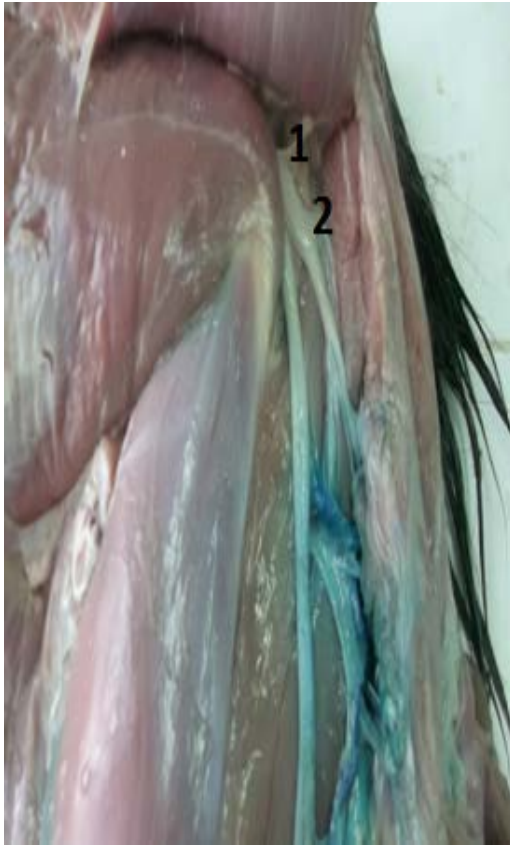
**a- Origine** : issu essentiellement de S2.

**b-Trajet et rapports** : il sort par la grande ouverture sciatique, en arrière du nerf sciatique et court à la surface du ligament sacro-spino-tubéral (sacro-sciatique), sous le muscle fessier moyen.

**c- Distribution** : il donne des rameaux moteurs pour : la partie crâniale du muscle glutéobiceps.

**d- Rôle du nerf glutéal caudal**: uniquement moteur pour ces muscles.





1- Nerf glutéal crânial

2- Nerf glutéal caudal

**Photo n° 32: Nerf glutéal crânial chèvre**

**Photo n° 33: Nerf glutéal crânial brebis**

**1-2-2-1-3- Nerf cutané fémoral caudal : photo n° 34 et photo n° 35.**

**a- Origine :** issu essentiellement de S2.

**b- Trajet et rapports :** il sort en arrière du précédent et chemine à la surface du ligament sacro-spino-Tubéral, sous la partie sacrale du muscle glutéobiceps. Il passe entre ce muscle et le muscle semi-tendineux, pour devenir superficiel sous la tubérosité ischiatique.

**c- Distribution :** il émet :

- des rameaux musculaires pour la partie supra-ischiatique du muscle semi-tendineux.
- des rameaux superficiels cutanés : les nerfs cluniaux caudaux, pour le tégument de la pointe de la fesse et de la face caudale de la cuisse, depuis la pointe ischiatique jusqu'au pli de la fesse.

- **d- Rôle du nerf cutané fémoral caudal** : nerf mixte, moteur d'une partie du muscle semi-tendineux, sensitif pour la peau de la pointe de la fesse jusqu'au pli de la fesse.

**1-2-2-2 Nerf sciatique** : nerf très volumineuse qui représente la grande voie de conduction nerveuse du membre pelvien. Il se distribue aux muscles caudaux de la cuisse, à tous les muscles de la jambe et correspond à un territoire de sensibilité cutanée extrêmement vaste.

**a- Origine** : issu de la dernière racine lombaire et des deux premières sacrales, il prolonge le tronc lombo-sacral.

**b-Trajet –Rapports** : il sort du bassin par la grande ouverture sciatique et descend contre le ligament sacro-sciatique. Il longe le muscle fessier profond, puis passe derrière l'articulation coxo-fémorale (vulnérable chirurgicalement à ce niveau). Il pénètre ensuite dans la cuisse, et se place dans la loge formée par les muscles fémoraux –caudaux, longeant ainsi la face caudale du fémur. Dans la région poplitée, il est divisé en ses deux nerfs terminaux : le nerf tibial et le nerf fibulaire commun, cette division s'effectuant plus ou moins haut selon les espèces, chez le bœuf en arrière de l'articulation de la hanche.

**c- Distribution** : avant de se terminer, le nerf sciatique fournit :

- **Des rameaux moteurs** : pour le muscle fessier profond (avec le nerf glutéal crânial), pour les muscles jumeaux du bassin, pour le muscle carré fémoral. Il donne en outre des rameaux articulaires sensitifs pour la hanche.

Les deux nerfs terminaux forment :

- **Nerf fibulaire commun** :

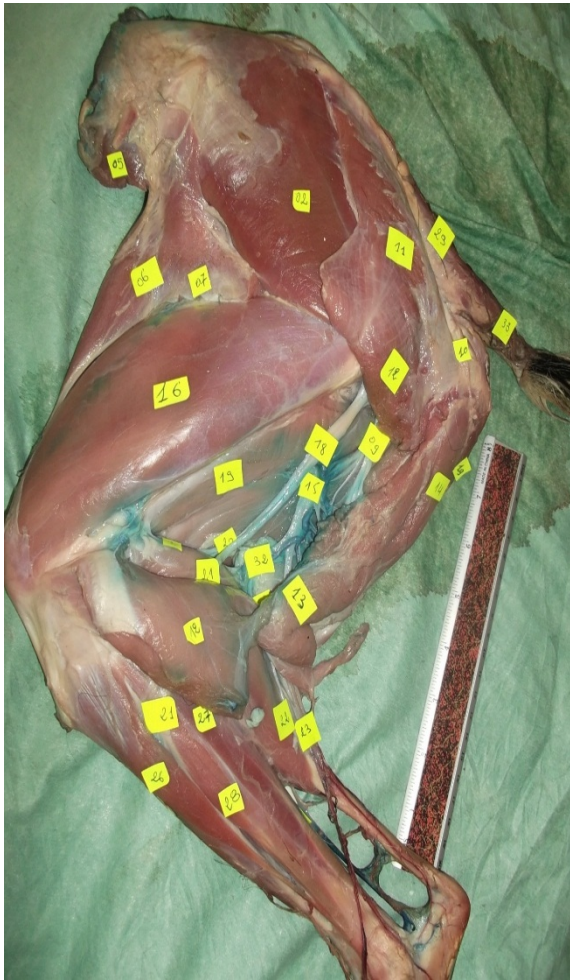
**- Origine - trajet** : il reste d'abord accolé au nerf tibial, l'accompagnant contre les muscles pelviens profonds, puis derrière le fémur dans la loge musculaire formée par les muscles fémoraux caudaux. Il se sépare du nerf tibial en regard de l'extrémité proximale du muscle gastrocnémien et descend à la surface du chef latéral de celui-ci sous le muscle glutéobiceps. Il croise la tête de la fibula (palpable à ce niveau), puis se termine sous le fascia jambier, en regard de l'origine du muscle extenseur latéral du doigt, par deux branches : les nerfs fibulaires superficiel et profond.

**- Distribution collatérale** :

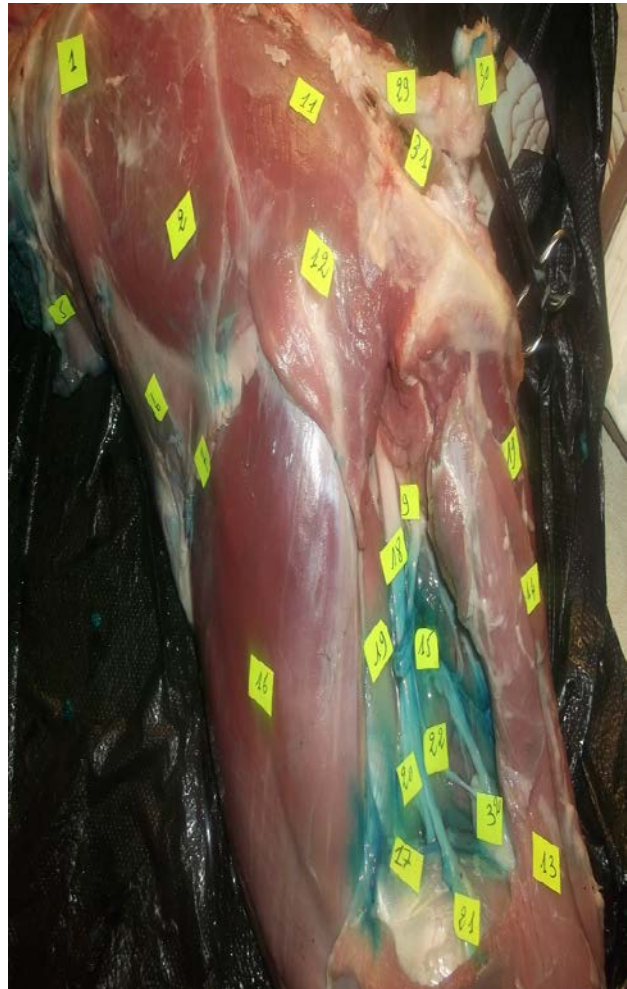il donne avant de se terminer :

\* Des rameaux musculaires pour le muscle biceps fémoral

\* Un nerf cutané sural latéral, émis au-dessus du muscle gastrocnémien, il perfore le muscle biceps fémoral pour devenir superficiel. Il est sensitif pour le tégument de la face latérale du grasset et de la jambe.



**Photo n° 34 : Nerf cutané fémoral caudal chez la chèvre**



**Photo n° 35 : Nerf cutané fémoral caudal chez la brebis**

- 1-Angle de la hanche    2- Muscle fessier moyen    5- Muscle oblique interne de l'abdomen  
 6- Muscle tenseur du fascia lata    7-Fascia lata fémoral    9- Rameau cutané caudal  
 11-12-13- Muscle long vaste    11-Muscle fessier superficiel    14-Muscle demi-tendineux  
 15- Rameau de la veine circonflexe médiale de la cuisse    16-Muscle vaste latéral  
 17- Artère et veine fémorale caudale    18- Nerf sciatique    19- Muscle demi-membraneux  
 20- Nerf tibial    21- Nerf péronier commun    22- Nerf cutané caudal de la jambe  
 29- Muscle sacro-coccygien dorso-latéral    30- Muscle sacro-coccygien ventro-latéral  
 31- Muscle coccygien    32- Ganglion poplité.

### - Distribution terminale :

➤ **Nerf fibulaire superficiel** : situé sous le fascia jambier, il descend en longeant l'interstice qui sépare les muscles long extenseur du (ou des) doigt (s) et extenseur latéral du (ou des) doigt (s). Il se distribue en émettant dès son origine :

\* Rameaux musculaires pour les muscles extenseurs latéral du (ou des) doigt (s) et long péronier.

\* Rameaux sensitifs pour l'articulation du jarret.

\* Rameaux sensitifs pour la peau de la face dorso-latérale de la jambe, du jarret et des orteils. Ces rameaux cutanés constituent, un rameau dorso-médial qui part en regard de l'articulation tarso-métatarsienne et descend au bord médial du métatarse en direction du boulet :

- Nerf digital dorsal propre IV abaxial.

- Nerf digital dorsal propre III abaxial

- Nerf digital dorsal commun III.

Ce nerf envoie un rameau communicant pour le nerf métatarsien dorsal III, issu du nerf fibulaire profond, et se divise en nerfs digitaux dorsaux propres III et IV axiaux.

➤ **Nerf fibulaire profond** : ce nerf, plus crânial que le précédent, plonge sous le muscle long extenseur du (ou des) doigt (s) et descend à la face profonde de celui-ci jusqu'au-devant du tarse, où il rejoint l'artère dorsale du pied. Il se termine en nerfs métatarsiens dorsaux. Il se distribue en émettant dès son origine :

\* Un fort faisceau de rameaux musculaires pour tous les muscles de la loge tibiale crâniale.

\* Des rameaux sensitifs pour l'articulation du jarret

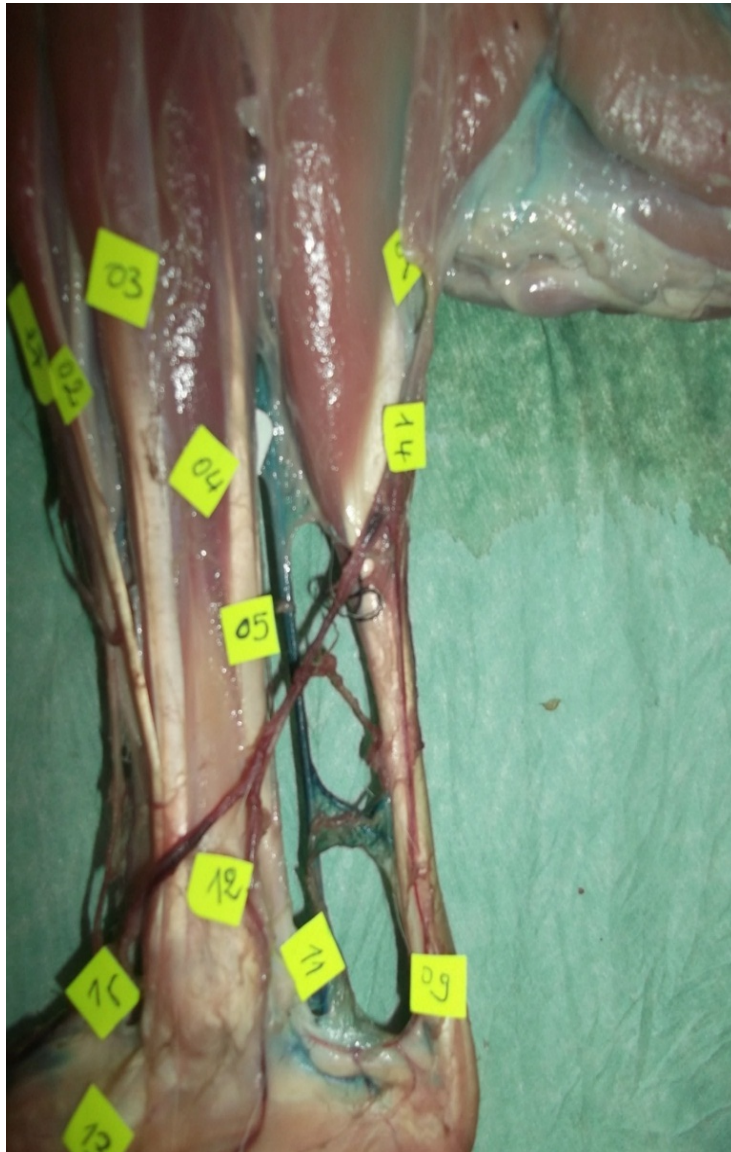\* Des rameaux sensitifs pour la peau de la face dorsale des orteils conjointement avec le nerf fibulaire superficiel. Ces rameaux cutanés constituent :

- Rameau moteur pour le muscle court extenseur des doigts (orteils).

- Nerf métatarsien dorsal III échangeant :

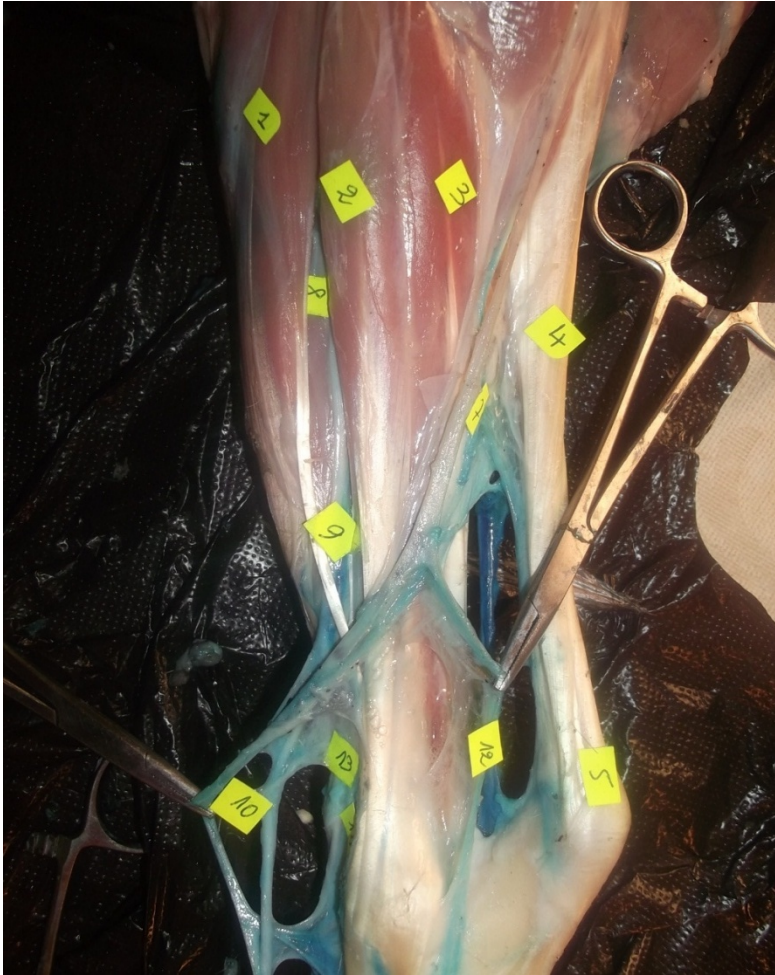
- Rameau communicant avec le nerf digital dorsal commun III

- Rameau communicant avec les nerfs digitaux plantaires propre III et IV axiaux photo n°36 et photo n° 37.



**Photo n°36** : Nerf fibulaire chez la chèvre.

- 2- Muscle fléchisseur du pied (troisième péronier)
- 3- Muscle long fléchisseur du doigt I (fléchisseur latéral)
- 4- Nerf saphène, muscle fléchisseur médial des doigts
- 5- Muscle long fléchisseur du doigt I
- 9- Tendon du muscle perforé
- 11- Nerf tibial, artère saphène
- 12- Branche caudal de la veine saphène latéral
- 13- Artère tibiale crâniale, nerf péronier profond
- 14- Veine saphène latérale
- 15- Nerf péronier superficiel.



**Photo n° 37** : Nerf fibulaire chez la brebis.

- 1- Muscle fléchisseur du pied
- 2- Muscle extenseur propre du doigt latéral
- 3- Muscle long fléchisseur du doigt I
- 4- Tendon d'Achille commun
- 5- Tendon du muscle perforé
- 7- Veine saphène latérale, nerf cutané caudal de la jambe
- 8- Muscle long péronier
- 9- Nerf péronier superficiel
- 10- Nerf digité dorsal commun II, branche crâniale de la veine saphène latérale
- 12- Branche caudale de la veine saphène latérale
- 13- Muscle extenseur commun des doigts.

- **Nerf tibial** : c'est un nerf volumineux, directement dans le prolongement du nerf sciatique photo n°38 et photo n°39.

**-Origine** : en fonction des espèces, on peut considérer qu'il commence soit en regard de l'émission du nerf fibulaire commun, soit au bord proximal du muscle gastrocnémien au moment où il s'engage entre les deux chefs de ce muscle.

**-Trajet et rapports** : dans son trajet derrière le fémur, alors qu'il est accolé au nerf fibulaire commun, il fournit un certain nombre de collatérales : des rameaux musculaires et un nerf cutané sural caudal. Entre les deux chefs du gastrocnémien, il accompagne le muscle fléchisseur superficiel du (ou des) doigt (s) et parvient ainsi dans le creux médial du jarret où il se termine, sous le fascia jambier, par une bifurcation aigue, en nerfs plantaires latéral et médial.

**-Distribution collatérale dans sa partie fémorale :**

En regard de l'articulation de la hanche, il donne :

**\* Rameaux musculaires proximaux destinés :**

- à la partie caudale du muscle glutéobiceps.

-aux muscles semi-tendineux et semi-membraneux.

**\* Filets sensitifs pour l'articulation du genou :**

**\* Nerf cutané sural** : ce nerf se détache à mi-hauteur du fémur, longe le bord caudal du chef latéral du muscle gastrocnémien, jusqu'à l'origine de la corde du jarret (tendon calcanéen commun), sous une lame aponévrotique particulière. Il reçoit une anastomose du nerf cutané sural latéral, et se poursuit sous le fascia jambier, dans le creux latéral du jarret, accompagné de la veine saphène latérale. Il est sensitif pour le tégument de la face caudale de la jambe, et pour le tégument de la face latérale du jarret et du métatarse (en commun avec le nerf fibulaire superficiel).

**- Distribution collatérale dans sa partie jambière :**

**\* Rameaux musculaires distaux**, qui naissent parfois par un court tronc commun et distribuent à la totalité des muscles jambiers caudaux.

**\* Rameaux cutanés jambiers caudaux** qui se distribuent à la face caudale de la jambe et du jarret.

**- Distribution terminale** : les nerfs plantaires médial et latéral se séparent à angle aigu dans le creux du jarret et descendent dans la gaine plantaire du tarse en encadrant la face plantaire du tendon fléchisseur latéral du doigt. Ils sont accompagnés dans cette gaine par les artères et veine du même nom et se continuent derrière le métatarse par les nerfs digitaux communs plantaires.

D'une manière générale ils fournissent :

- \* Des rameaux sensitifs pour les articulations interphalangiennes.
- \* Des rameaux sensitifs pour le tégument de la face plantaire du métatarse et des orteils

- **Nerf plantaire médial** fournit :

- \* Nerf digital plantaire propre III abaxial.
- \* Nerf digital plantaire propre III axial, qui lui-même échange un rameau communicant avec le nerf fibulaire profond.

- **Nerf plantaire latéral** fournit :

- \* Un rameau profond pour le muscle interosseux.
- \* Un nerf digital plantaire propre IV axial.
- \* Un nerf digital plantaire propre IV abaxial.

**d- Rôle du nerf sciatique :- Moteur :**\* Le nerf sciatique par ses branches collatérales est le nerf moteur de tous les muscles de la région fémorale caudale. Ces muscles, fléchisseurs de la jambe, constituent également les plus puissants agents propulseurs.

\* Le nerf fibulaire commun : est le nerf moteur de tous les muscles jambiers crâniens.

\* Le nerf tibial est le nerf moteur de tous les muscles jambiers caudaux.

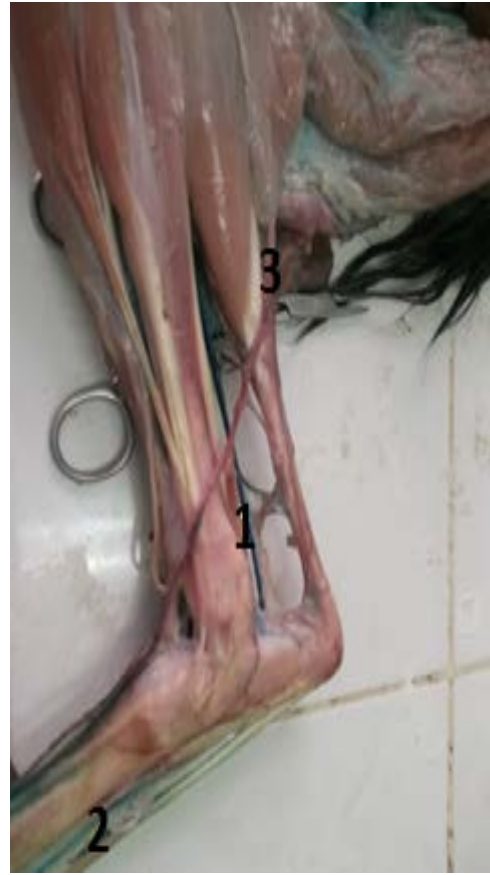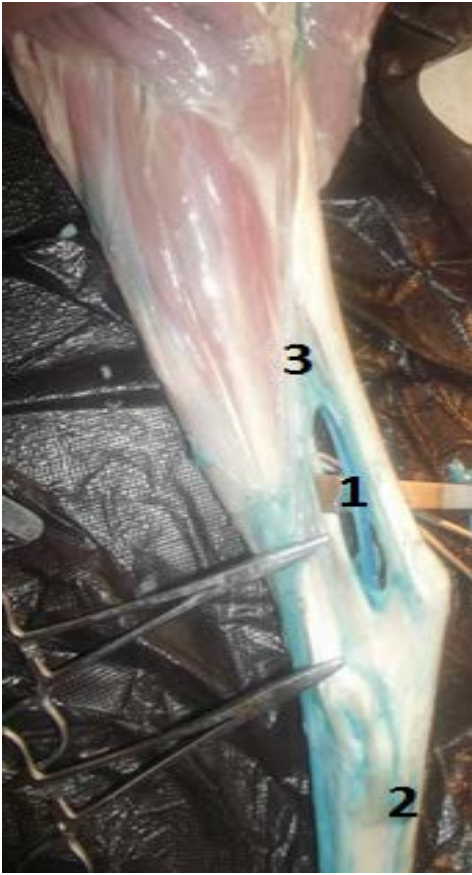
- **Sensitif :**

\* Le nerf sciatique est sensitif pour un territoire tégumentaire extrêmement étendu, couvrant presque toute la jambe et le pied, à l'exception de l'étroite bande médiale appartenant au nerf saphène.

\* Le territoire du nerf fibulaire commun est essentiellement situé dorsalement et latéralement. Il occupe les faces dorsale et latérale de la jambe, du jarret et du pied.

\* Le territoire du nerf sciatique proprement dit et du nerf tibial est essentiellement situé caudalement. Ces territoires, par ailleurs, ont des limites plus ou moins variables selon les individus et recouvrent légèrement les uns les autres.





1-Nerf tibial

2- Nerf plantaire latéral

3-Nerf cutané sural

**Photo n°38 : Nerf tibial chez la chèvre**

**Photo n°39 : Nerf tibial chez la brebis.**

**1-2-3- Organisation générale des nerfs du pied : photos n°: 40, 41 42 43, 44, 45, 46, 47.**

**1-2-3-1- Au niveau de chaque espace intermétatarsien :** il existe en principe deux nerfs dorsaux et deux nerfs plantaires.

\* Les nerfs situés profondément dans les espaces interosseux sont nommés métatarsiens dorsaux ou plantaires. Ces nerfs, lorsqu'ils sont bien représentés, s'anastomosent aux nerfs communs à la jonction métatarso-digitale.

\* Les nerfs situés superficielles dans le plan des tendons forment les nerfs digitaux communs dorsaux ou plantaires, complétés, pour chacun des doigts extrêmes, par des nerfs digitaux propres abaxiaux.

**1-2-3-2- Au niveau des orteils :** on retrouve les nerfs digitaux propres axiaux et abaxiaux, chaque doigt en possédant en principe quatre, deux dorsaux et deux plantaires.

**1-2-3-3- Origine des nerfs du pied :** ces nerfs procèdent de troncs communs situés au niveau du tarse.

**a- Face dorsale :** \* Le nerf fibulaire superficiel fournit les nerfs digitaux dorsaux communs II, III et IV. Le II et le IV se poursuivant respectivement en nerf digital dorsal propre III abaxial et le nerf digital dorsal propre IV abaxial.

\* Le nerf fibulaire profond fournit les nerfs métatarsiens dorsaux (III), pour les doigts les plus latéraux.

\* De plus, en fonction des espèces, le nerf saphène et le nerf cutané sural caudal peuvent participer à l'innervation de la face dorsale du pied.

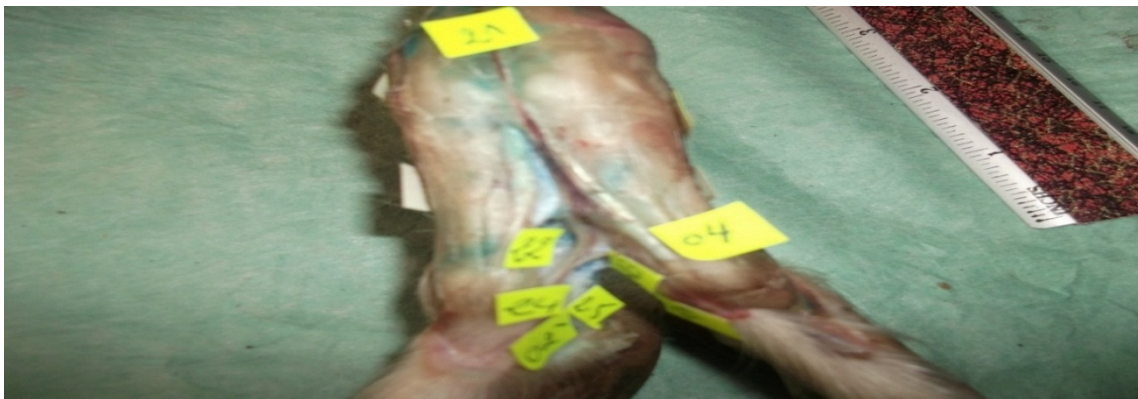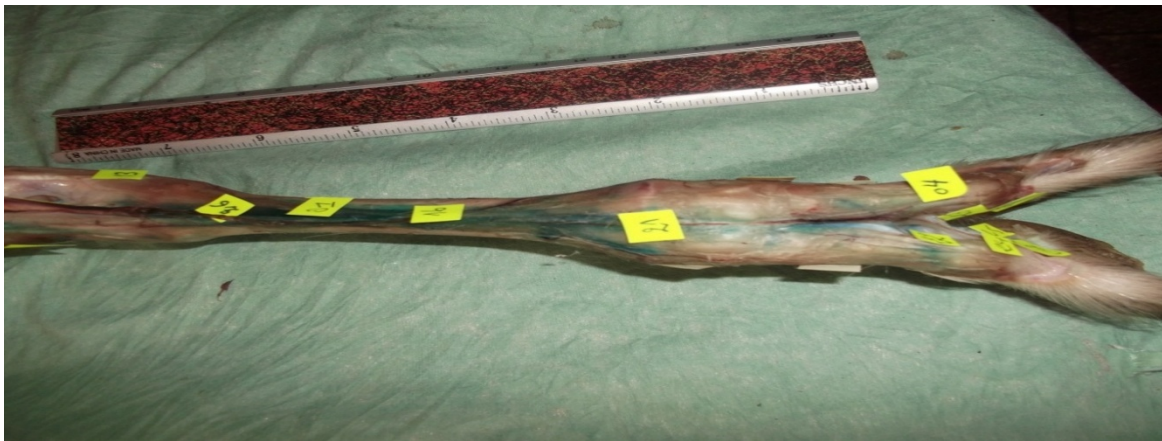
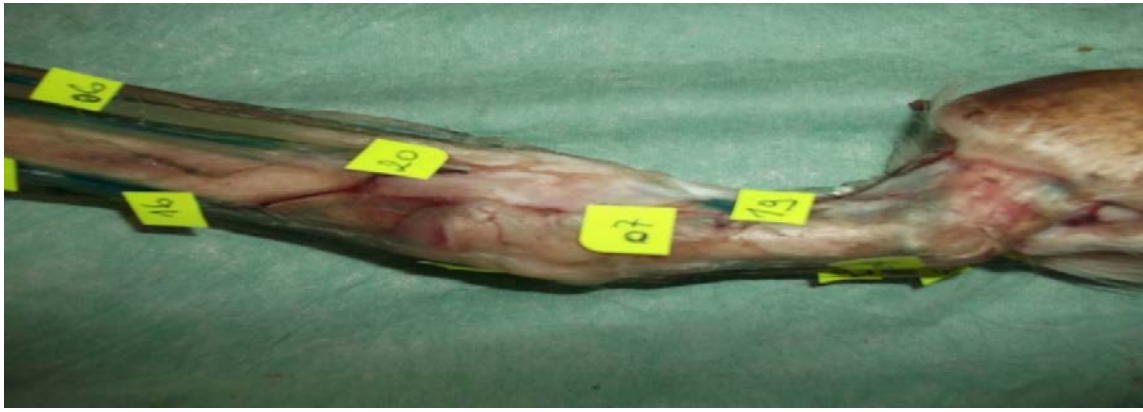**b- Face plantaire :**

\* **Nerf tibial :**

- Nerf plantaire médial : nerfs digitaux plantaires communs II et III (le II se poursuivant en nerf digital plantaire propre III abaxial).

- Nerf plantaire latéral : nerf digital plantaire commun IV se poursuivant en nerf digital plantaire propre IV abaxial.





**Photos n° : 43, 44, 45 : Nerfs de la face latérale du pied gauche chez la chèvre.**

**2', 2''**- Muscle long extenseur des doigts (propre) **4**- Muscle extenseur propre du doigt latéral

**6**- Muscle interosseux, nerf plantaire latéral,

**7**- Bride collatérale du muscle interosseux pour le doigt IV


**19**- Nerf digité dorsal propre latéral IV, veine digitale plantaire propre latérale IV

**16**- Nerf digité dorsal commun IV

**20**- Artère digitale plantaire propre latérale IV, nerf digité dorsal propre V

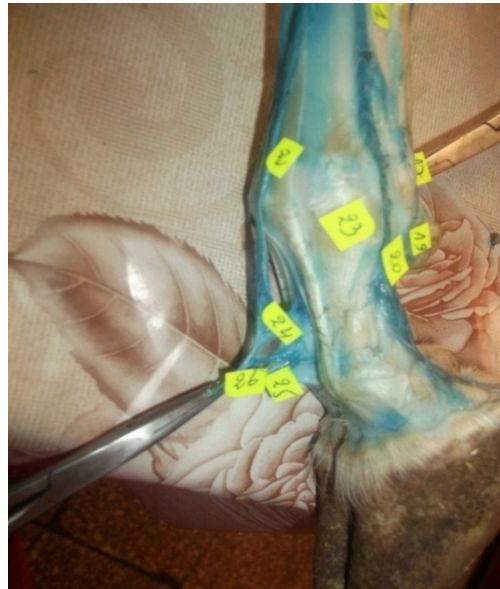**21**- Nerf digité dorsal commun III      **23**- Nerf métatarsien dorsal III (nerf péronier profond)

**24**- Nerf digité dorsal propre médial IV      **25**- Nerf digité dorsal propre latéral III



**Photos n° 46, 47, 48:** Nerfs de la face médiale du pied droit chez la brebis.

- 5- Muscle perforant, nerf plantaire médial, 8'-Muscle perforé (tendon),
- 9- Artère plantaire médiale, muscle interosseux
- 11- Branche crâniale de la veine saphène latérale, nerf péronier superficiel
- 12- Nerf digité dorsal commun IV                      13- Nerf digité dorsal commun II
- 16- Rameau communicant avec le nerf péronier profond,
- 17- Nerf digité dorsal propre latéral III
- 18- Nerf digité dorsal propre médial IV, 19- Nerf digité dorsal propre médial III
- 20- Muscle extenseur propre du doigt médial, 21- Muscle long extenseur des doigts (propre)
- 22- Nerf digité plantaire propre médial III, 23- Nerf digité plantaire propre médial II
- 24- Nerf digité dorsal propre II, 25- Nerf digité plantaire commun III
- 26- Nerf digité plantaire propre médial IV, artère digitale plantaire commune III
- 27- Artère et veine digitale plantaire propre médiale III.



**Photos n° : 49, 50 :** Nerfs de la face latérale du pied gauche chez la brebis.

- 2- Muscle extenseur propre du doigt latéral,    5'- Tendon du muscle perforé
- 10- Nerf digité dorsal commun II, branche crâniale de la veine saphène latérale
- 11- Nerf digité dorsal commun IV,    13- Muscle extenseur commun des doigts
- 14- Muscle pédieux (court extenseur des doigts),    15- Nerf digité dorsal commun III
- 16- Nerf plantaire latéral,    21- Muscle perforant,    22- Muscle interosseux
- 17- Nerf digité plantaire propre latéral V
- 18- Nerf digité plantaire propre latéral IV, artère et veine digitale plantaire propre latérale IV
- 19- Nerf digité dorsal propre V,    20- Nerf digité dorsal propre latéral IV
- 23- Bride collatérale du muscle interosseux pour le doigt IV
- 24- Rameau communicant avec le nerf péronier profond
- 25- Nerf digité dorsal propre médial IV,    26- Nerf digité dorsal propre latéral.

## V- DISCUSSION

Le but de notre travail est d'étudier le trajet des nerfs au niveau des membres postérieurs chez la chèvre et chez la brebis. Pour atteindre cet objectif, nous avons utilisé les méthodes et techniques anatomiques habituelles que sont la préparation, la dissection, le remplissage des vaisseaux sanguins par des substances de contraste, en l'occurrence la chaux colorée par de le bleu de méthylène, des relevés topographiques des organes sur calque et leurs projections sur papier Canson, des prises de vue photographiques, une schématisation primaire.

Tout au long de la pratique de dissection nous prenons des notes des observations constatées sur les nerfs de la région en question : leurs origines, leurs trajets et rapports successifs, leurs distributions et ramifications et enfin leurs terminaisons dans les organes effecteurs.

La masse musculaire qui constitue les organes effecteurs est finement disséquée et dénudée de tous ses tissus environnants, aponévroses et fascias.

Le remplissage des artères par de la chaux colorée avec de bleu de méthylène donne une coloration bleu à ces vaisseaux qui deviennent dures et prennent de ce fait un aspect de cordons durcis par la chaux, faciles à détecter, à palper et à suivre sur l'organe, du début jusqu'aux ramifications terminales.

Un remplissage réussi des artères permet de suivre facilement le trajet des nerfs qui sont en général satellites de ces vaisseaux.

Il s'en suit un travail de dessin des contours du membre, projeté sur une vitre transparente. Tous les vaisseaux sanguins, les nerfs et muscles sont ensuite projetés et dessinés à leurs tours.

Des notes et légendes sont portées sur ce dessin technique primaire qui constituera la base des planches anatomiques à réaliser et à compléter par un travail artistique adéquat de coloriage, d'arrangement et de finition.

Une projection de ce dessin technique primaire sur du papier calque est réalisée à partir de la vitre, les notifications, symboles et légendes notées sont aussi fidèlement reportées.

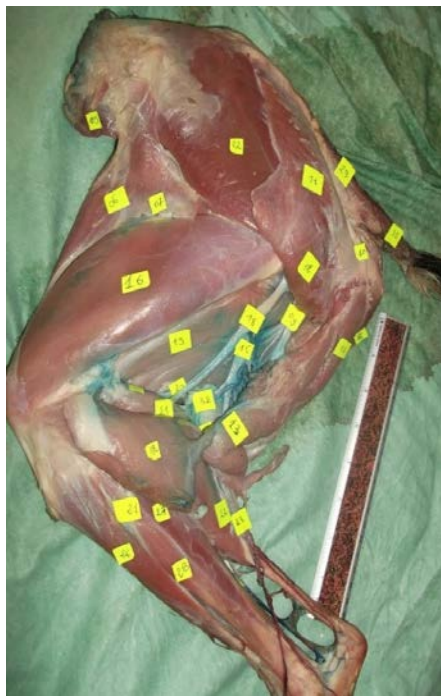
Une feuille de papier Canson portera ensuite le dessin primaire technique à partir du papier calque. On obtient ainsi le relevé topographique final de la vascularisation et de l'innervation du membre postérieur des caprins – ovins.

Ce dessin sera complété par un travail de coloriage anatomique selon la symbolique universellement adoptée des couleurs utilisés pour les différentes entités anatomiques : couleurs jaune pour les nerfs, bleue pour les veines et rouge pour les artères.

Des planches anatomiques topographiques, fidèles à la réalité et qui reflète la grandeur nature

des organes, sont ainsi obtenues et serviront de base d'étude aux besoins des anatomistes, chirurgiens et autres spécialistes.

Nos résultats ont montré que les nerfs au niveau de la région du bassin, la cuisse et la jambe des deux faces (médiale et latérale) prennent les mêmes trajets chez la chèvre et la brebis photos n° 51, n°52, n°53, n°54, n°55, n°56.



**Chez la chèvre**



**Chez la brebis**

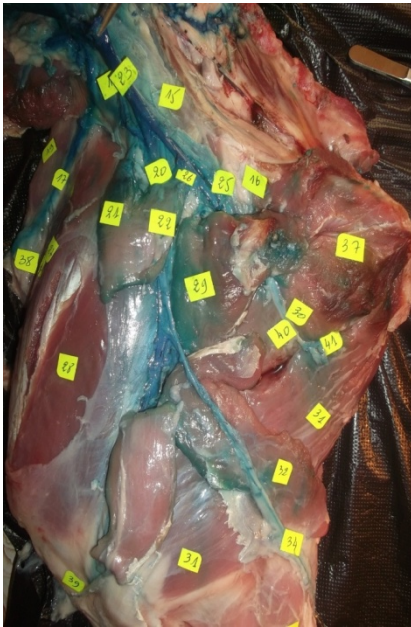**9-** Rameau cutané caudal

**18-** Nerf sciatique,      **20-** Nerf tibial

**21-** Nerf péronier commun,                      **22-** Nerf cutané caudal de la jambe

**Photos n°51, n°52 :** Nerfs de la face latérale du bassin, cuisse et de la jambe.





**Chez la brebis**



**Chez la chèvre**

**17-** Nerf cutané latéral du fémur

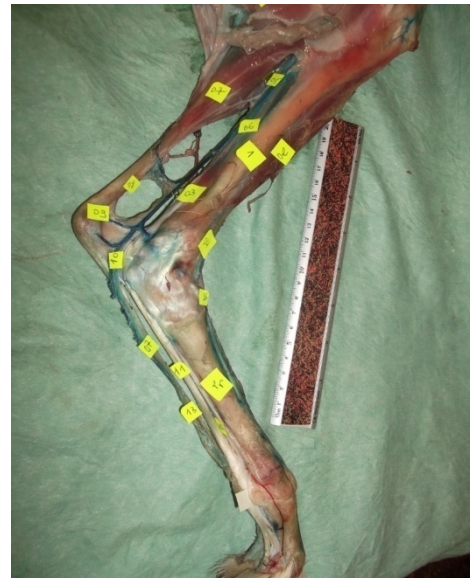**20-** Nerf fémoral

**34-** Nerf saphène **40-** Nerf obturateur

**Photos n°53, n°54:** Nerfs de la face médiale du bassin et cuisse.



**Chez la brebis**



**Chez la chèvre**

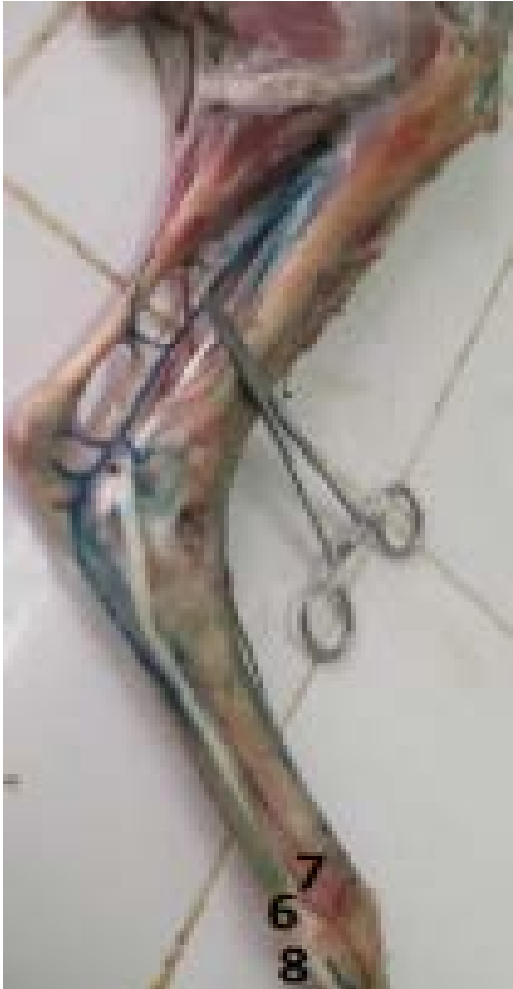**4-** Nerf saphène    **5-** Nerf tibial

**9-** Nerf plantaire latéral    **10-** Nerf plantaire médial

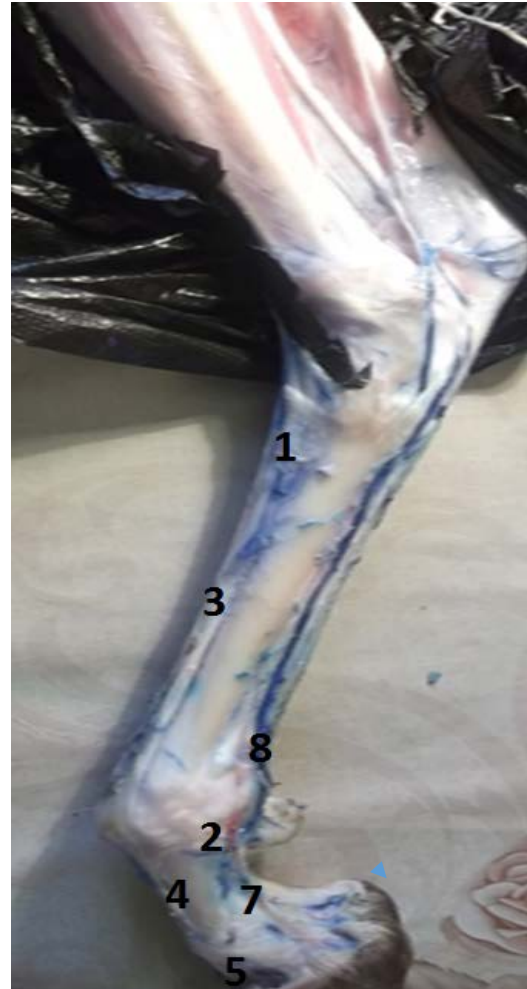**Photos n°55, n°56 :** Nerfs de la face médiale de la jambe.

Par ailleurs, il existe des différences des trajets des nerfs au niveau de la région du pied entre la chèvre et la brebis. Ces différences sont portées sur une étude comparative concernant la présence et l'absence des nerfs au niveau de la face latérale et de la face médiale :

**1- Face médiale du pied :** Au total, 8 nerfs ont été isolés et identifiés tout au long de la face médiale des deux pieds photos n°57, n°58.



Chèvre



Brebis

- 1- Nerf digité dorsal commun II
- 2- Nerf digité dorsal commun IV
- 3- Nerf digité dorsal commun III
- 4 -Nerf digité dorsal propre médial IV
- 5- Nerf digité dorsal propre latéral III
- 6- Nerf digité plantaire commun II
- 7- Nerf digité dorsal propre II
- 8- Nerf digité plantaire commun III

**Photos n°57, n° 58 :** Nerfs de la face médiale du pie.

Selon nos résultats, nous avons démontré que les 3 nerfs suivants : (Nerf digité dorsal propre II, Nerf digité plantaire commun III, Nerf digité plantaire propre médiale IV) ont les mêmes trajets chez les 2 animaux photos n°57 et n°58. Par contre, nous constatons une nette différence dans quelques trajets des nerfs : la brebis présente sur cette face 5 nerfs (Nerf digité dorsal commun II, Nerf digité dorsal commun III, Nerf digité dorsal propre médial IV, Nerf digité dorsal commun IV) qui sont absents chez la chèvre photo n°57 ainsi que la chèvre présente aussi 1 nerf (Nerf digité plantaire commun II) qui sont absents chez la brebis photo n° 58.

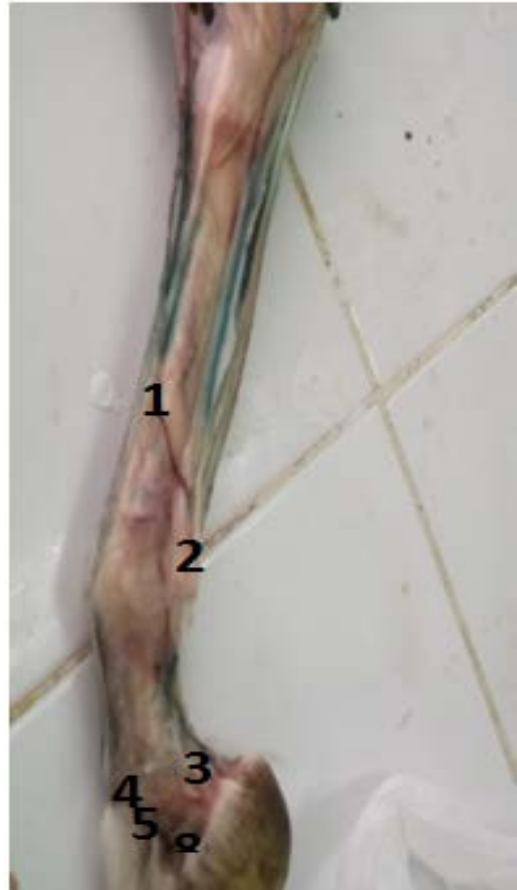**2- Face latérale du pied:** En tous, 8 nerfs ont été isolés et identifiés tout au long de la face latérale des deux pieds photos n°59, n°60.

D'après nos résultats, nous avons démontré que les 5 nerfs suivants : (Nerf digité dorsal commun I, Nerf digité dorsal propre, Nerf digité dorsal propre latéral I, Nerf digité dorsal propre médial IV, Nerf digité dorsal propre latéral III ) ont les mêmes trajets chez les 2 animaux photos n°59 et n°60. Par contre, la brebis présente sur cette face 2 nerfs (Nerf digité plantaire propre latéral V, Nerf digité dorsal propre latéral IV) qui sont absents chez la chèvre photo n°59. Alors, la chèvre présente un seul nerf (Nerf métatarsien dorsal III) qui est absent chez la brebis photo n°60.

Brebis



Chèvre

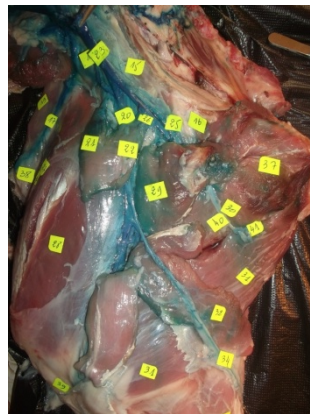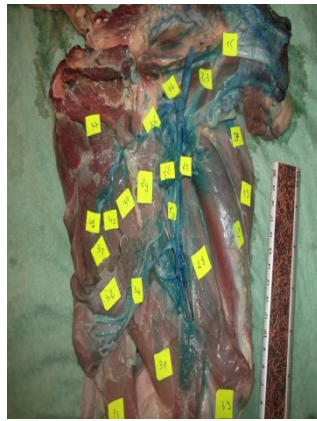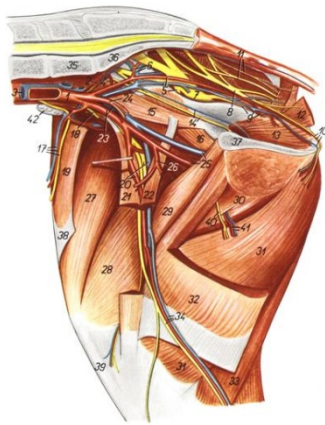


- 1- Nerf digité dorsal commun IV
- 2- Nerf digité dorsal propre V
- 3- Nerf digité dorsal propre latéral IV
- 4- Nerf digité dorsal propre médial IV
- 5- Nerf digité dorsal propre latéral III
- 6- Nerf digité plantaire propre latéral V
- 7- Nerf digité plantaire propre latéral IV
- 8- Nerf métatarsien dorsal III

**Photos n°59, n°60:** Nerfs de la face latérale du pied.

## VI- Etude comparative

Nous avons essayé de comparer quelques nerfs que nous avons pu isolés et identifiés sur les deux faces (face médiale et face latérale) au niveau des deux membres postérieurs chez la chèvre et chez la brebis avec l'atlas topographique de Popesku. Nous avons obtenu les mêmes trajets des nerfs au niveau des trois régions (cuisse, jambe, pied) chez les petits ruminants.



Popesku

Chèvre

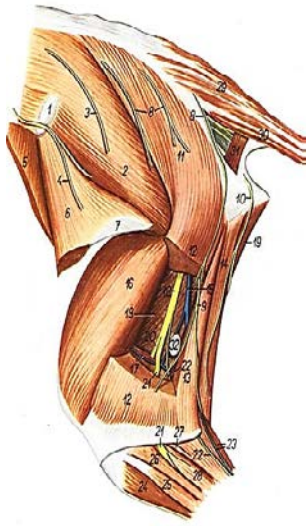
Brebis

17- Artère, veine circonflexe iliaque profonde et nerf cutané latéral du fémur

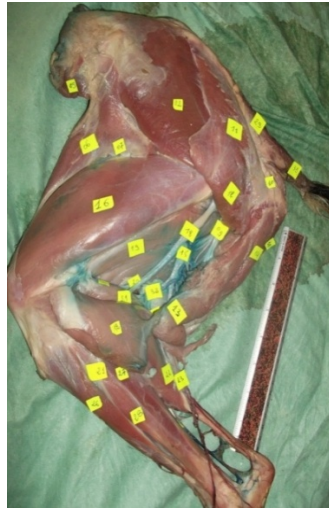
20- Artère, veine et nerf fémoral, 34- Artère, nerf saphène et veine saphène médiale

40- Nerf obturateur

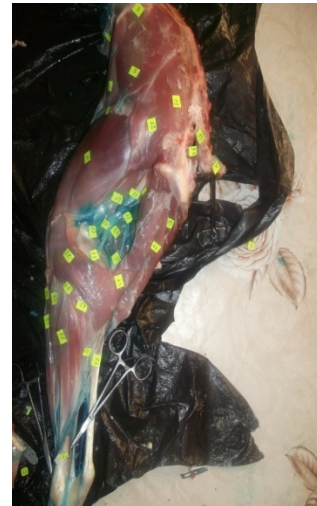**Photos n°61, n°62 et figure n° 30:** Face médiale de la cuisse et la jambe.



Popesku



Chèvre



Brebis

**9-** Rameau du nerf cutané caudal

**18-** Nerf sciatique

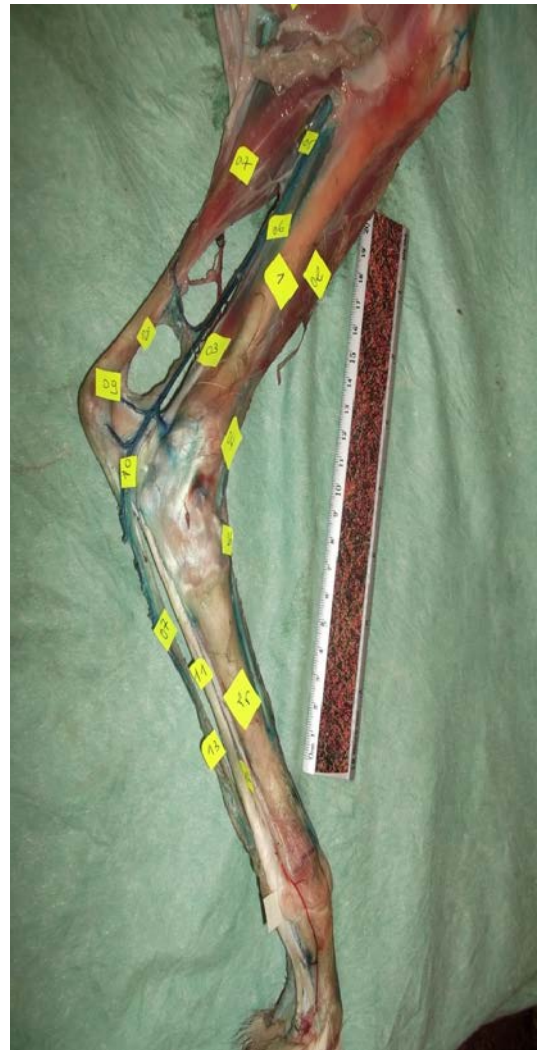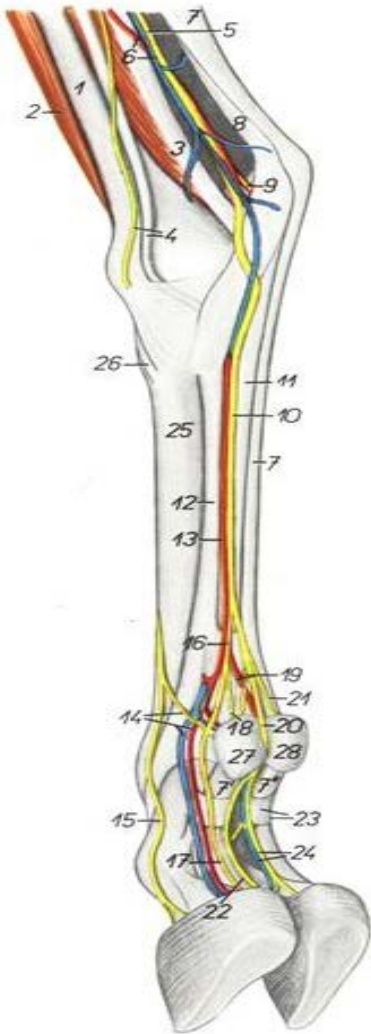
**20-** Nerf tibial

**21-** Nerf péronier commun

**22-** Nerf cutané caudal de la jambe

**Photos n°63, n°64 et figure n° 35:** Face médiale de la cuisse et la jambe.

## Chèvre



**Photo n°65:** Face médiale du pied gauche  
(Popesku)

**Figure n°40 :** Face médiale du pied

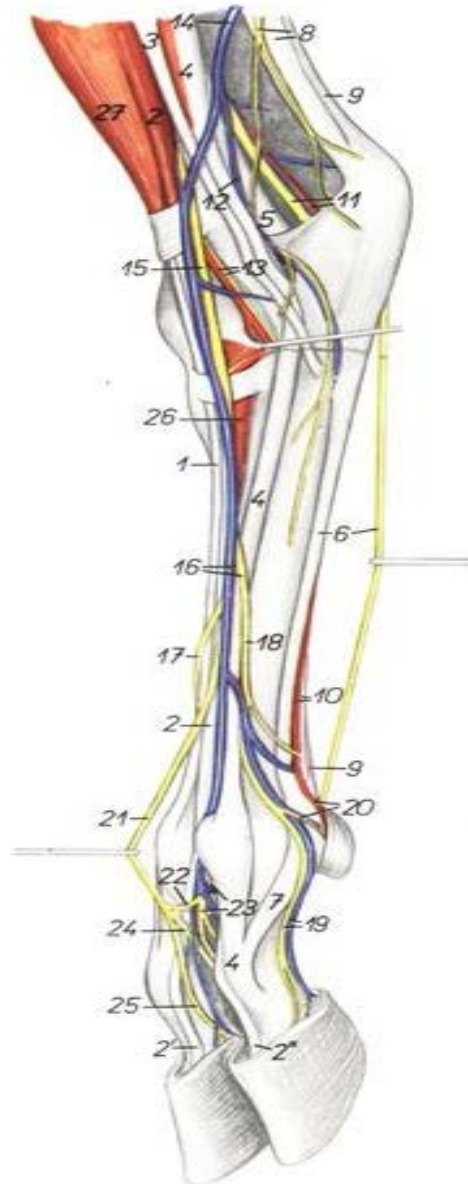4- Nerf saphène, 5- Nerf tibial, 9- Nerf plantaire latéral, 10- Nerf plantaire médial



## Chèvre



**Photo n°66** : Face latérale du pied gauche



**Figure n°44** : Face latérale du pied (Popesku)

**6-** nerf plantaire latéral,

**19-** Nerf digité dorsal propre latéral IV, veine digitale plantaire propre latérale IV

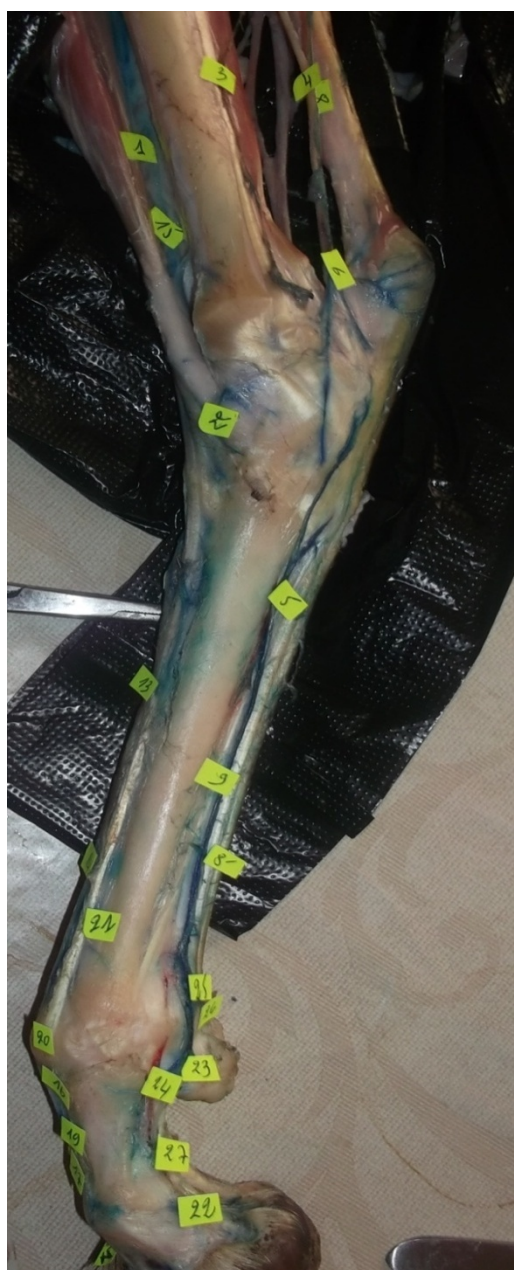**16-** Nerf digité dorsal commun IV

**20-** Artère digitale plantaire propre latérale IV, nerf digité dorsal propre V

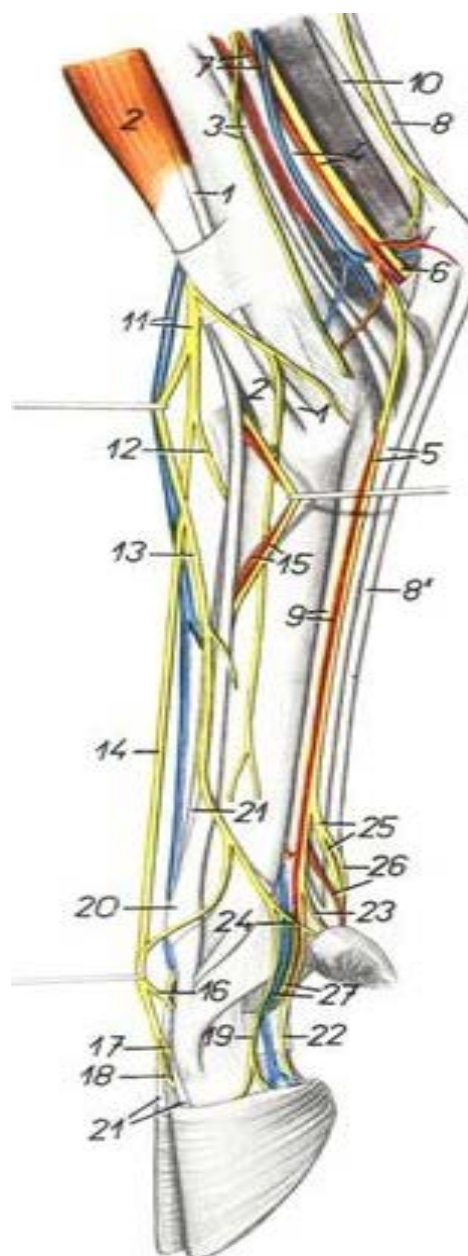
**21-** Nerf digité dorsal commun III, **23-** Nerf métatarsien dorsal III (nerf péronier profond)

**24-** Nerf digité dorsal propre médial IV, **25-**Nerf digité dorsal propre latéral III.

## Brebis



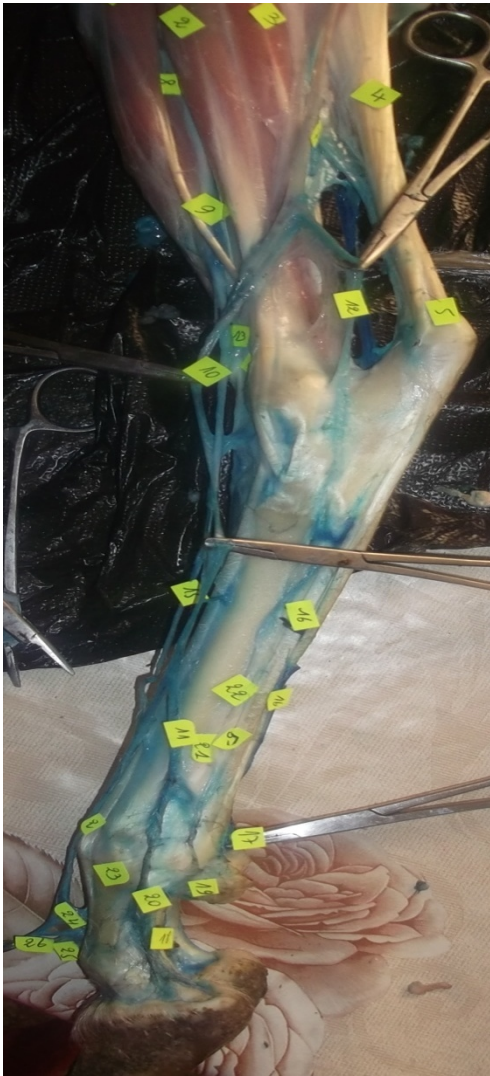**Photo n°67: Face médiale du pied droit**



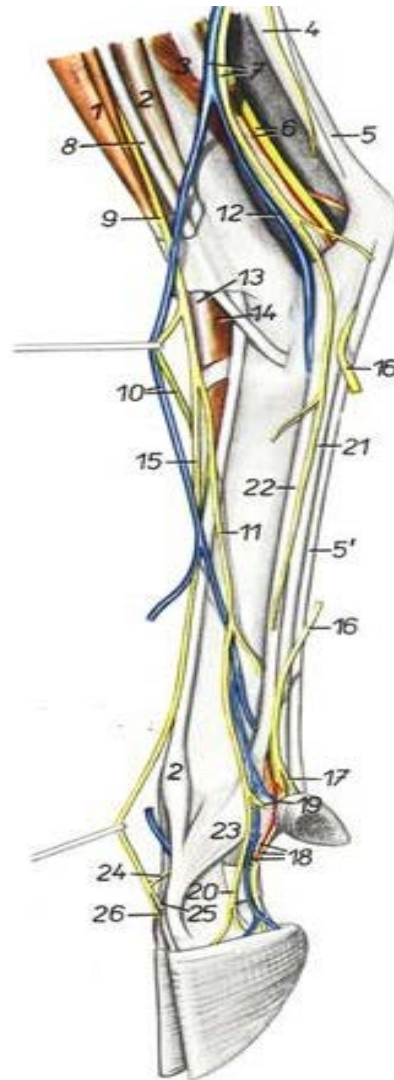
**Figure n° 41 : face médiale du pied (Popesku)**

- 5-** Nerf plantaire médial, **11-** Nerf péronier superficiel, **12-** Nerf digité dorsal commun IV  
**13-** Nerf digité dorsal commun II, **16-** Rameau communicant avec le nerf péronier profond  
**17-** Nerf digité dorsal propre latéral III, **18-** Nerf digité dorsal propre médial IV  
**19-** Nerf digité dorsal propre médial III, **22-** Nerf digité plantaire propre médial III  
**23-** Nerf digité plantaire propre médial II, **24-** Nerf digité dorsal propre II  
**25-** Nerf digité plantaire commun III, **26-** Nerf digité plantaire propre médial IV.

**Brebis**



**Photo n°68:** Face latérale du pied gauche.



**Figure n°43 :** Face latérale du pied (Popesku).

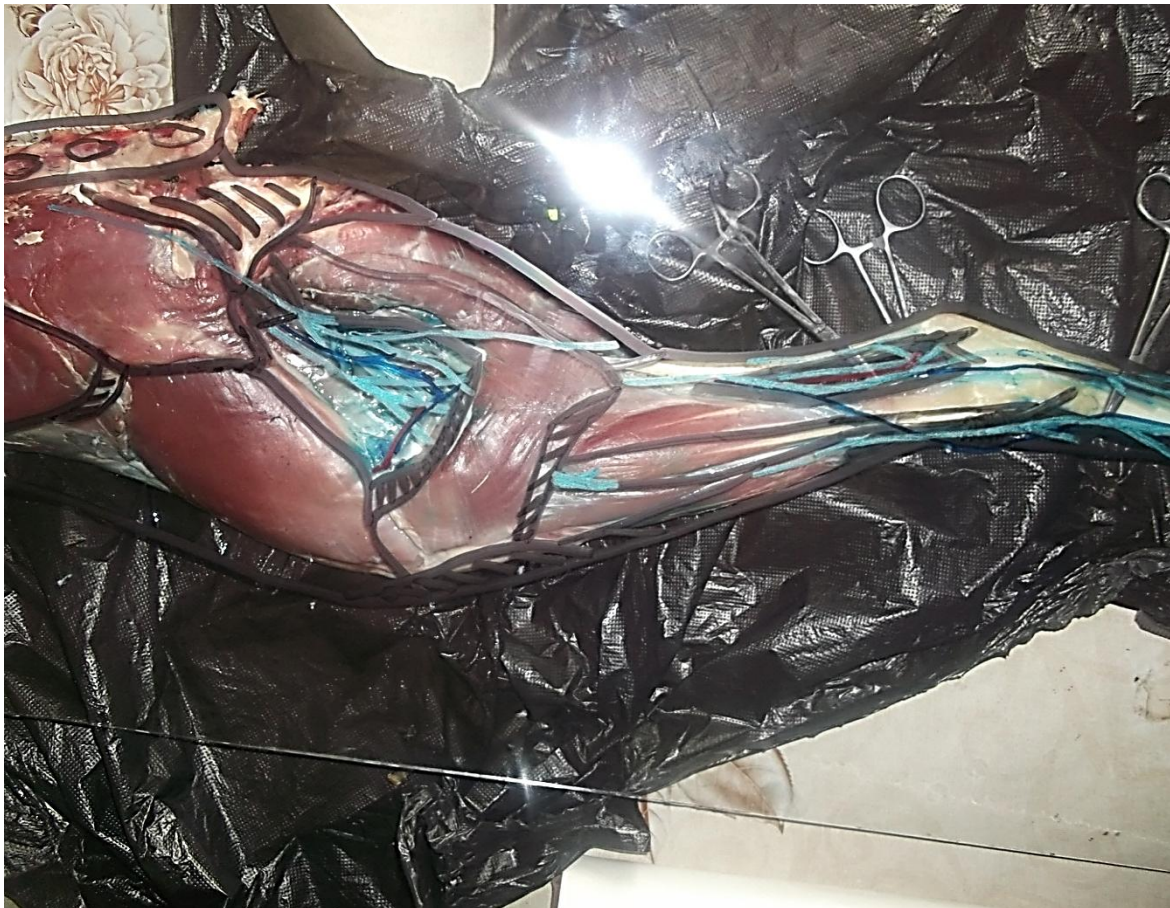- 10-** Nerf digité dorsal commun II, branche crâniale de la veine saphène latérale
- 11-** Nerf digité dorsal commun IV, **15-** Nerf digité dorsal commun III,
- 16-**Nerf plantaire latéral,                   **17-** Nerf digité plantaire propre latéral V
- 18-** Nerf digité plantaire propre latéral IV, artère et veine digitale plantaire propre latérale IV
- 19-** Nerf digité dorsal propre V           **20-** Nerf digité dorsal propre latéral IV
- 24-** Rameau communicant avec le nerf péronier profond
- 25-** Nerf digité dorsal propre médial IV   **26-** Nerf digité dorsal propre latéral .

## VII- Etude topographique chez les deux espèces (chèvre et brebis)

Nous avons effectué une étude d'anatomie topographique des différentes régions des membres postérieurs chez les petits ruminants (chèvre, brebis). Notre étude d'anatomie topographique expérimentale a été réalisée sur les deux faces (médiale et latérale) chez la chèvre et la brebis. Ce travail nécessite les étapes suivantes :

### Première étape

- On place le membre postérieur entier selon la face à étudier sur la palliasse
- En plaque une vitre (1m de longueur sur 0,5 m de largeur) sur le membre
- A l'aide des marqueurs (rouge, bleu, noir, vert), on dessine les muscles, les artères, les veines et les nerfs de différentes régions du membre postérieur sur la vitre schéma n°1.



**Schéma n°1 :** Emplacement de vitre sur le membre postérieur entier et le dessin des muscles, artères, veines et nerfs.

## Deuxième étape

- On calque les dessins obtenus sur un papier glacié schéma n°2.

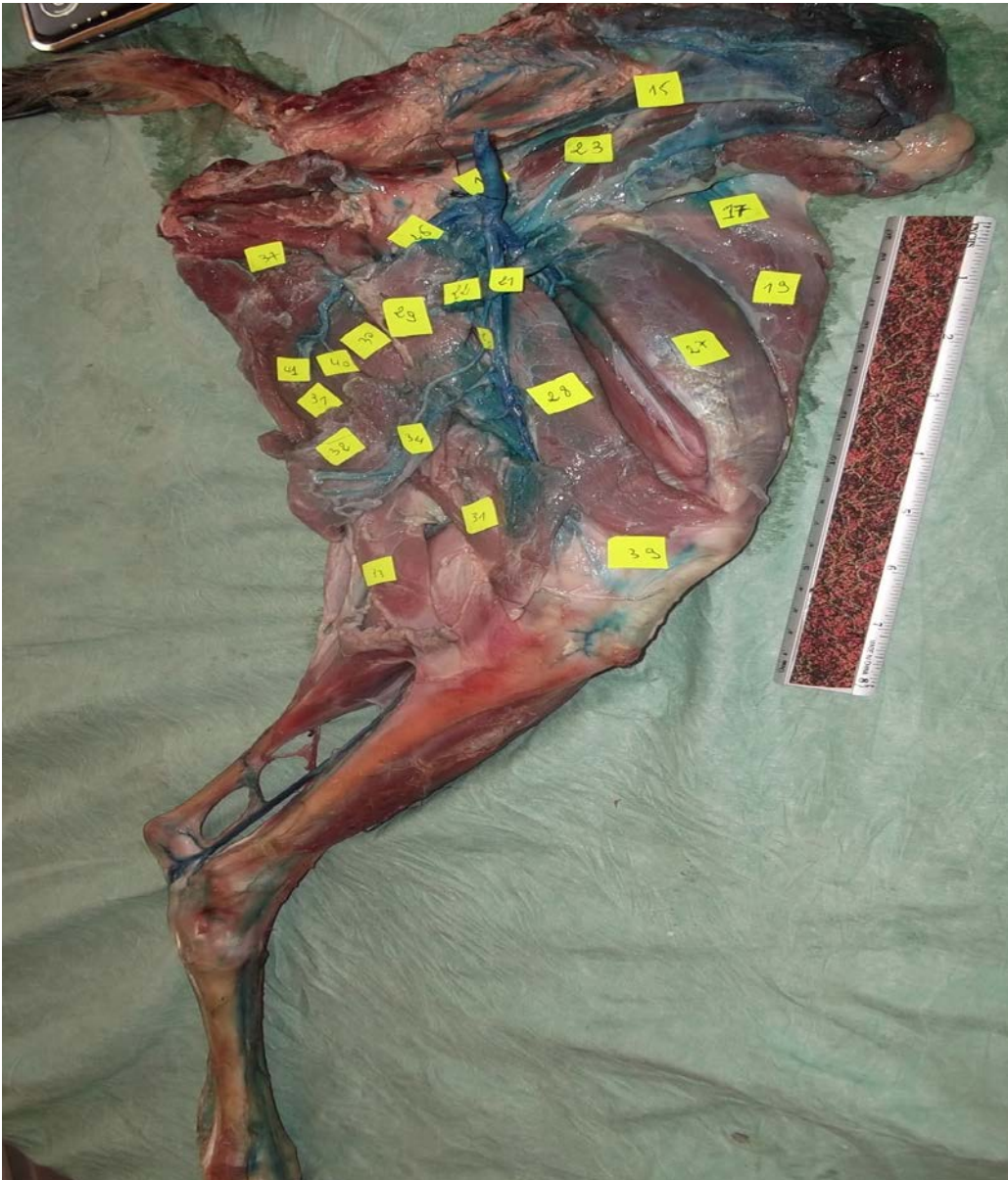


**Schéma n°2 :** Calque les dessins sur le papier glacié.

## Troisième étape

- Sur un papier canson, on copie les dessins puis on réalise la topographique de chaque région du membre postérieur des deux faces (médiale et latérale) chez la chèvre et chez la brebis.

## 1- Chez la chèvre



**Photo n° 69:** Face médiale du membre postérieur chez la chèvre.

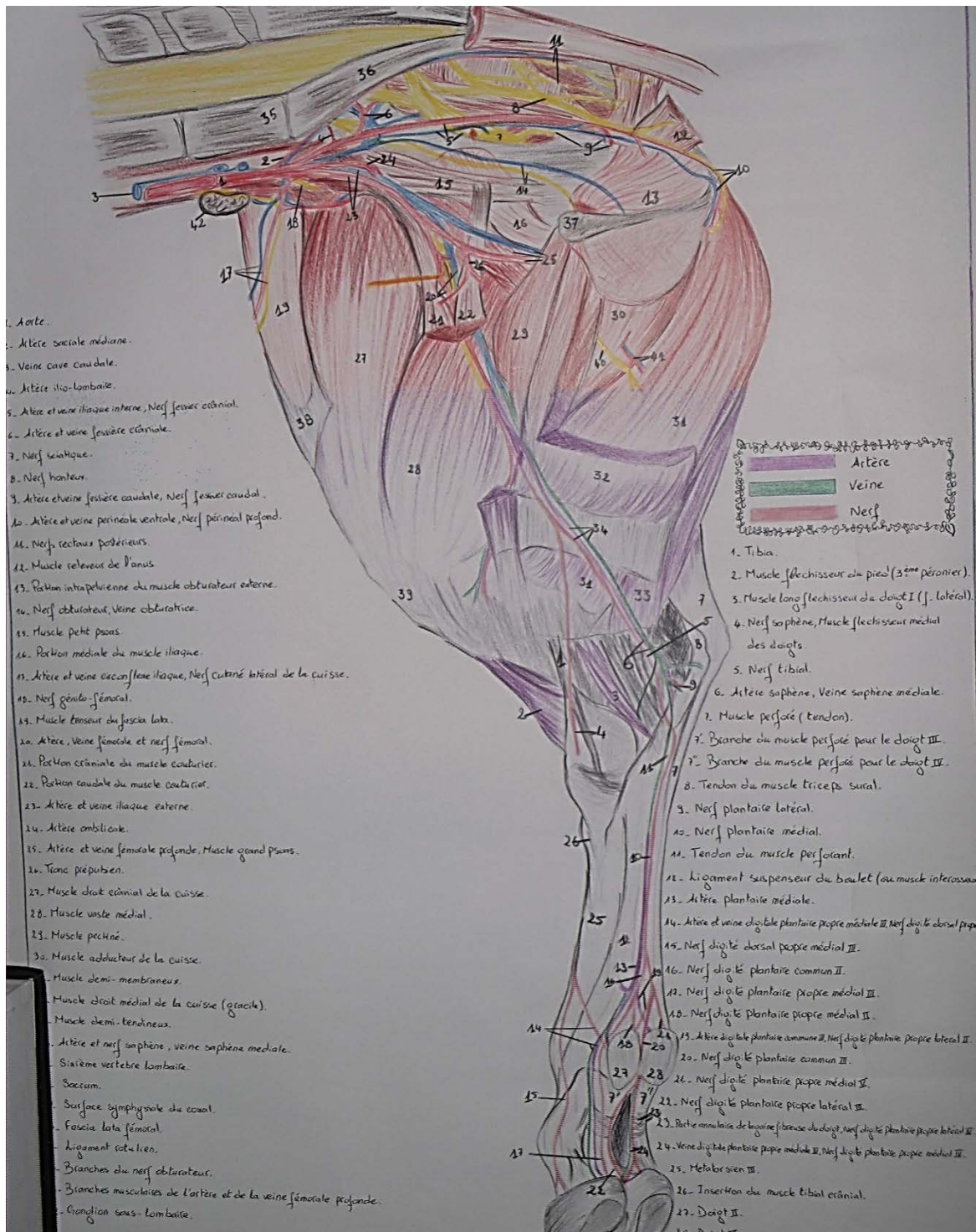
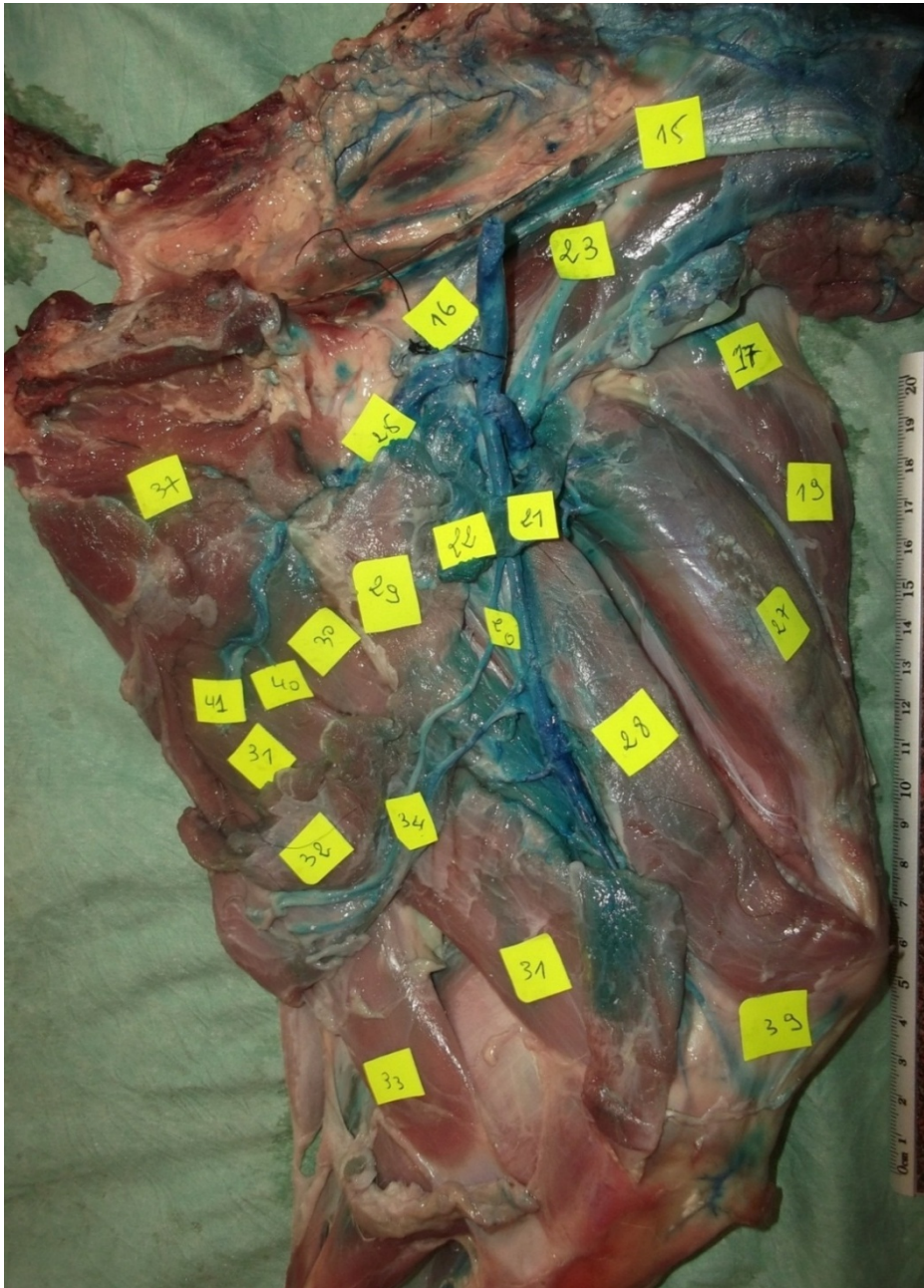


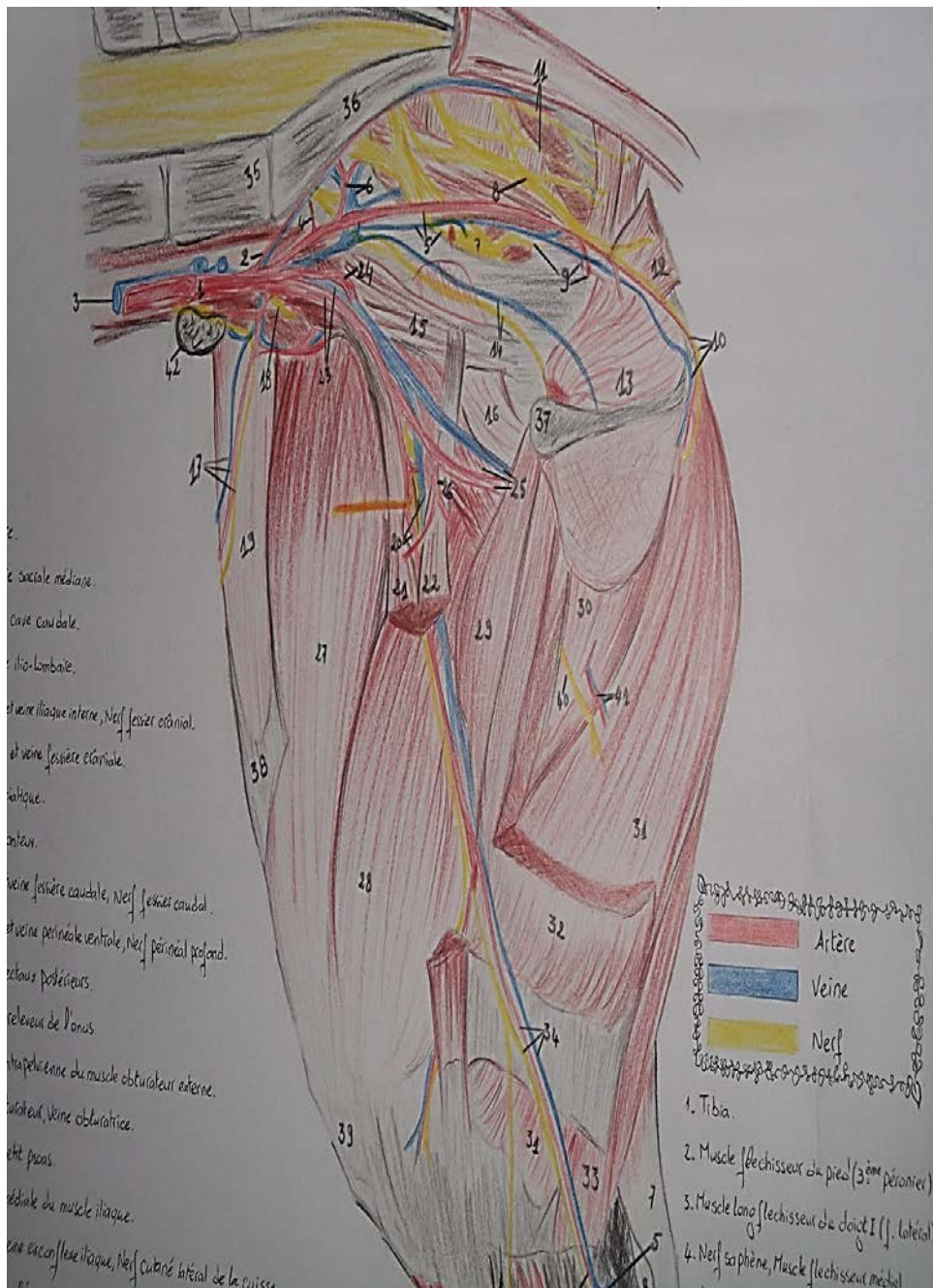
Schéma topographie n°3: Face médiale du membre postérieur chez la chèvre.



- 17- Artère, veine circonflexe iliaque profonde et nerf cutané latéral du fémur  
 19- Muscle tenseur du fascia lata      20- Artère, veine et nerf fémoral  
 21-22- Portion crânial et caudal du muscle sartorius    25- Artère et veine fémoral profonde  
 28-Muscle vaste médiale      29-Muscle pectiné      30-Muscle adducteur  
 31-Muscle semi-membraneux      32-Muscle gracile      33-Muscle semi-tendineux  
 34-Artère, nerf saphène et veine saphène médial    37-surface symphysaire de l'os coxal  
 39-Ligament patellaire      40-Nerf obturateur      41-Artère et veine obturateur

**Photo n°70** : Face médiale du bassin et de la cuisse chez la chèvre.



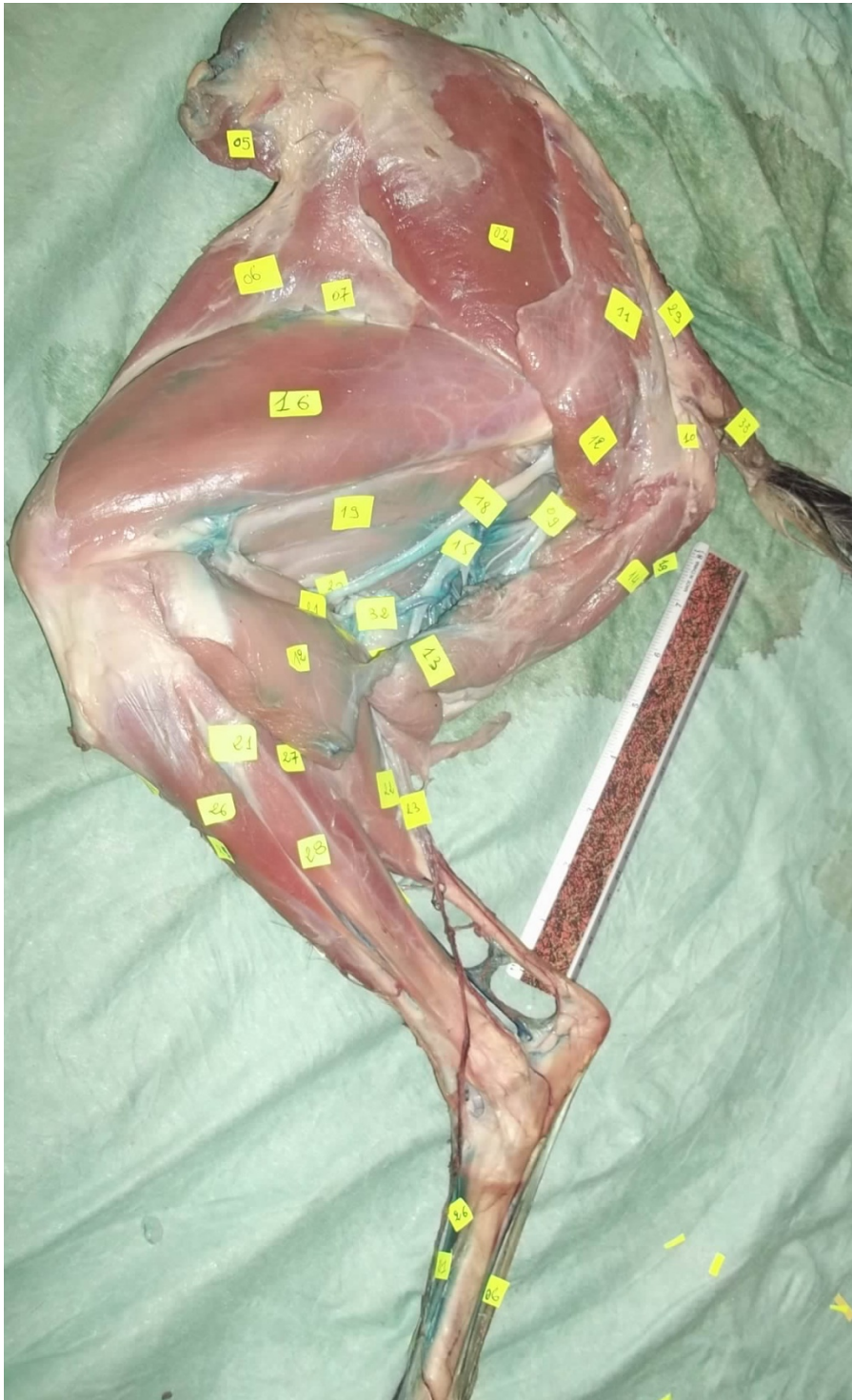


- 17-** Artère, veine circonflexe iliaque profonde et nerf cutané latéral du fémur  
**19-** Muscle tenseur du fascia lata      **20-** Artère, veine et nerf fémoral  
**21-22-** Portion crânial et caudal du muscle sartorius    **25-** Artère et veine fémoral profonde  
**28-** Muscle vaste médiale      **29-** Muscle pectiné      **30-** Muscle adducteur  
**31-** Muscle semi-membraneux      **32-** Muscle gracile      **33-** Muscle semi-tendineux  
**34-** Artère, nerf saphène et veine saphène médial    **37-** surface symphysaire de l'os coxal  
**39-** Ligament patellaire      **40-** Nerf obturateur      **41-** Artère et veine obturateur

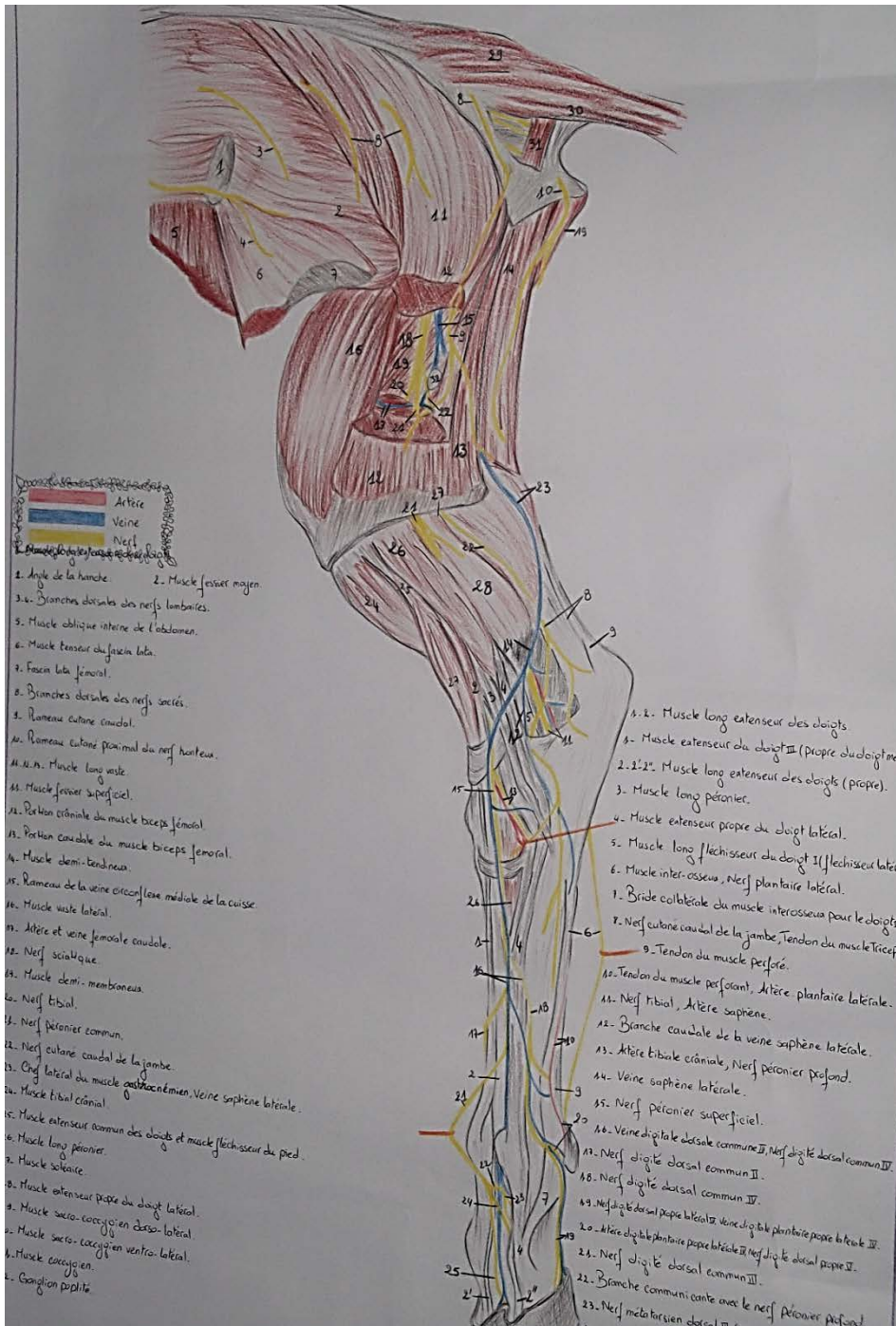
**Schéma topographique n°4:** Face médiale du bassin et de la cuisse chez la chèvre.



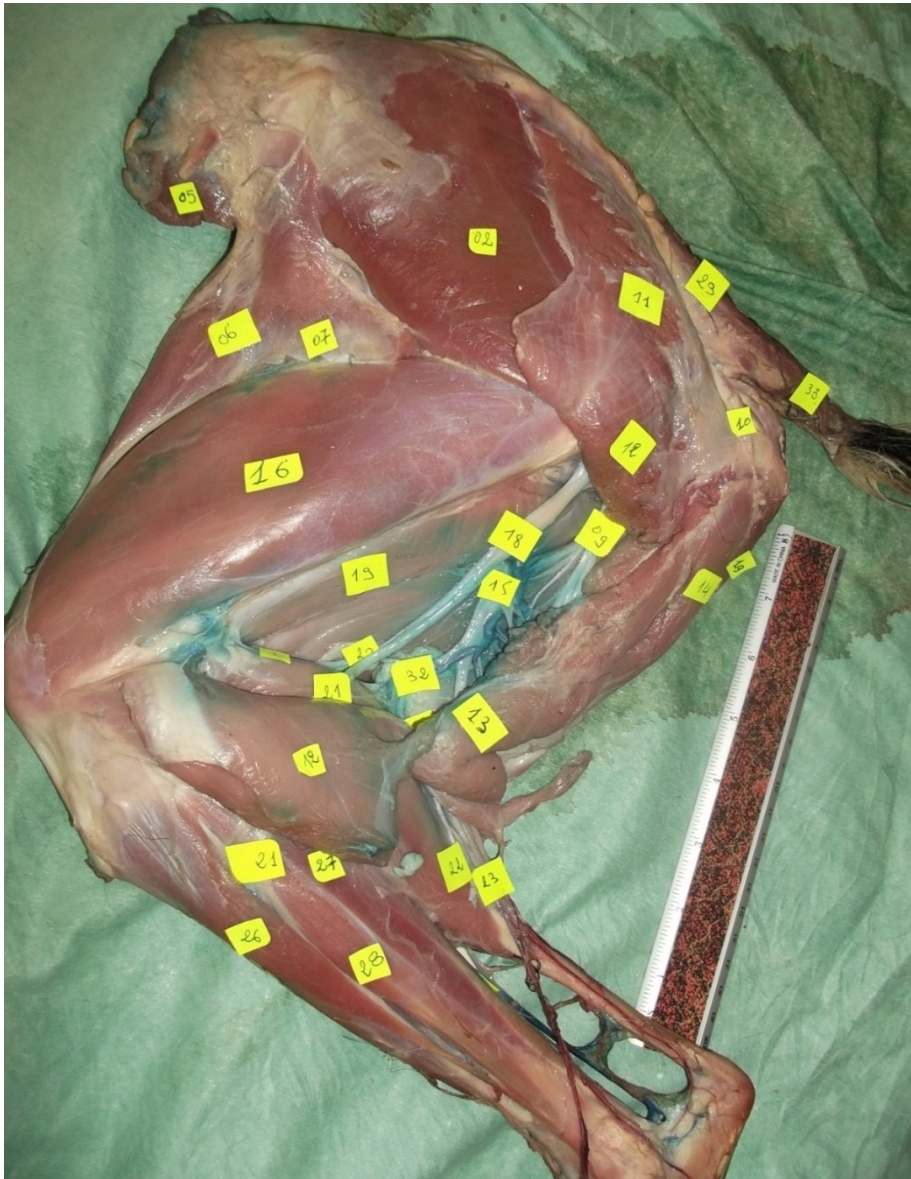




**Photo n°72** : Face dorso-latérale de la région fessière et du membre postérieur chez la chèvre.

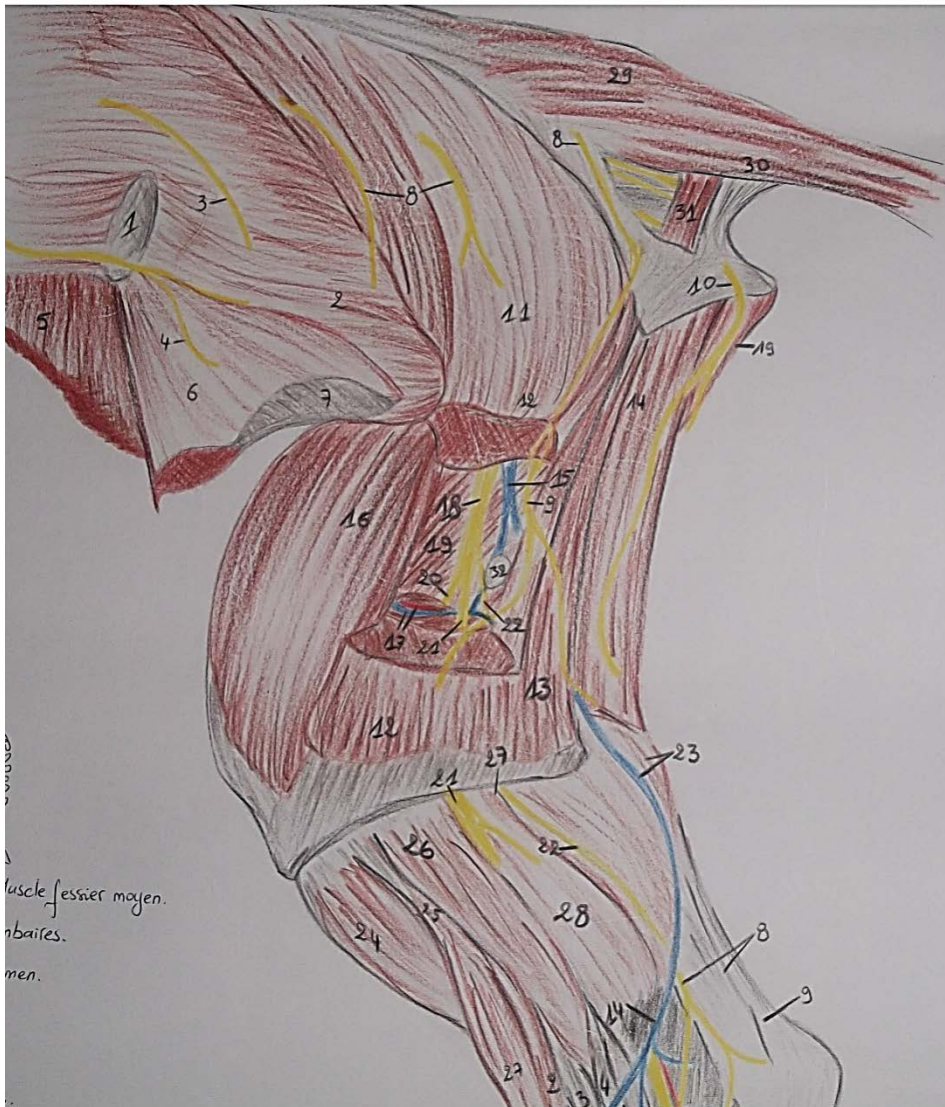

**Schéma topographie n°6 : Face dorso-latérale de la région fessière et du membre postérieur chez la chèvre.**



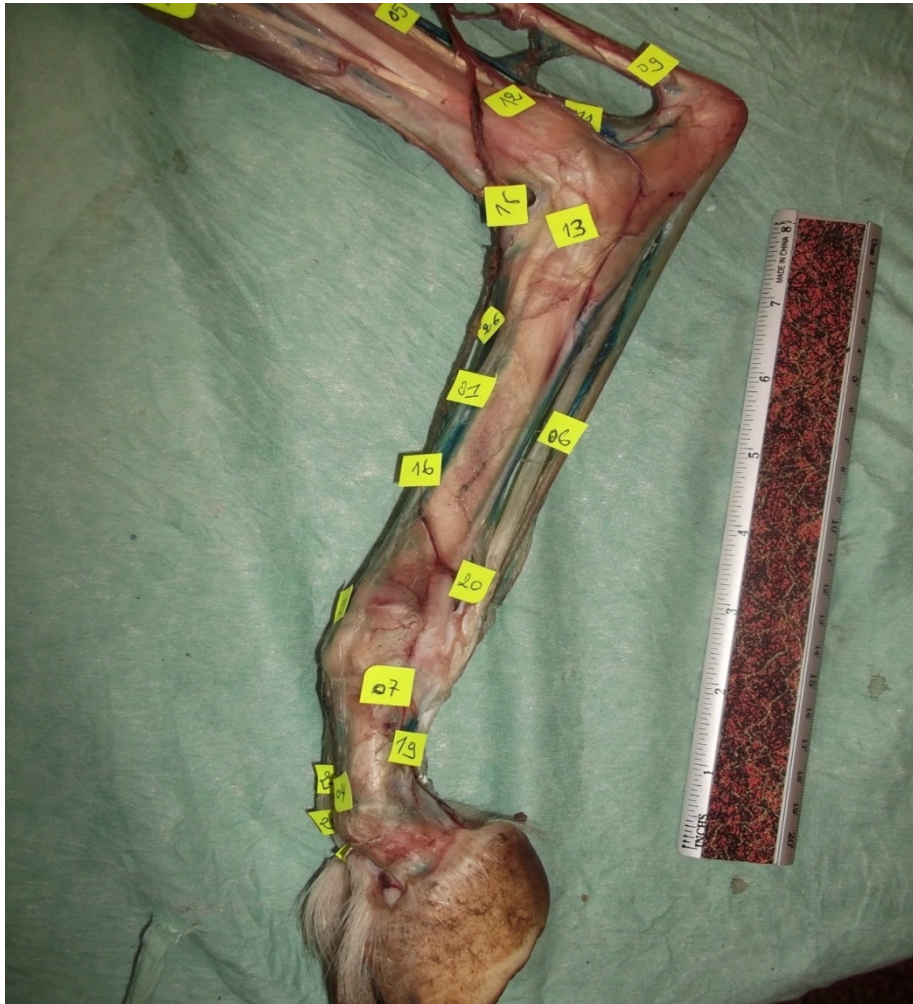- 1-Angle de la hanche    2- Muscle fessier moyen    5- Muscle oblique interne de l'abdomen  
 6- Muscle tenseur du fascia lata    7-Fascia lata fémoral    9- Rameau cutané caudal  
 11-12-13- Muscle long vaste    11-Muscle fessier superficiel    14-Muscle demi-tendineux  
 15- Rameau de la veine circonflexe médiale de la cuisse    16-Muscle vaste latéral  
 17- Artère et veine fémorale caudale    18- Nerf sciatique    19- Muscle demi-membraneux  
 20- Nerf tibial    21- Nerf péronier commun    22- Nerf cutané caudal de la jambe  
 29- Muscle sacro-coccygien dorso-latéral    30- Muscle sacro-coccygien ventro-latéral  
 31- Muscle coccygien    32- Ganglion poplité

**Photo n°73** : Face latérale de la région fessière et la cuisse chez la chèvre.



- 1-**Angle de la hanche    **2-** Muscle fessier moyen    **5-** Muscle oblique interne de l'abdomen  
**6-** Muscle tenseur du fascia lata    **7-**Fascia lata fémoral    **9-** Rameau cutané caudal  
**11-12-13-** Muscle long vaste    **11-**Muscle fessier superficiel    **14-**Muscle demi-tendineux  
**15-** Rameau de la veine circonflexe médiale de la cuisse    **16-**Muscle vaste latéral  
**17-** Artère et veine fémorale caudale    **18-** Nerf sciatique    **19-** Muscle demi-membraneux  
**20-** Nerf tibial    **21-** Nerf péronier commun    **22-** Nerf cutané caudal de la jambe  
**29-** Muscle sacro-coccygien dorso-latéral    **30-** Muscle sacro-coccygien ventro-latéral  
**31-** Muscle coccygien    **32-** Ganglion poplité

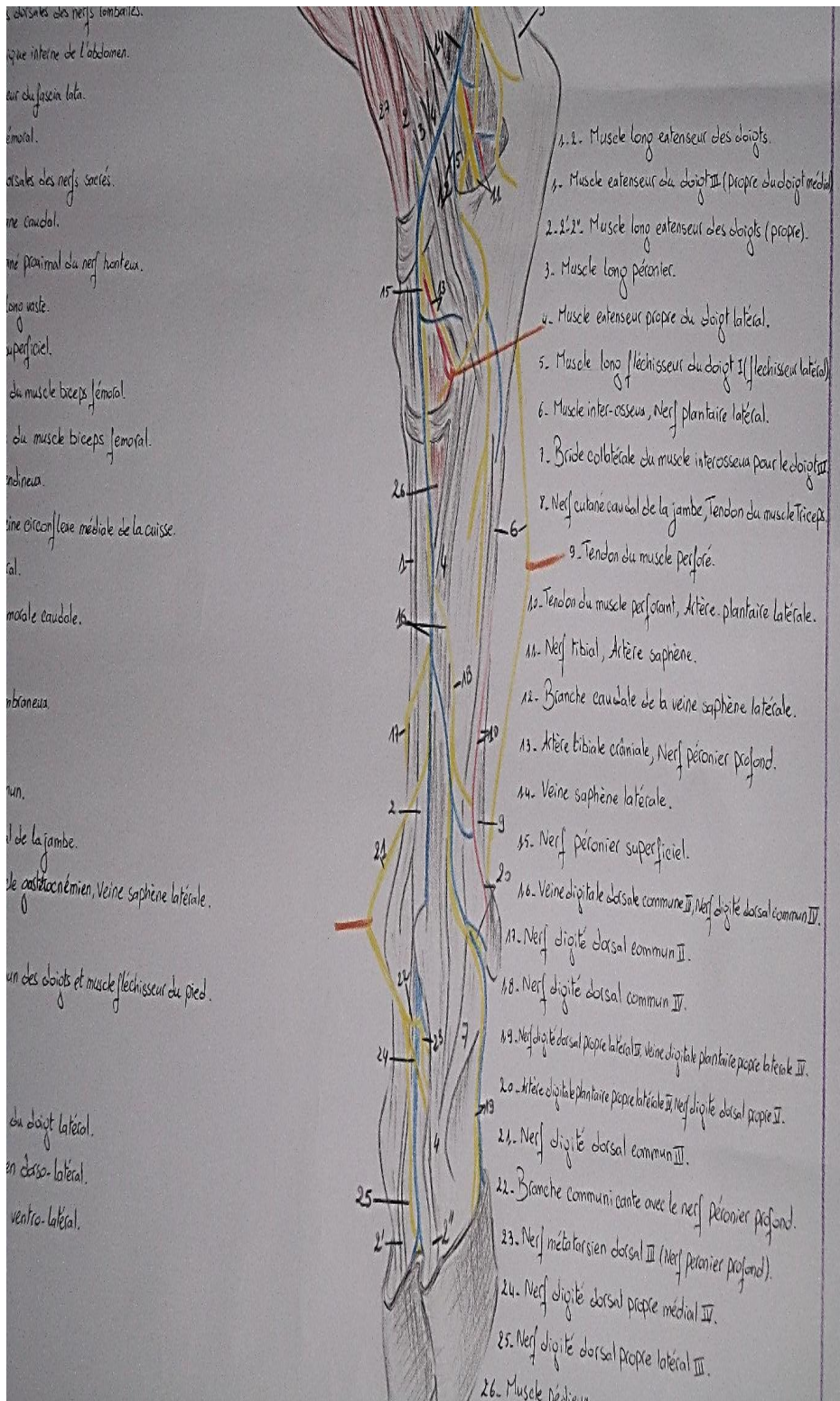
**Schéma topographie n°7:** Face latérale de la région fessière et la cuisse chez la chèvre.



- 2', 2''- Muscle long extenseur des doigts (propre) 4- Muscle extenseur propre du doigt latéral  
 6- Muscle interosseux, nerf plantaire latéral,  
 7- Bride collatérale du muscle interosseux pour le doigt IV  
 19- Nerf digité dorsal propre latéral IV, veine digitale plantaire propre latérale IV  
 16- Nerf digité dorsal commun IV  
 20- Artère digitale plantaire propre latérale IV, nerf digité dorsal propre V  
 21- Nerf digité dorsal commun III 23- Nerf métatarsien dorsal III (nerf péronier profond)  
 24- Nerf digité dorsal propre médial IV 25- Nerf digité dorsal propre latéral III

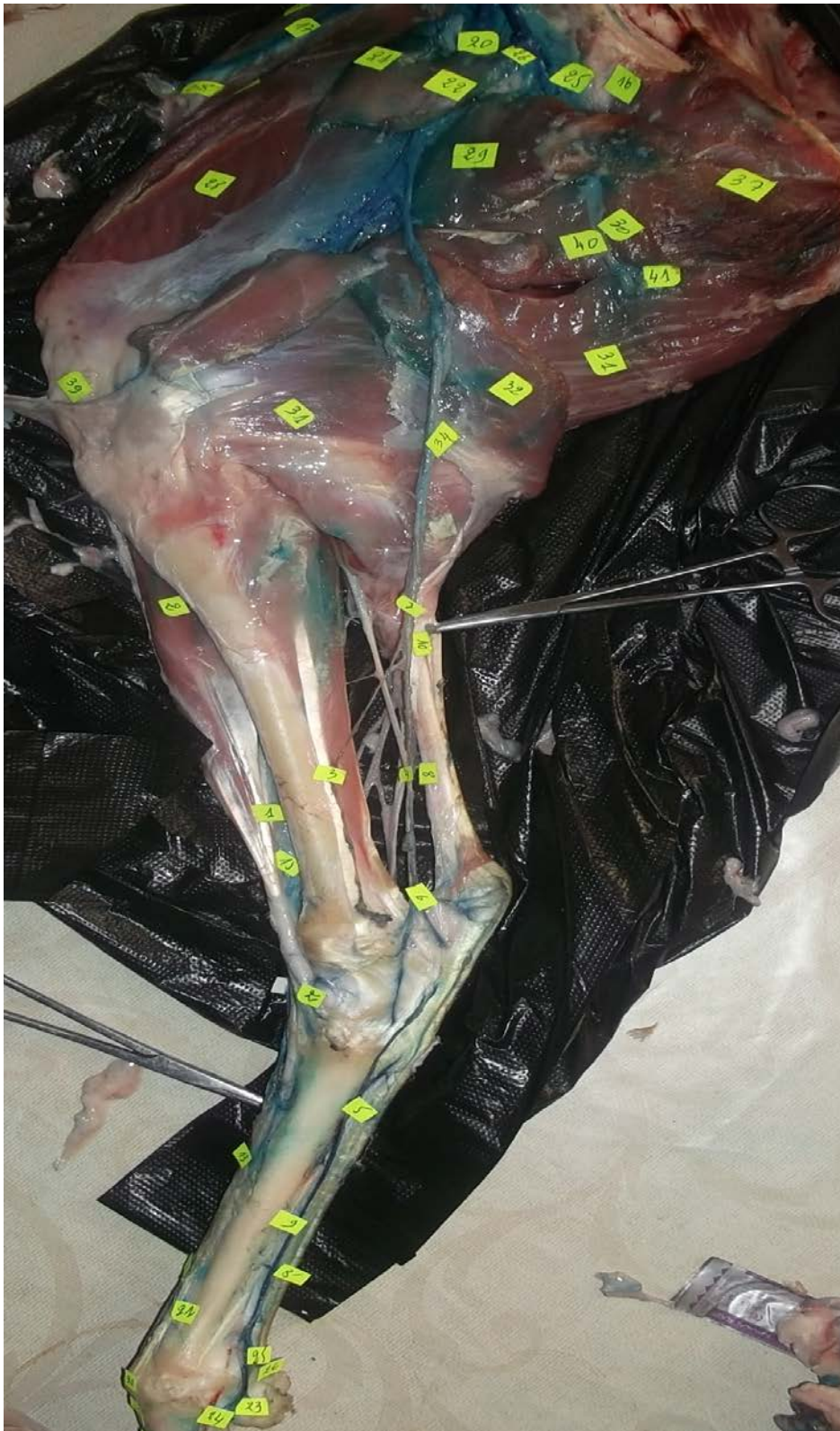**Photo n°74** : Face dorso-latérale du pied chez la chèvre





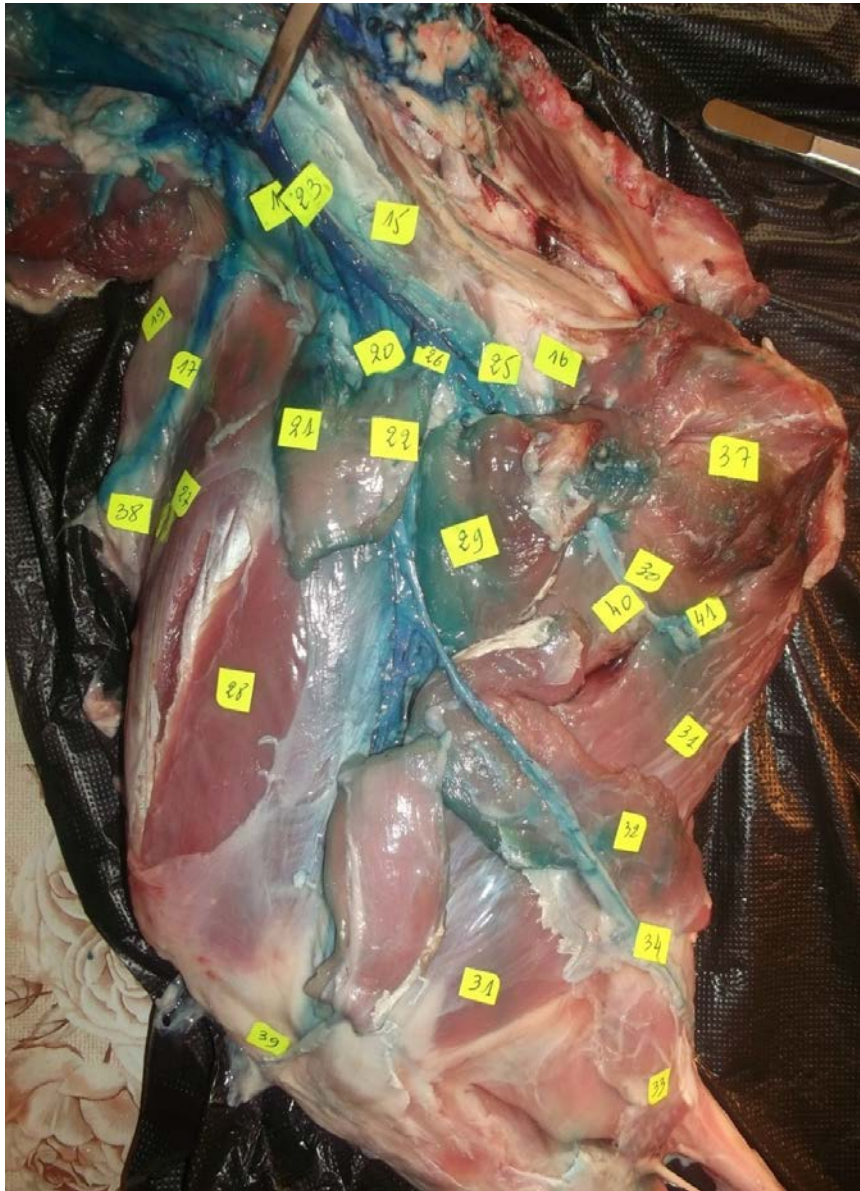**Schéma topographie n°8: Face dorso-latérale du pied chez la chèvre.**

## 2- Chez la brebis



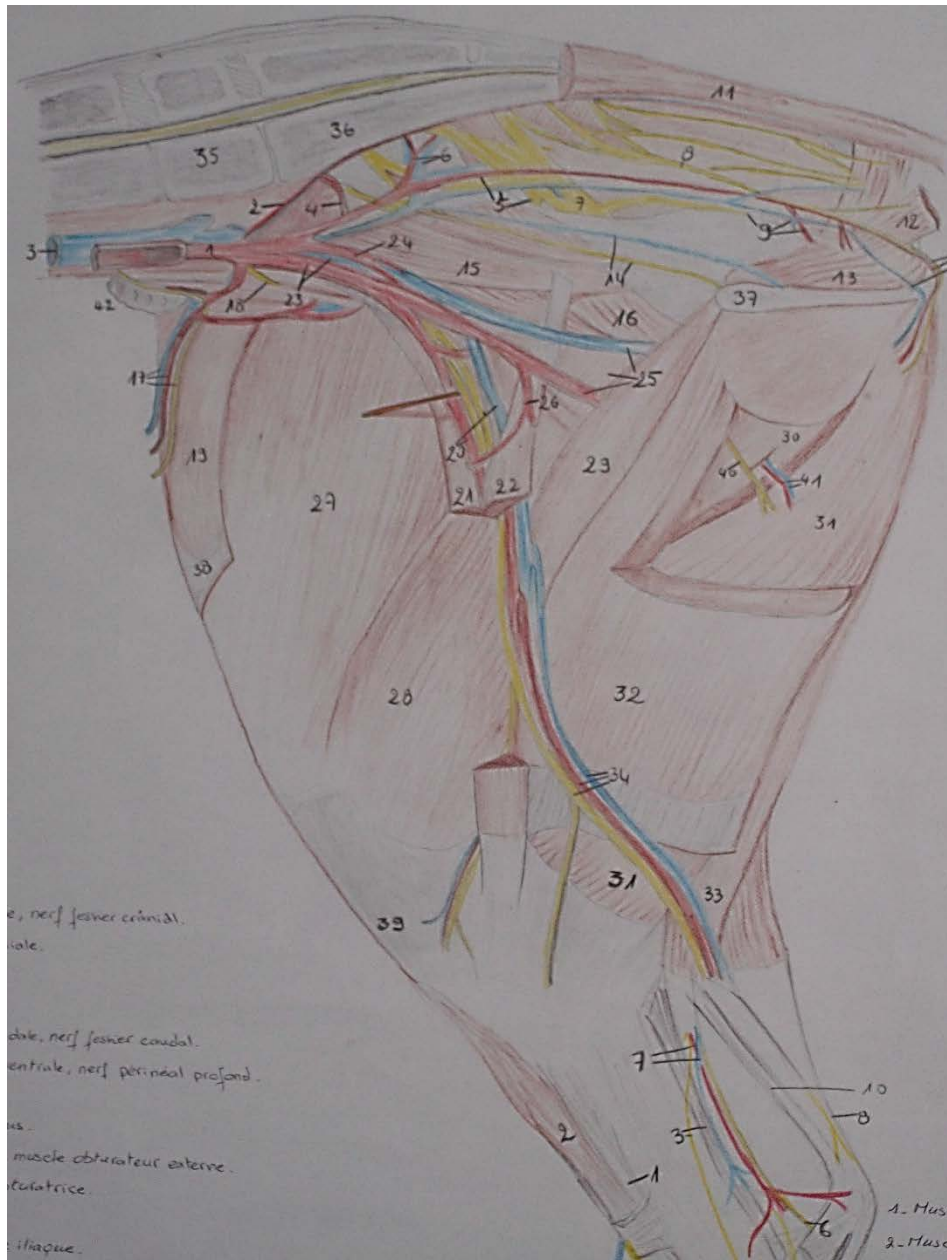
**Photo n°75** : Face médiale du bassin et du membre postérieur chez la brebis.





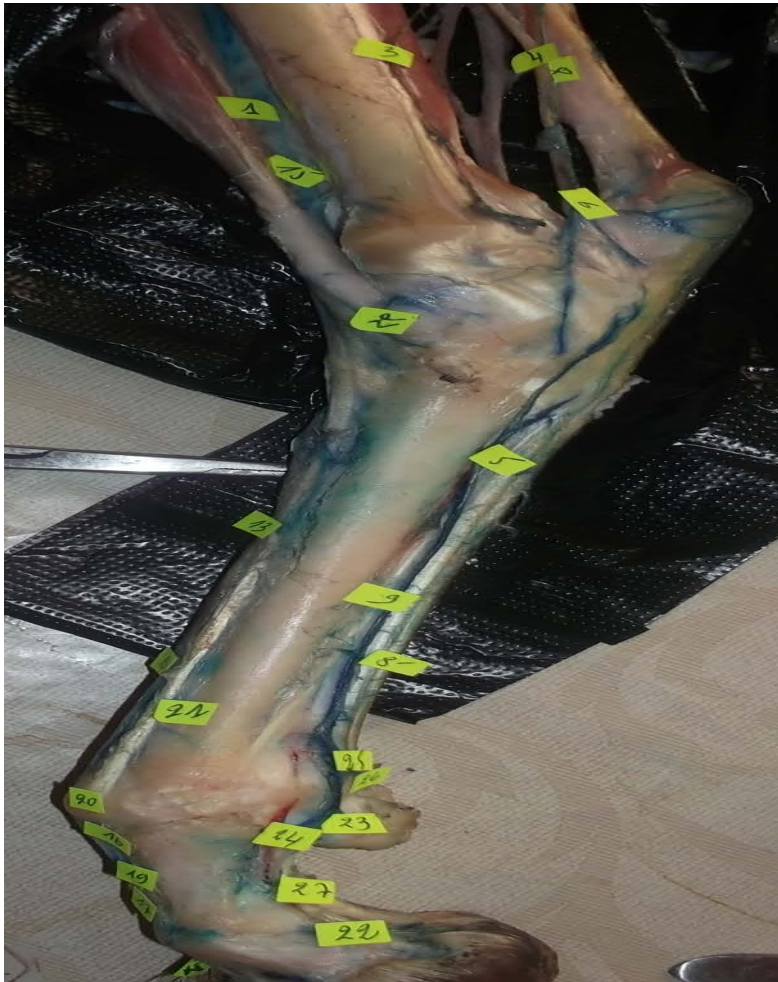- 17- Artère, veine circonflexe iliaque profonde et nerf cutané latéral du fémur  
 19- Muscle tenseur du fascia lata            20- Artère, veine et nerf fémoral  
 21-22- Portion crânial et caudal du muscle sartorius    25- Artère et veine fémoral profonde  
 28-Muscle vaste médiale            29-Muscle pectiné            30-Muscle adducteur  
 31-Muscle semi-membraneux            32-Muscle gracile            33-Muscle semi-tendineux  
 34-Artère, nerf saphène et veine saphène médial    37-surface symphysaire de l'os coxal  
 39-Ligament patellaire            40-Nerf obturateur            41-Artère et veine obturateur

**Photo n°76 :** Face médiale du bassin et de la cuisse chez la brebis.



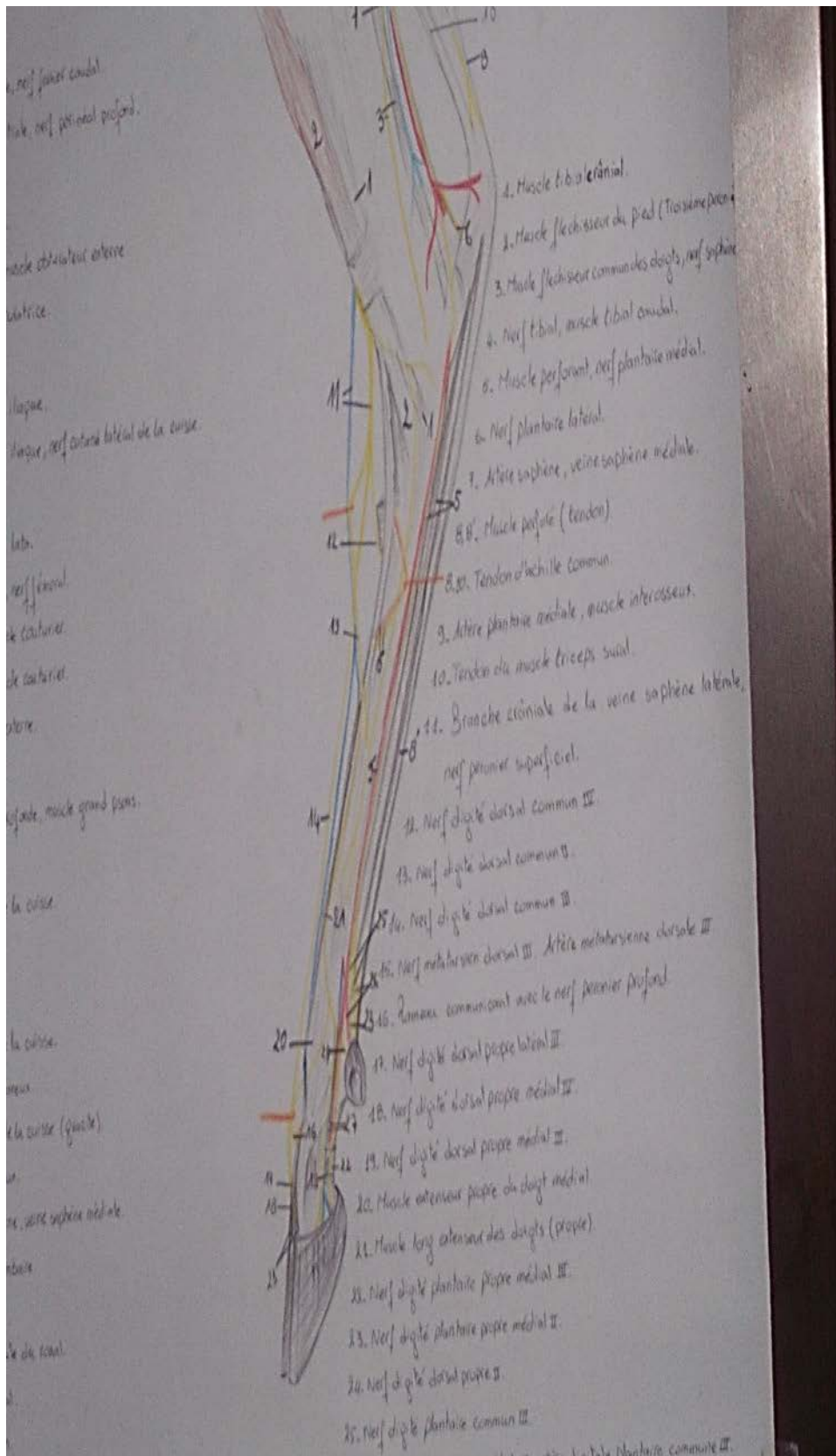
- 17-** Artère, veine circonflexe iliaque profonde et nerf cutané latéral du fémur  
**19-** Muscle tenseur du fascia lata      **20-** Artère, veine et nerf fémoral  
**21-22-** Portion crânial et caudal du muscle sartorius    **25-** Artère et veine fémoral profonde  
**28-**Muscle vaste médiale      **29-**Muscle pectiné      **30-**Muscle adducteur  
**31-**Muscle semi-membraneux      **32-**Muscle gracile      **33-**Muscle semi-tendineux  
**34-**Artère, nerf saphène et veine saphène médial    **37-**surface symphysaire de l'os coxal  
**39-**Ligament patellaire      **40-**Nerf obturateur      **41-**Artère et veine obturateur

**Schéma topographie n°10:** Face médiale du bassin et de la cuisse chez la brebis.

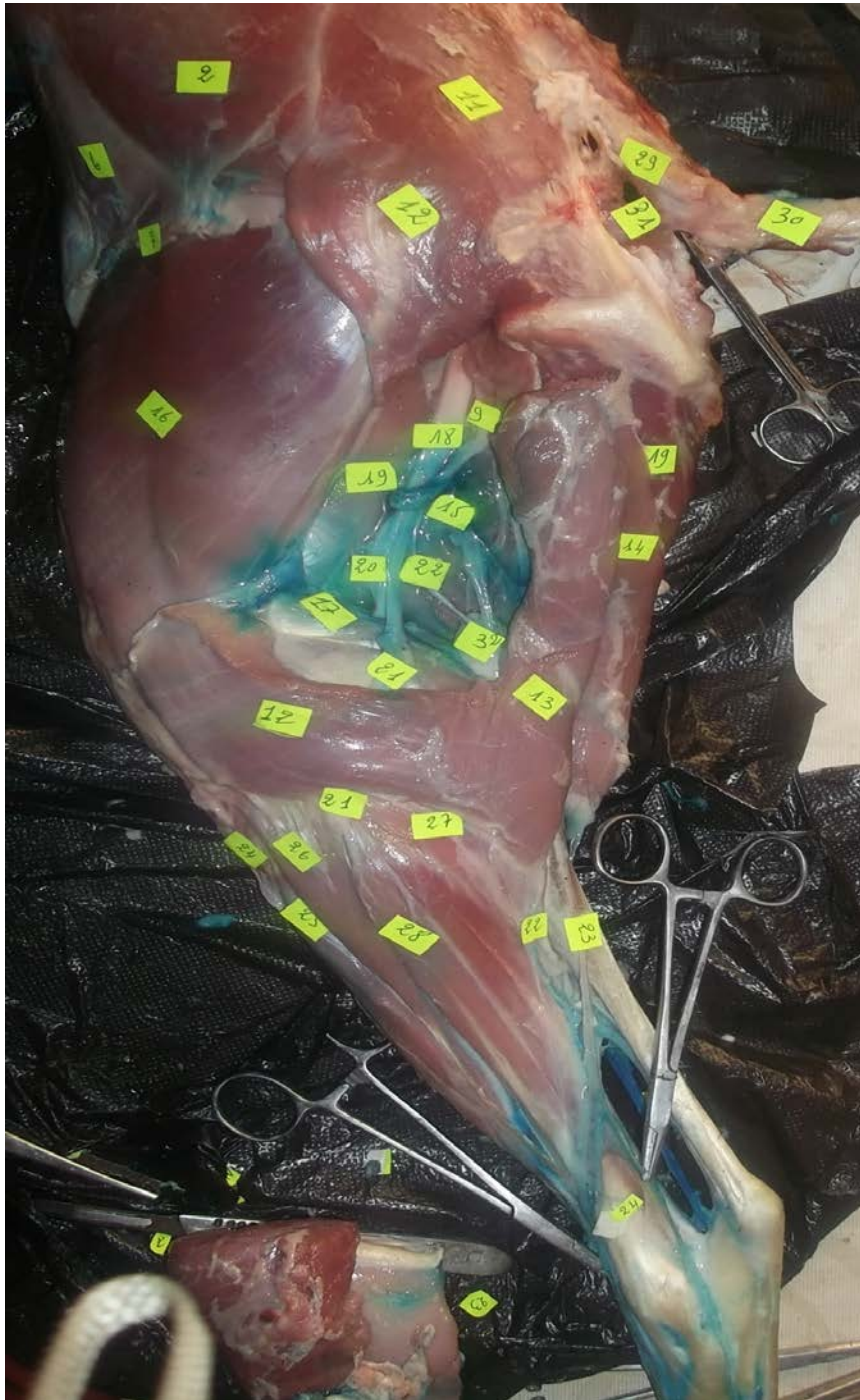

- 5- Muscle perforant, nerf plantaire médial, 8'-Muscle perforé (tendon),  
 9- Artère plantaire médiale, muscle interosseux  
 11- Branche crâniale de la veine saphène latérale, nerf péronier superficiel  
 12- Nerf digité dorsal commun IV                      13- Nerf digité dorsal commun II  
 16- Rameau communicant avec le nerf péronier profond,  
 17- Nerf digité dorsal propre latéral III  
 18- Nerf digité dorsal propre médial IV, 19- Nerf digité dorsal propre médial III  
 20- Muscle extenseur propre du doigt médial, 21- Muscle long extenseur des doigts (propre)  
 22- Nerf digité plantaire propre médial III, 23- Nerf digité plantaire propre médial II  
 24- Nerf digité dorsal propre II, 25- Nerf digité plantaire commun III  
 26- Nerf digité plantaire propre médial IV, artère digitale plantaire commune III  
 27- Artère et veine digitale plantaire propre médiale III

Photo n°77 : Face médiale du pied chez la brebis.

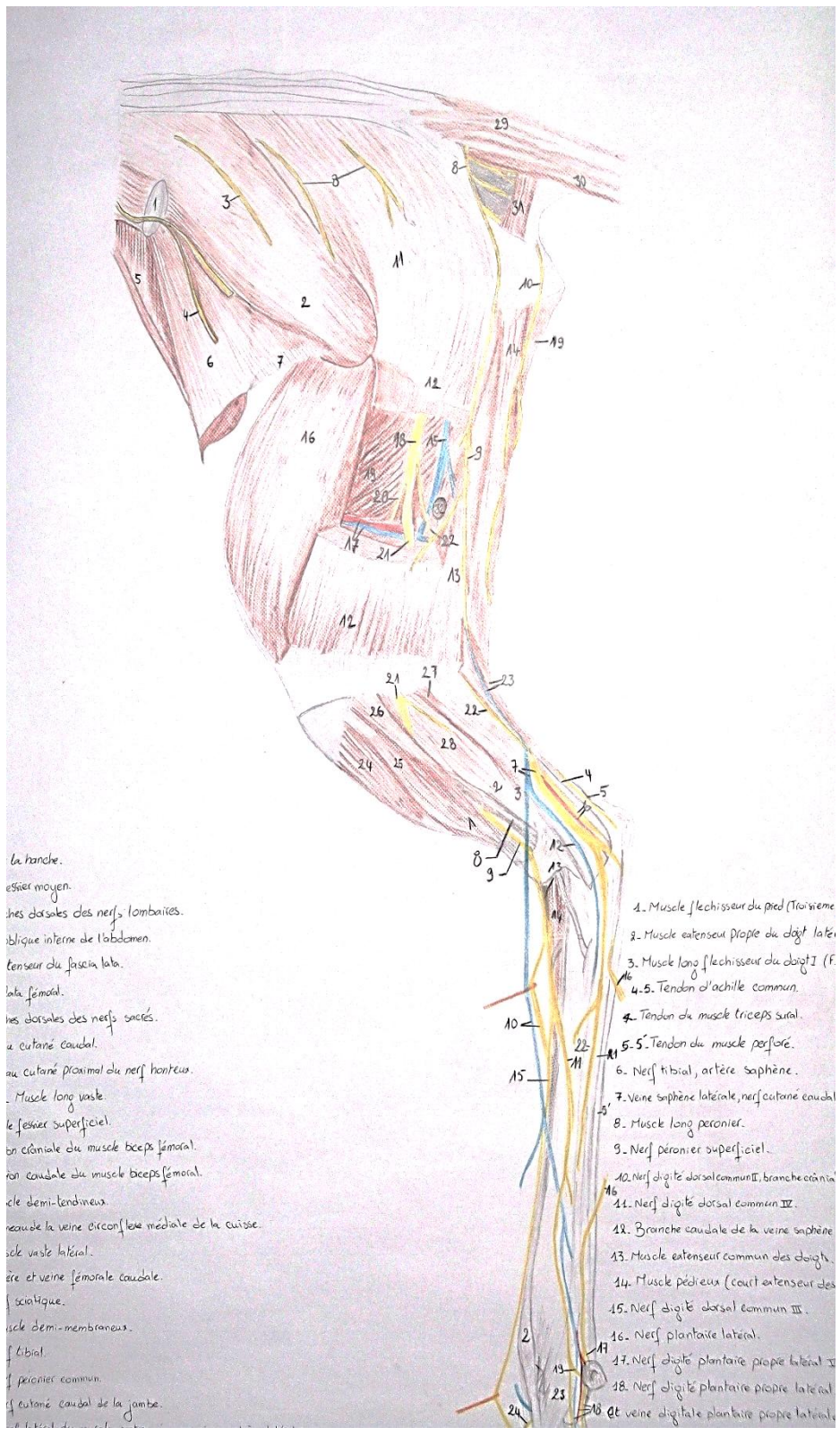


**Schéma topographie n°11: Face médiale du pied chez la brebis.**

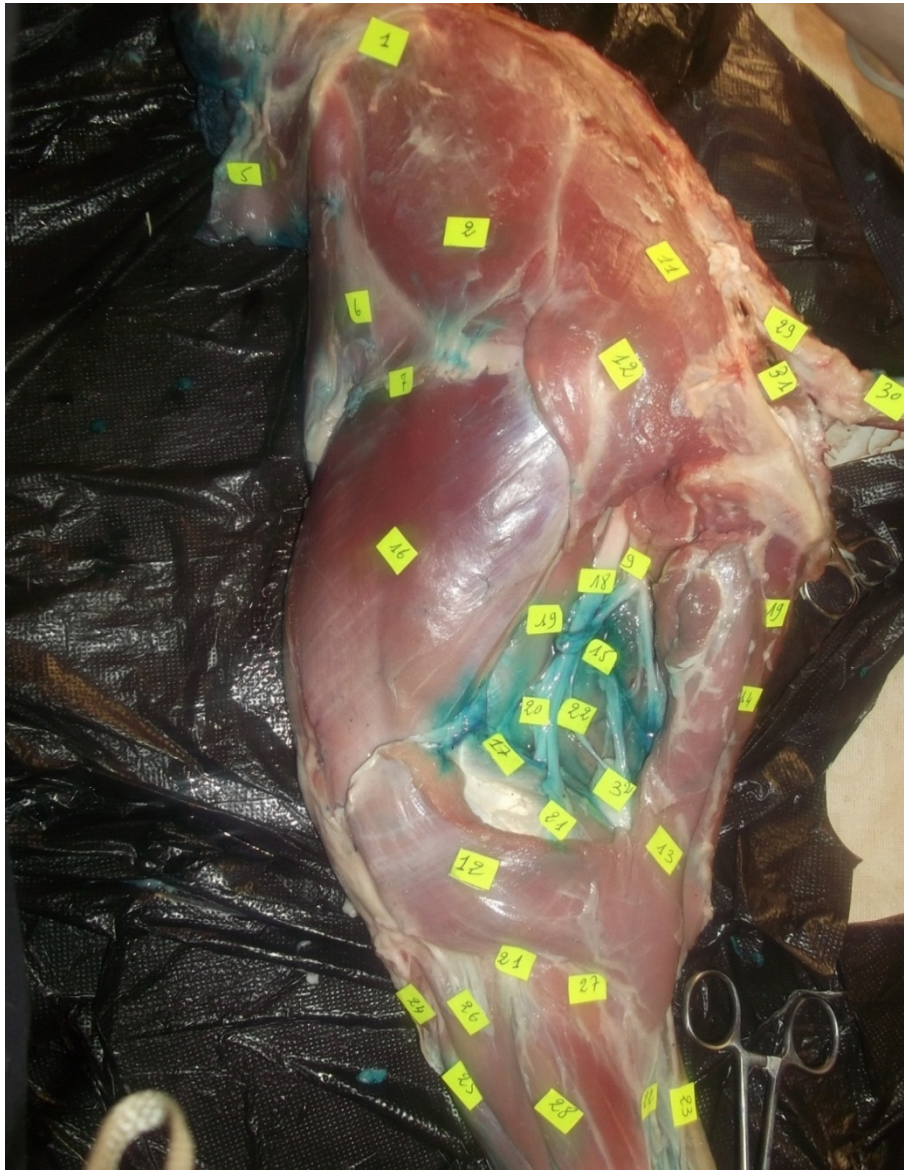

**Photo n°78** : Face latéral du bassin et du membre postérieur chez la brebis.



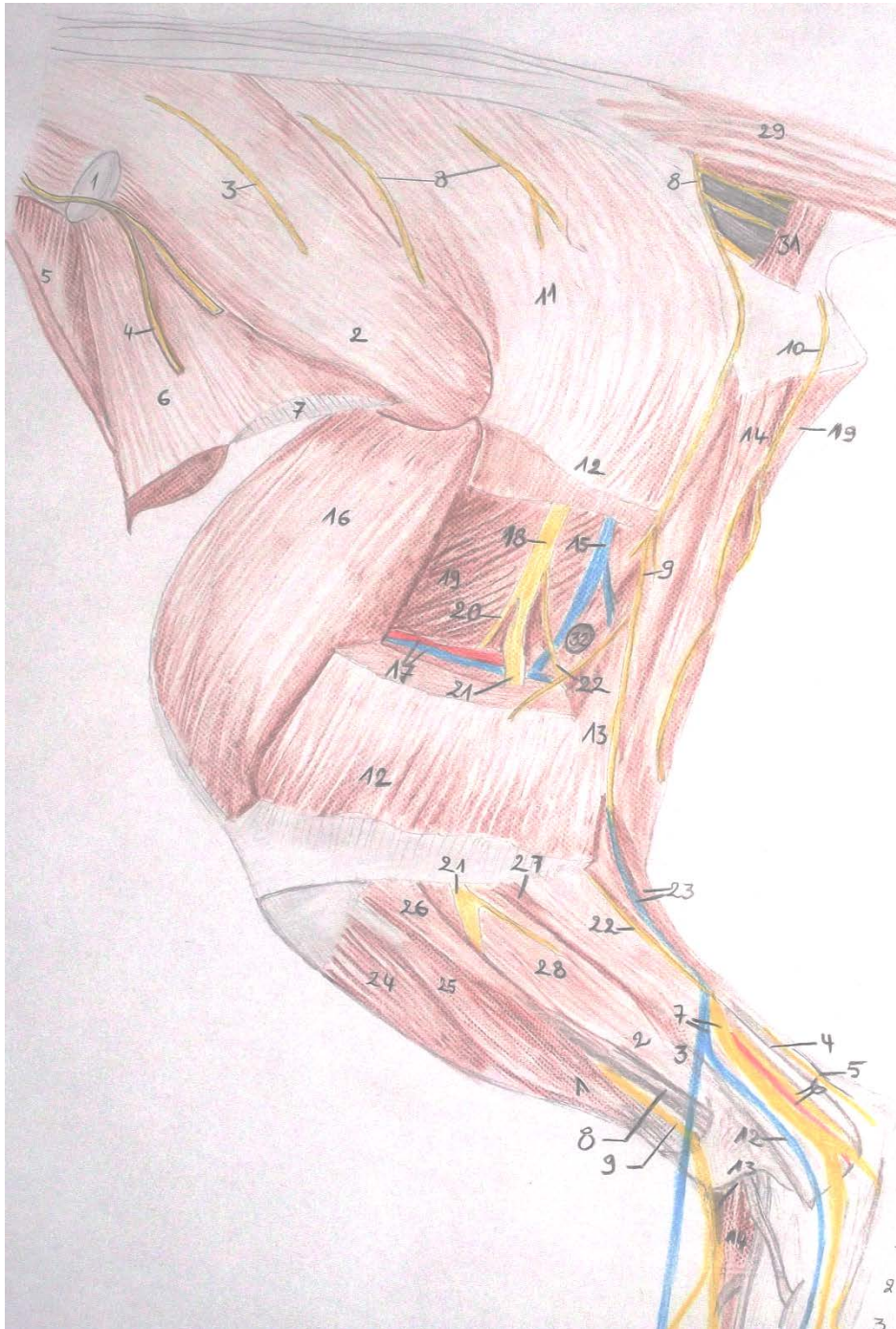


**Schéma topographie n°12: Face latéral du bassin et du membre postérieur chez la brebis.**



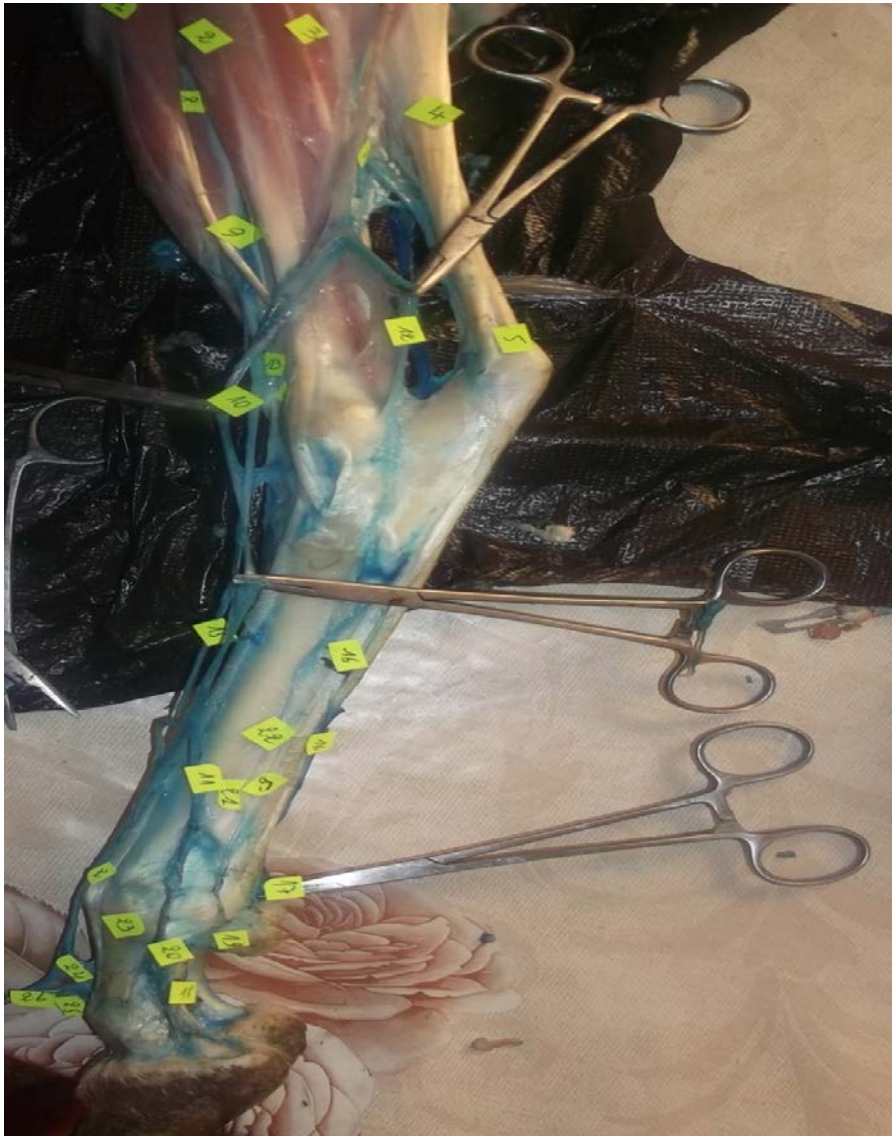
- 1-Angle de la hanche    2- Muscle fessier moyen    5- Muscle oblique interne de l'abdomen**  
**6- Muscle tenseur du fascia lata    7-Fascia lata fémoral    9- Rameau cutané caudal**  
**11-12-13- Muscle long vaste    11-Muscle fessier superficiel    14-Muscle demi-tendineux**  
**15- Rameau de la veine circonflexe médiale de la cuisse    16-Muscle vaste latéral**  
**17- Artère et veine fémorale caudale    18- Nerf sciatique    19- Muscle demi-membraneux**  
**20- Nerf tibial    21- Nerf péronier commun    22- Nerf cutané caudal de la jambe**  
**29- Muscle sacro-coccygien dorso-latéral    30- Muscle sacro-coccygien ventro-latéral**  
**31- Muscle coccygien    32- Ganglion poplité.**

**Photo n°79 : Face médiale du bassin et de la cuisse chez la brebis.**



- 1-**Angle de la hanche    **2-** Muscle fessier moyen    **5-** Muscle oblique interne de l'abdomen  
**6-** Muscle tenseur du fascia lata    **7-**Fascia lata fémoral    **9-** Rameau cutané caudal  
**11-12-13-** Muscle long vaste    **11-**Muscle fessier superficiel    **14-**Muscle demi-tendineux  
**15-** Rameau de la veine circonflexe médiale de la cuisse    **16-**Muscle vaste latéral  
**17-** Artère et veine fémorale caudale    **18-** Nerf sciatique    **19-** Muscle demi-membraneux  
**20-** Nerf tibial    **21-** Nerf péronier commun    **22-** Nerf cutané caudal de la jambe  
**29-** Muscle sacro-coccygien dorso-latéral    **30-** Muscle sacro-coccygien ventro-latéral  
**31-** Muscle coccygien    **32-** Ganglion poplité.

**Schéma topographie n°13:** Face médiale du bassin et de la cuisse chez la brebis.



- 2- Muscle extenseur propre du doigt latéral,    5'- Tendon du muscle perforé  
 10- Nerf digité dorsal commun II, branche crâniale de la veine saphène latérale  
 11- Nerf digité dorsal commun IV,    13- Muscle extenseur commun des doigts  
 14- Muscle pédieux (court extenseur des doigts),    15- Nerf digité dorsal commun III  
 16- Nerf plantaire latéral,    21- Muscle perforant,    22- Muscle interosseux  
 17- Nerf digité plantaire propre latéral V  
 18- Nerf digité plantaire propre latéral IV, artère et veine digitale plantaire propre latérale IV  
 19- Nerf digité dorsal propre V,    20- Nerf digité dorsal propre latéral IV  
 23- Bride collatérale du muscle interosseux pour le doigt IV  
 24- Rameau communicant avec le nerf péronier profond  
 25- Nerf digité dorsal propre médial IV,    26- Nerf digité dorsal propre latéral

**Photo n°80** : Face latérale du pied chez la brebis.

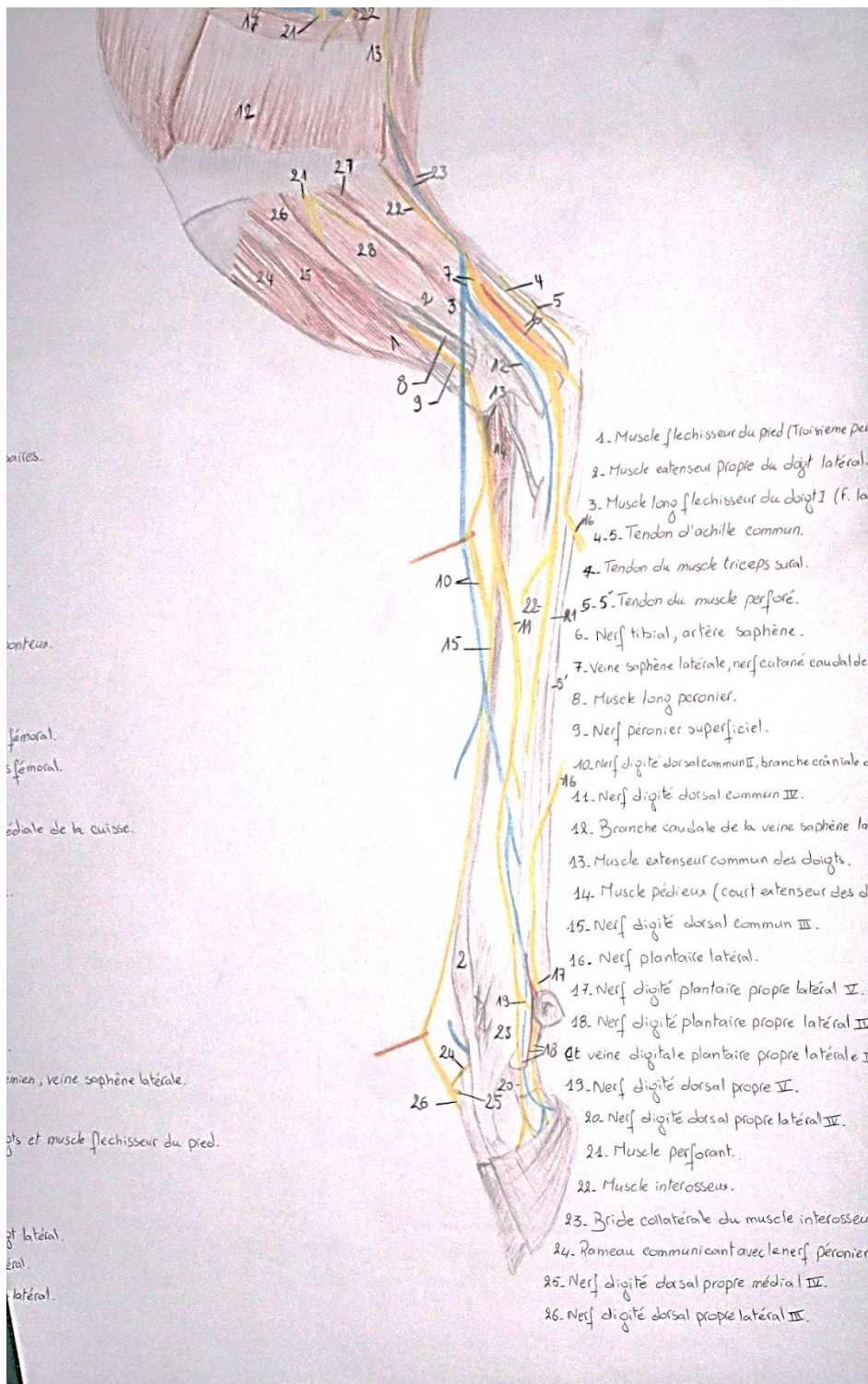


Schéma topographie n°14: Face latérale du pied chez la brebis.

## CONCLUSION

Ce travail de recherche et d'investigation nous a permis de mettre en évidence tous les nerfs de la région du membre postérieur chez les deux espèces animales familières que sont la chèvre et la brebis. Cette innervation est assurée par des nerfs moteurs et sensitifs. Ces nerfs se sont tous issus ou prennent origine dans la région lombo-sacrée et fournissent le début d'un long axe nerveux qui va changer ses noms au niveau de chaque région topographique formant le membre postérieur.

Les nerfs se répartissent sur les deux faces : latérale et médiale de différentes régions du membre postérieur :

Les nerfs au niveau de la région du bassin, la cuisse et la jambe des deux faces (médiale et latérale) prennent les mêmes trajets chez la chèvre et chez la brebis :

- Les nerfs de la cuisse (le nerf grand sciatique, le nerf saphène interne et un nerf sciatique poplité externe).

- Les nerfs de la jambe (le grand sciatique, le sciatique poplité externe et les nerfs saphènes externe et interne).

Par contre, il existe des différences des trajets des nerfs au niveau de la région du pied entre la chèvre et la brebis. Ces différences sont portées sur une étude comparative concernant la présence et l'absence des nerfs au niveau de la face latérale et de la face médiale :

- Sur face médiale du pied : la brebis présente sur cette face cinq nerfs (Nerf digité dorsal commun II, Nerf digité dorsal commun III, Nerf digité dorsal propre médial IV, Nerf digité dorsal commun IV) qui sont absents chez la chèvre ainsi que la chèvre présente aussi un nerf (Nerf digité plantaire commun II) qui est absent chez la brebis.

- Sur face latérale du pied: la brebis présente sur cette face deux nerfs (Nerf digité plantaire propre latéral V, Nerf digité dorsal propre latéral IV) qui sont absents chez la chèvre. Alors, la chèvre présente un seul nerf (Nerf métatarsien dorsal III) qui est absent chez la brebis.

## Références bibliographiques

1. Adami C<sup>a</sup>, Bergadano A<sup>a</sup>, Bruckmaier R.M<sup>b</sup>, Stoffel M.H<sup>b</sup>, Doherr M.G<sup>b</sup>, Spadavecchia C<sup>a</sup>. Sciatic-femoral nerve block with bupivacaine in goats undergoing elective stifle arthrotomy .The Veterinary Journal 188, 2011, 53–57, p. 1-5.
2. Ali Lemouys M. Polycopie d'angiologie, 2012, p. 23-160.
3. Ali Lemouys M. Polycopie de système nerveux périphérique, 2010, p.55- 62.
4. Ashdown R, Done S. Color atlas of veterinary anatomy, University Park press, PA, 1984, p. 54- 96.
5. Barone R. Anatomie comparée des mammifères domestiques, tomeI, ostéologie, 1986, p. 589 -737.
6. Barone R. Anatomie comparée des mammifères domestiques, tome II arthrologie et myologie, 1989, p. 222- 958.
7. Barone R. Anatomie comparée des mammifères domestiques, tomeV, angiologie, 1996, p. 350- 700.
8. Barone R., Simoens P. Anatomie comparée des mammifères domestiques, tome7, neurologie II, 2010, p. 237- 319.
9. Boucebta H., Senani H. Profil Protéique Chez la Chèvre de la race locale. Mémoire Docteur Vétérinaire, Département des Sciences Vétérinaires El-Khroub, 2008, p. 1- 7.
10. Bresson C., Montané L., Bourdelle E. Anatomie régionale des animaux domestiques. Les ruminants.Vol. II 2nd edition. Paris; Baillièrre, 1978, p. 393- 418.
11. Budras K.D, Habel R.E., Wünsche A., Buda S. Burdas bovine anatomy, 2003, page 14-22.
12. Budras K.D., Greenough P.R., Habel R.E., Mülling C.K.W. Bovine anatomy, second édition, 2011, p. 14-29.
13. Butler A. B., Hodos W. Comparative vertebrate neuroanatomy, evolution and adaptation, second edition, 2005, p. 55- 87.
14. Chatelain E. Atlas d'anatomie de la chèvre, 1992- 1993, p. 13- 129.
15. Chauveau A. Traité d'Anatomie comparée des animaux domestiques.1857, p. 716-722.
16. Clarence E., Hopkins S., Thomas E., Hamm J. Atlas of goat anatomy part 1: osteology, September, 1970, p. 45- 53.

- 17.** Constantinescu G.M, Constantinescu I.A. Clinical dissection guide for large animal's second edition, 2004, p. 186- 224.
- 18.** Denoix J. M. Neurologie ; système nerveux périphérique (abrègé de cours texte), 1981, p. 61- 95.
- 19.** Desoubry N. Les amputations de membre (doigt compris) chez les ruminantes indications, techniques et pronostique thèse pour le doctorat vétérinaire, 2008, p. 9-36.
- 20.** Ellenberger W., Baum H., Dittrich H. An atlas of animal anatomy for artists, edited by Lewis S. Brown 288 illustrations, 1949-1956, p. 114- 121.
- 21.** Getty R. The anatomy of the domestic animals, 5th edition, 1975, p. 816- 1146.
- 22.** Hallaci A.G., Boussouat S. Vascularisation artérielle de la région digitale du membre postérieure. Mémoire Docteur Vétérinaire, Département des Sciences Vétérinaires El Khroub, 2003, p. 14- 61.
- 23.** Hanson J. Rights Reserved Veterinary Anatomy, Histology, Physiology AND; Comparative Anatomy Copyright, 1907, p. 8-56.
- 24.** Hopkins C.E., Edgewood A., Edgewood M. Atlas of goat anatomy part III myology, 1973 p. 28-34.
- 25.** Hussain M.S. Essentials of caprine anatomy 2007, page 106-113.
- 26.** König H.E, Liebich H.G. Veterinary anatomy of domestic mammals textbook and colour atlas, 2004, p. 521- 528.
- 27.** Laroum A, Sebaoun L. Anatomie descriptive topographique de la cuisse des caprins. Mémoire pour obtenir le grade de docteur vétérinaire. Département des Sciences Vétérinaires El-Khroub, Constantine, 2006, p. 1- 55.
- 28.** Lignereux Y, Bubien. Anatomie topographique des mammifères domestiques travaux dirigés ,1993. p. 58- 72.
- 29.** Mefodyeau j. Osteology and Arthrology of the domestic ated Animals, 1953, p. 55- 69.
- 30.** Meyer C <sup>1</sup>, Faye B <sup>1</sup>, Karembe H <sup>2</sup>. Guide de l'élevage du mouton méditerranéen et tropical, 2003, p. 2- 45.
- 31.** Mouloudj A., Telli. T. La conduite d'élevage ovin. Mémoire Docteur vétérinaire, Département des sciences vétérinaires El Blida, 2007, p. 1-18.



- 32.**North R. Anatomy and physiology of the goat agfact A7.0.3, second edition, 2004, p. 1- 2.
- 33.** Pasquini C., Spurgeon T. Anatomy of Domestic Animals systémic and regional approach, 5<sup>th</sup> Sudz pub, 1989, p. 90- 500.
- 34.** Phillip D, Garrett, B.S., D.V. M, M.S. Guide to Ruminant Anatomy based on the dissection of the goat, third 1995, p. 90-110.
- 35.**Popesko P. Atlas of topographical anatomy of the domestic animals. Vols I–III.1971, p. 78- 97.
- 36.**Raymond R., Ashdown - Stanley H. Color atlas of veterinary anatomy, volume1 the ruminants, second edition, 2010, p. 183- 218.
- 37.** Rigot p. Traite complet d’anatomie des animaux domestiques, 1<sup>er</sup> livraison la syndesmologie ou description des articulations, 1840, p. 145- 195.
- 38.** Rigot p. Traite complet d’anatomie des animaux domestiques, quatrième livraison, quatrième partie. Angiologie ou description des vaisseaux, 1845, p. 241- 274.
- 39.** Septimus S. Text-book of Vetrinary Anatomy, 1910, p. 715.
- 40.** Swenson J.J., Reece,W.O. Anatomy and physiology of domestic Animals, 11th edition, 1993, p. 1-3.
- 41.** Taylor J.A. Regional and applied anatomy of the domestic animals. Parts I–III. Edinburgh; Oliver, Boyd, 1955–1970, p. 60- 85.
- 42.** Tekkouk Z. F. Elément de technique de dissection, 2002- 2003, p. 2- 6.
- 43.** Therin M., Fontaine M., Brunet E. Guide de dissection des mammifères domestiques : membre pelvien, 1989, p. 137.
- 44.** Thomson C., Hahn C. Veterinary neuroanatomy a clinical approach, 2012, p. 1-19.
- 45.** Vandeweerd J.M <sup>a</sup>, Kirschvink N <sup>a</sup>, Muylkens B <sup>a</sup>, Depiereux E <sup>b</sup>, Clegg P <sup>c</sup>, Herteman N <sup>a</sup>, Lamberts M <sup>a</sup>, Bonnet p <sup>d</sup>, Nisolle J.F <sup>e</sup>.A study of the anatomy and injection techniques of the

ovine stifle by positive contrast arthrography, computed tomography arthrography and gross anatomical dissection. *The Veterinary Journal* 193, 2012, 426–432, p. 1- 7.

**46.** Vaughan I. Strangeway's *Veterinary Anatomy*, fourth edition, 1904, p. 1- 468.

**47.** William O. Reece D.V. M. *Functional anatomy and physiology of domestic animals*, third edition, 2005, p. 86-88.

**Nom :** Gabli

**Prénom :** Zahza

**Intitulé de sujet :** Etude comparative de l'innervation du membre postérieur chez la chèvre et chez la brebis.

**Nature :** Magister

**Résumé :**

L'objectif de cette étude est la mise en évidence du trajet des nerfs au niveau des membres postérieurs des petits ruminants. L'étude a été réalisée sur une chèvre et une brebis et s'est déroulée du mois de Novembre 2012 jusqu'au mois de Juin 2013.

La méthode de remplissage des artères satellites par un produit de contraste (un mélange de bleu de méthylène et de chaux) a été employée pour dépister le trajet des nerfs.

La technique de dissection de l'aponévrose, fascia et muscles, permet de détecter l'emplacement des nerfs sur les différentes régions des membres postérieurs des petits ruminants.

En général, la méthode de remplissage des artères satellites et la technique de la dissection sont les procédés les plus utilisées et constituent les outils efficaces dans le domaine de l'anatomie descriptive et topographique.

**Mots clés :** Anatomie -Chèvre – Brebis - Membres postérieurs – Innervation.

**Family Name: Gabli**

**Name: Zahra**

**Heading the topic:** study is to put in evidence the path of the nerves at the posterior member's level in the small ruminants

**Nature:** Magister

**Abstract**

The aim of this current study is to put in evidence the path of the nerves at the posterior member's level in the small ruminants. The study has been realised on a goat and a sheep from November 2012 until June 2013. The method of filling the satellite arteria by a product of contrast a mixture of blue methylene and white wash- has been used to detect the path of the nerves. The technique of the dissection of aponevrosa, fascia and muscles, enables to detect the location of the nerves in the different areas of the posterior members in the small ruminants. In general, the method of the filling of the satellites arteria and the technique of the dissection are the most used processes and constitute the effective tools in the field of the normal and topographic anatomy.

**Key words:** Anatomy- goat- sheep- posterior members- nerves.

**اللقب : قابلي**

**الاسم :زهراء**

**الموضوع : دراسة مقارنة للتعصيب من اطرافه الخلفية في الماعز و النعاج**

**الطبيعة :ماجستير**

**ملخص :**

الهدف من هذه الدراسة هو تحديد مسار الاعصاب في اطرافه الخلفية من المجترات الصغيرة. وقد اجريت الدراسة على الماعز و الاغنام وقعت في شهر نوفمبر 2012حتى يونيو 2013. ثم استخدام طريقة ملء الشرايين بواسطة مادة متكونة من خليط من ازرق المثلين و الجير و هذا لتتبع مسار الاعصاب

اسلوب تشريح اللفافة فاسيا و العضلات تمكن من الكشف عن موقع الاعصاب في مناطق مختلفة من الاطراف الخلفية من المجترات الصغيرة.

بشكل عام طريقة ملء الشرايين و تقنية التشريح هي من الاساليب الاكثر استخداما و الادوات الفعالة في مجال علم التشريح الوصفي و الطبوغرافي.

**كلمات البحث : تشريح- الماعز- الاغنام- الخلف- تعصيب.**